22500566287

Med
K34325

Digitized by the Internet Archive
in 2016

https://archive.org/details/b28103336

LES CENTRES NERVEUX CÉRÉBRO-SPINAUX

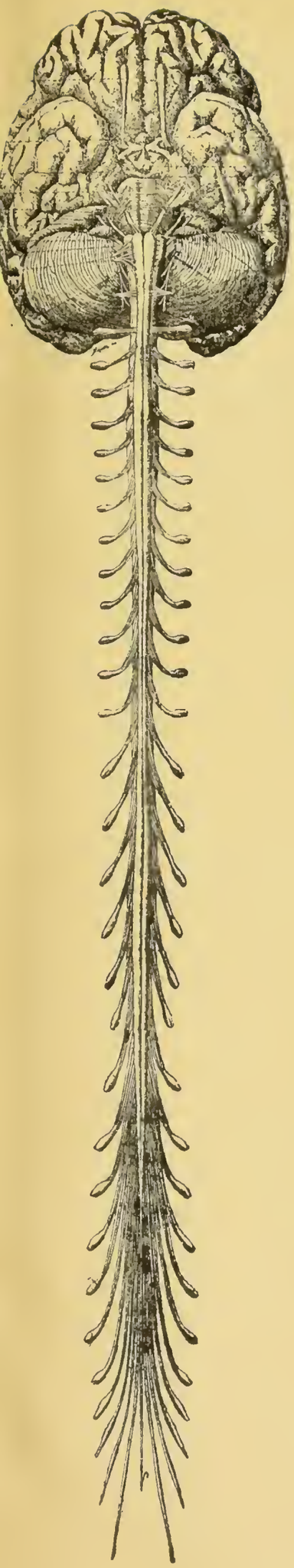

LES

Centres Nerveux

CÉRÉBRO-SPINAUX

ANATOMIE NORMALE

ET

Éléments de Neuropathologie Générale

A L'USAGE DES MÉDECINS

PAR

A. Van Gehuchten
Professeur d'Anatomie et de Neuropathologie
à l'Université de Louvain

337 FIGURES

LOUVAIN
A. UYSTPRUYST-DIEUDONNÉ
10, rue de la Monnaie, 10
1908

UNIVERSITY
COLLEGE
LONDON

271 637

WELLCOME INSTITUTE
LIBRARY

Coll.	WelMOmec
Coll.	
No.	WL

34076

AVANT-PROPOS.

L'anatomie et la physiologie normales forment la base sur laquelle doit s'élever tout l'édifice des études médicales. C'est là une vérité banale qui n'est mise en doute par personne. Malheureusement pendant la durée des études universitaires cette vérité n'est pas toujours comprise par les futurs médecins, aussi oublient-ils trop facilement les connaissances anatomiques et physiologiques parfois si péniblement acquises. Ils sont nombreux dans le corps médical ceux qui, après quelques années de contact avec les difficultés, seraient désireux d'entendre exposer à nouveau les grands faits anatomiques et physiologiques dont ils doivent tenir compte à chaque instant de leur pratique journalière.

C'est surtout dans le domaine de la neuropathologie que ces connaissances préliminaires jouent un rôle de tout premier ordre. De plus, personne n'ignore que, dans le cours de ces dernières années, l'anatomie des centres nerveux a subi une véritable renovation. Les faits mis en lumière jettent un jour tout nouveau sur toute la physiologie et sur toute la pathologie nerveuses. Il importe que le médecin, qui a quitté les bancs universitaires depuis quelques années déjà, soit mis à même de s'initier facilement à ces faits nouveaux. Comme nous avons suivi de près le travail gigantesque qui s'est poursuivi dans les laboratoires, nous avons à plusieurs reprises fait le relevé des connaissances acquises en publiant le cours d'anatomie du système nerveux que nous professons depuis vingt ans.

Mais un enseignement universitaire ne peut pas être purement utilitaire. Il doit être avant tout scientifique. C'est là le motif de l'extension que, bien malgré nous, nous avons cru devoir donner à nos « Leçons sur l'anatomie du système nerveux ». Ainsi comprises, ces leçons ne répondent pas au but que nous avons actuellement en vue : celui de mettre entre les mains du médecin praticien un livre qui lui présente, sous une forme nette et concise, les seuls faits acquis. Pour combler cette lacune, qui nous paraît exister dans la littérature médicale de langue française, nous avons écrit cette anatomie des centres nerveux, dont nous avons élagué soigneusement tous les

problèmes purement scientifiques, ainsi que toutes les questions de faits qui n'ont pas encore reçu une solution définitive. Nous avons même, pour ne pas surcharger la mémoire du lecteur, écarté systématiquement tout nom d'auteur, renvoyant ceux qui s'intéressent à ces questions aux grands traités existant sur l'anatomie du système nerveux.

Ce livre n'est cependant pas un simple résumé de notre cours d'anatomie nerveuse. Il est encore une introduction indispensable au cours de neuropathologie dont nous avons été tout récemment chargé. Il nous a semblé, en effet, que les faits arides de l'anatomie laisseraient dans l'esprit de nos lecteurs une impression plus profonde et plus durable, si, à chaque instant, nous pouvions en faire ressortir non seulement la valeur fonctionnelle, mais encore et surtout les applications pratiques. Ce sont ces considérations physiologiques et pathologiques, mises en regard des faits anatomiques, qui forment à nos yeux les éléments les plus importants d'un cours de neuropathologie générale.

C'est le double but que nous avons poursuivi en rédigeant ce livre. Nous espérons qu'il sera, pour nos anciens élèves, un écho plus ou moins lointain de l'enseignement anatomique que nous avons eu l'honneur de leur donner ; pour tous, une préparation avantageuse à l'étude de jour en jour plus importante des multiples affections nerveuses.

Louvain, 10 octobre 1907. A. Van Gehuchten.

INTRODUCTION.

Le système nerveux de l'homme est double ; il comprend le *système nerveux cérébro-spinal* et le *système nerveux sympathique*.

Le *système nerveux cérébro-spinal*, appelé encore *système nerveux de la vie animale*, se compose d'une partie centrale : l'*axe cérébro-spinal*, et d'une partie périphérique : les *nerfs cérébro-spinaux*.

L'*axe cérébro-spinal* occupe la cavité encéphalo-rachidienne, FIG. 1. Il se divise en une partie supérieure, volumineuse, l'*encéphale*, renfermée dans la boîte cranienne qu'elle remplit presque complètement, et une partie inférieure, la *moelle épinière*, longue et cylindrique en continuation directe avec l'encéphale ; elle occupe le canal vertébral depuis le trou occipital jusque dans la région lombaire.

Les *nerfs périphériques* proviennent de la partie centrale et se distribuent symétriquement aux deux moitiés du corps, mettant l'axe cérébro-spinal en relation directe avec tous les organes et avec tous les tissus de l'organisme, FIG. 2.

Suivant que les nerfs périphériques naissent de l'encéphale ou de la moelle épinière, on les appelle *nerfs cérébraux* ou *nerfs spinaux*. Les nerfs cérébraux sortent de la boîte cranienne en passant par les orifices de la base du crâne ; on les désigne aussi sous le nom de *nerfs craniens*. Les nerfs spinaux quittent la cavité rachidienne en passant par les trous de conjugaison qui existent, entre les vertèbres, sur les faces latérales du rachis. Ils portent aussi le nom de *nerfs rachidiens*.

Tous les nerfs spinaux et un grand nombre de nerfs cérébraux présentent sur leur trajet, dans le voisinage plus on moins immédiat de l'axe cérébro-spinal, un renflement en forme de nœud. Ce renflement, formé essentiellement de cellules nerveuses, porte le nom de *ganglion*. Il existe donc des *ganglions spinaux* et des *ganglions cérébraux*.

L'axe cérébro-spinal et les nerfs périphériques cérébro-spinaux, avec les ganglions qui en dépendent, forment les deux parties constitutives du système nerveux cérébro-spinal.

Le *système nerveux sympathique*, appelé aussi *système nerveux de la vie végétative*, comprend, comme le système nerveux cérébro-spinal, une partie centrale et une partie périphérique, FIG. 3. La partie centrale est formée par une série de ganglions, *ggs*, situés de chaque côté de la colonne vertébrale depuis la base du crâne jusqu'à l'extrémité inférieure de la région sacrée. Ces ganglions sont reliés les uns aux autres par des faisceaux de fibres nerveuses que l'on désigne

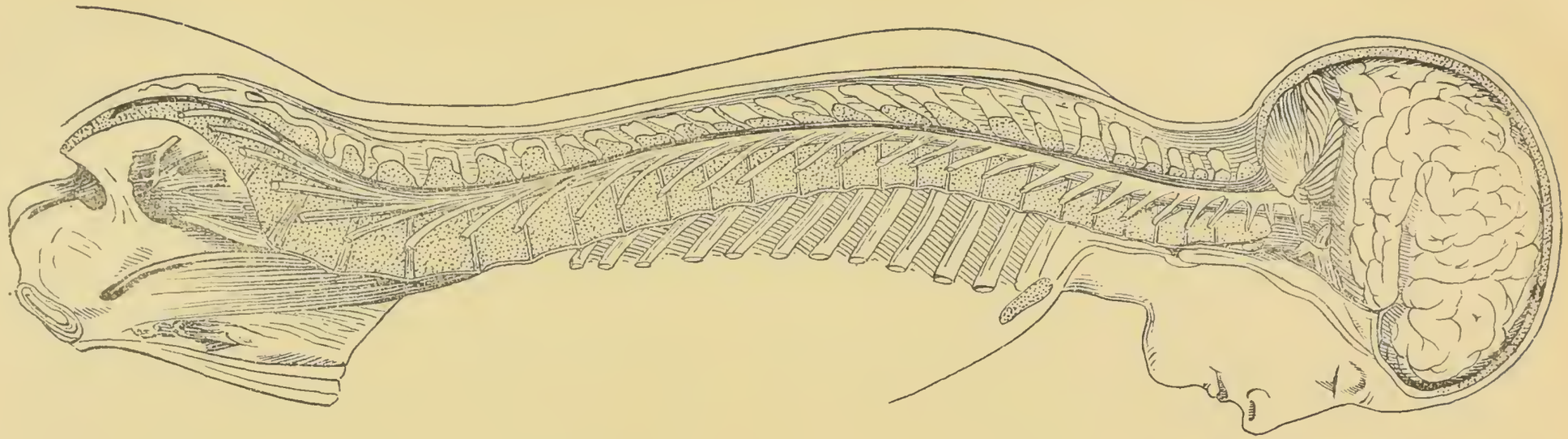

Fig. 1.
Vue générale du système nerveux cérébro-spinal, d'après Bourgery
Gr. nat. 1/5.

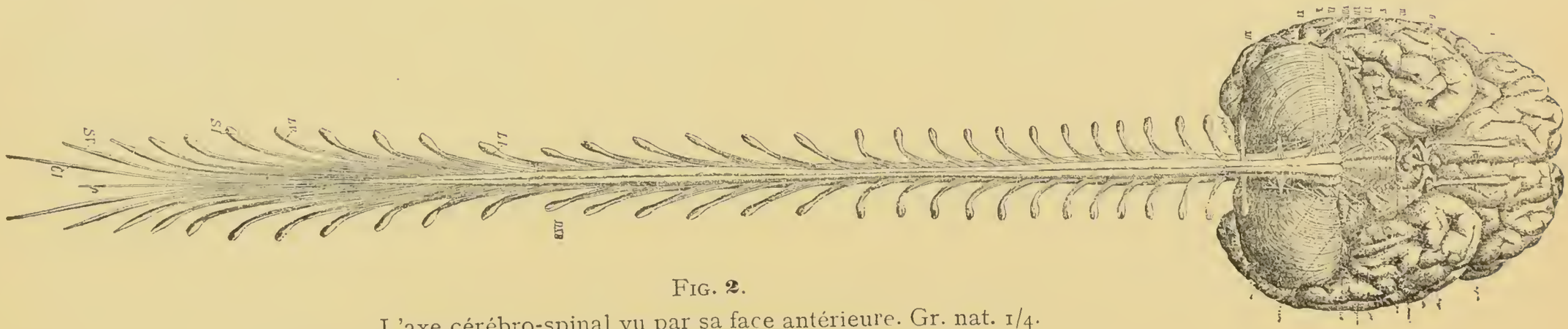

Fig. 2.
L'axe cérébro-spinal vu par sa face antérieure. Gr. nat. 1/4.

I à *XII* : Nerfs cérébraux dépendant de l'encéphale.
Les nerfs spinaux naissent symétriquement des deux côtés de la moelle.
CI à *DXII* : Nerfs cervicaux et nerfs dorsaux.
LI à *LV* : Nerfs lombaires.
SI à *SV* : Nerfs sacrés.
CI : Nerf coccygien.
ft : Filet terminal.

sous le nom de *cordons intermédiaires, ci.* Il se forme ainsi, de chaque côté, une chaîne continue appelée *chaîne sympathique* ou *chaîne ganglionnaire.* De cette chaîne sympathique partent les nerfs périphériques qui vont se rendre soit dans les viscères *(nerfs viscéraux),* soit dans la paroi des vaisseaux *(nerfs vasculaires).*

Les organes innervés par le système nerveux sympathique sont, sous plusieurs rapports, indépendants du système nerveux cérébro-spinal. La destruction complète de tout l'axe cérébro-spinal, chez une grenouille par exemple, suspend sur-le-champ les fonctions des organes innervés par les nerfs cérébro-spinaux, mais n'entraîne nullement la suspension des fonctions pour les organes innervés par le sympathique. Les contractions rythmiques du cœur, les mouvements péristaltiques de l'intestin, les contractions et les dilatations des vaisseaux périphériques, etc., peuvent être modifiés, mais ne sont nullement suspendus par la destruction complète de l'axe cérébro-spinal. Cette indépendance des organes innervés par les fibres du sympathique vis-à-vis du système cérébro-spinal n'est cependant pas absolue. Aucun organe n'échappe complètement à l'influence du système nerveux cérébro-spinal. Pour les organes innervés par le sympathique, cette dépendance est rendue possible par les nombreuses anastomoses qui existent entre les deux systèmes. Chaque ganglion de la chaîne sympathique est, en effet, en relation avec un ou plusieurs nerfs spinaux par des faisceaux de fibres nerveuses portant le nom de *rameaux communicants, rc* ; ceux-ci partent des nerfs spinaux peu après leur sortie des trous intervertébraux.

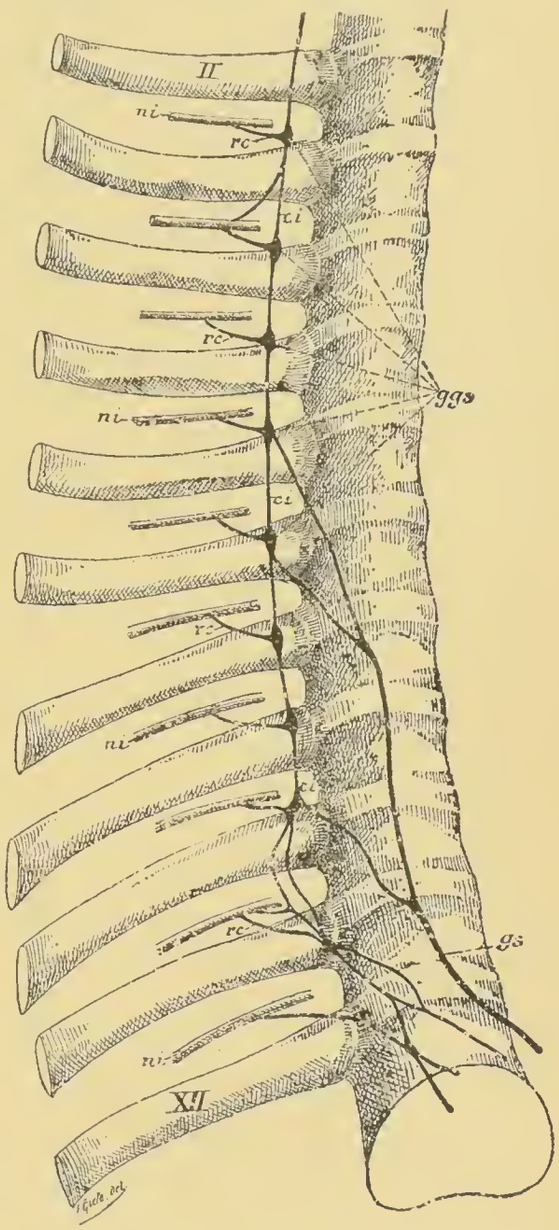

Fig. 3.
Portion thoracique de la chaîne ganglionnaire du sympathique. Gr. nat. 1/2.

ggs : Ganglions thoraciques.
ci : Cordons intermédiaires.
ni : Nerfs intercostaux.
rc : Rameaux communicants.
gs : Nerf grand splanchnique.
II : Deuxième côte.
XII : Douzième côte.

Le système nerveux sympathique se trouve ainsi relié au système nerveux cérébro-spinal.

SYSTÈME NERVEUX CÉRÉBRO-SPINAL.

Division générale.

Le système nerveux cérébro-spinal comprend l'axe cérébro-spinal et les nerfs périphériques cérébro-spinaux avec les ganglions qui en dépendent. L'axe cérébro-spinal lui-même est formé de deux parties : l'encéphale et la moelle épinière.

Pour la facilité de la description, l'encéphale a été divisé de tout temps en plusieurs parties plus ou moins distinctes appelées *cerveau*, *cervelet*, *protubérance annulaire* et *moelle allongée*, FIG. 4 et 5.

Le *cerveau* forme la partie la plus volumineuse de l'encéphale occupant à lui seul presque toute la cavité cranienne. Il est divisé incomplètement en deux moitiés plus ou moins symétriques, appelées *hémisphères cérébraux*, par une scissure médiane ou *scissure interhémisphérique*. La surface de ces hémisphères est parcourue par un grand nombre de *sillons* plus ou moins profonds qui délimitent les *circonvolutions*.

Le *cervelet* est placé sous la partie postérieure du cerveau. Beaucoup plus petit que ce dernier, il n'occupe dans la boîte cranienne que les fosses occipitales inférieures. Il se trouve divisé, surtout à sa face inférieure, par un sillon médian, en deux moitiés formant les *hémisphères cérébelleux* et est parcouru, sur toute sa surface, par un grand nombre de sillons très serrés et peu profonds qui lui donnent un aspect lamelleux.

La *protubérance annulaire* est située au devant du cervelet. Elle repose sur la partie supérieure de la gouttière basilaire de la base du crâne et se présente sous la forme d'une bande transversale large et épaisse, reliant l'un à l'autre les deux hémisphères du cervelet.

Une section horizontale passant au-dessus de la protubérance annulaire et du cervelet forme la limite inférieure de ce qu'on est convenu d'appeler *cerveau*.

La *moelle allongée*, appelée encore *bulbe rachidien* ou *myélencéphale*, est placée en dessous de la protubérance annulaire. Elle a une forme de cône dont la base touche la protubérance et dont le sommet se continue, sans ligne de démarcation, avec la moelle épinière. Elle repose sur la partie inférieure de la gouttière basilaire.

Toutes les parties comprises entre le cerveau, le cervelet et la moelle allongée sont encore désignées quelquefois sous le nom de *isthme de l'encéphale*.

Cette division de l'encéphale n'est pas très rigoureuse. On admet généralement aujourd'hui, comme répondant mieux à nos connaissances actuelles, une division basée sur des considérations embryologiques.

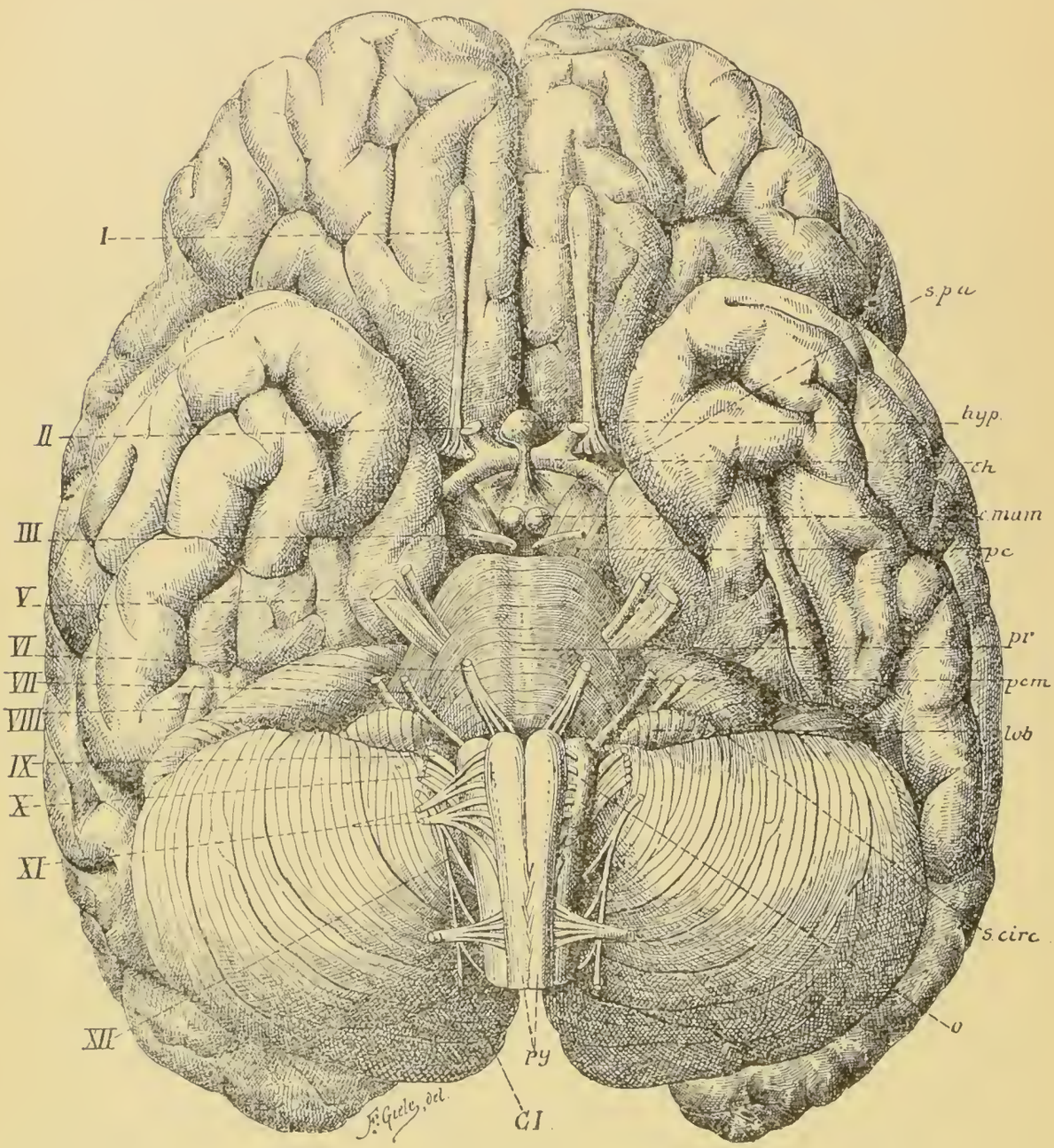

Fig. 4.

Face inférieure de l'encéphale. Gr. nat. 2/3.

spa : Substance perforée antérieure.
hyp. : Hypophyse.
ch. : Chiasma des nerfs optiques.
c. mam. : Corps mamillaires.
pc. : Pédoncule cérébral.
pr. : Protubérance annulaire.
pcm. : Pédoncule cérébelleux moyen.
lob. : Lobule du pneumo-gastrique.
o. : Olive.
py. : Pyramides.
I à *X* : Origine apparente des dix premières paires de nerfs craniens.
XI : Nerf hypoglosse.
XII : Nerf spinal de Willis.
CI : Racine antérieure du premier nerf cervical.

Le système nerveux cérébro-spinal provient de l'ectoderme. De tous les systèmes de l'organisme c'est celui dont l'apparition est le plus précoce. Il apparaît, dès les premiers jours du développement embryologique, sous la

forme d'une bandelette épaissie de l'ectoderme : la *plaque médullaire* ou *sillon neural*. Ce sillon ne tarde pas à se transformer, d'abord en *gouttière médullaire* ou *gouttière neurale* par le relèvement de ses deux bords et, plus tard, en *canal*

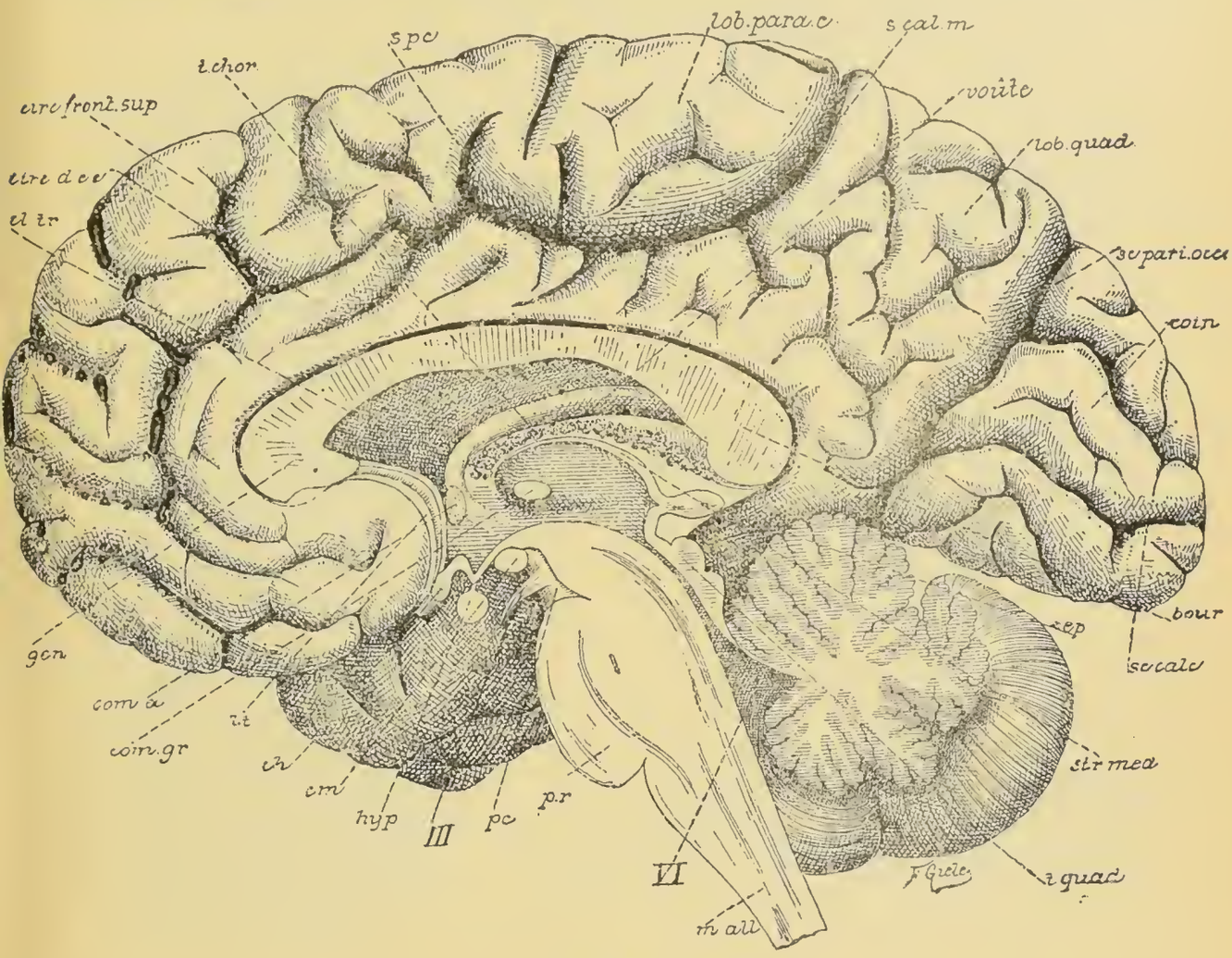

FIG. 5.

Vue d'une section médiane de l'encéphale montrant les diverses parties qui le constituent : cerveau, cervelet, protubérance annulaire, *pr*, et moelle allongée, *m. all.*

cl. tr. : Cloison transparente.
circ. d. cc. : Circonvolution du corps calleux.
t. chor. : Toile choroïdienne.
s. pc. : Sillon paracentral.
s. cal. m. : Sillon calloso-marginal.
sc. pari. occ. : Scissure pariéto-occipitale.
sc. calc. : Scissure calcarine.
ép. : Epiphyse ou corps pinéal.
str. méd. : Stries médullaires.
t. quad. : Tubercules quadrijumeaux.
VI : Quatrième ventricule.
pc : Pédoncule cérébral.
III : Nerf oculo-moteur commun.
hyp. : Hypophyse.
cm. : Corps mamillaires.
ch. : Chiasma des nerfs optiques.
ll. : Lame terminale.
com. gr. : Commissure grise.
com. a. : Commissure antérieure.
gen. : Genou du corps calleux.

médullaire ou *canal neural* par la rencontre et la fusion intime des deux bords de la gouttière appelés aussi *bourrelets médullaires*, FIG. 6. Le canal neural se trouve ainsi séparé de l'ectoderme dont il provient. Cette transformation de la gouttière neurale en canal neural ne se fait pas en une fois sur toute la longueur de l'embryon ; elle s'effectue d'abord au niveau de la partie de l'axe neural qui se transformera plus tard en *cerveau moyen*. De cette région moyenne elle se propage vers l'extrémité céphalique et vers l'extrémité caudale de

l'embryon de telle sorte, cependant, que la gouttière neurale est déjà entièrement fermée au niveau de sa portion encéphalique, alors qu'elle est encore largement ouverte sur toute la longeur de sa portion médullaire, FIG. 7.

Ce canal neural primitif subit, dans la suite, des modifications considérables d'où vont sortir toutes les parties de l'axe cérébro-spinal de l'adulte.

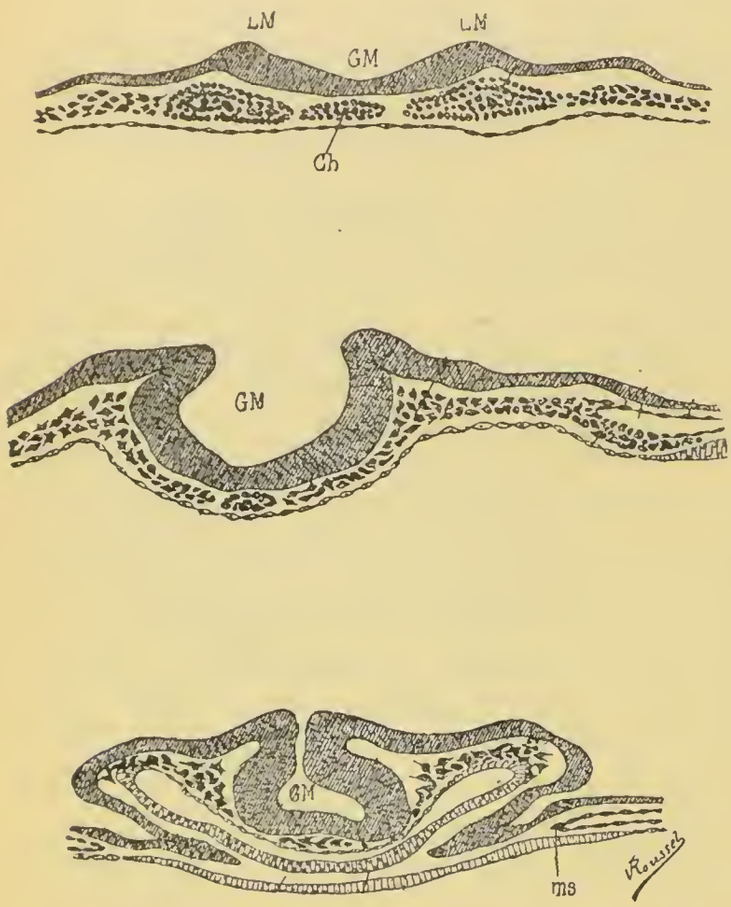

FIG. 6.

Trois coupes transversales d'un embryon de poulet de 23 heures (d'après MATHIAS DUVAL).

GM : Gouttière médullaire.
LM : Lames ou bourrelets médullaires.
Ch : Chorde dorsale.
Ms : Mésoderme.

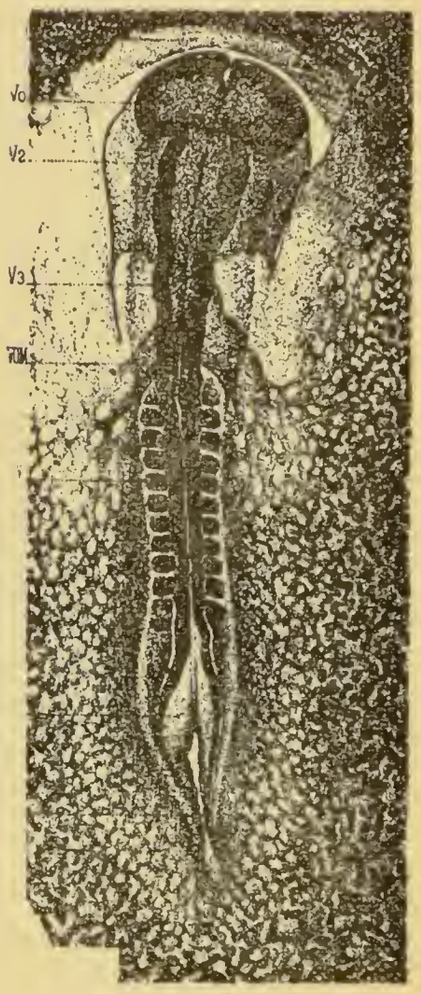

FIG. 7.

Embryon de poulet de 29 heures montrant les trois vésicules cérébrales primitives (d'après MATHIAS DUVAL).

Vo : Vésicule cérébrale antérieure.
V2 : Vésicule cérébrale moyenne.
V3 : Vésicule cérébrale postérieure.

A l'époque où le canal neural est encore ouvert dans la partie postérieure ou médullaire, on voit se former, au niveau de son extrémité antérieure ou céphalique, trois dilatations appelées *vésicules cérébrales primitives,* FIG. 7. On les désigne sous les noms de

Vésicule cérébrale antérieure, cerveau antérieur ou *prosencéphale ;*

Vésicule cérébrale moyenne, cerveau moyen ou *mésencéphale ;*

Vésicule cérébrale postérieure, cerveau rhomboïdal ou *rhombencéphale.*

Dans le cours du développement la vésicule cérébrale antérieure et la vésicule cérébrale postérieure se différencient encore, FIG. 8.

La vésicule cérébrale antérieure ou prosencéphale produit, par évagina-

tion de la partie inférieure de ses parois latérales, les *vésicules optiques primaires* se séparant insensiblement de la vésicule cérébrale jusqu'à ce qu'elles ne lui restent plus unies que par un pédicule creux. De plus, la partie de la vésicule comprise en avant entre les deux pédicules optiques se développe en une vésicule secondaire plus ou moins séparée de la vésicule primitive par des échancrures latérales. Cette vésicule secondaire va devenir le *cerveau terminal* ou *télencéphale*, tandis que la partie postérieure de la vésicule primitive d'où dépendent les vésicules optiques devient le *cerveau intermédiaire* ou *diencéphale*.

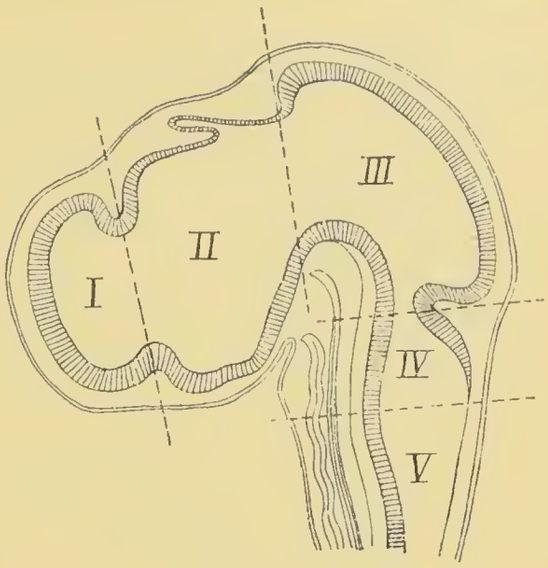

Fig. 8.
Coupe médiane à travers la tête d'un embryon de poulet de 4 1/2 jours (d'après Mihalkovics).

I : Cerveau terminal dont la cavité va devenir celle des deux ventricules latéraux.
II : Cerveau intermédiaire avec le troisième ventricule et l'épiphyse.
III : Cerveau moyen avec l'aquedue de Sylvius.
IV et *V* : Rhombencéphale avec le quatrième ventricule.

La vésicule cérébrale postérieure ou rhombencéphale présente, en même temps que se forment en avant les vésicules optiques, un double étranglement de ses parois latérales la divisant en trois parties distinctes qui sont, de bas en haut : le *myélencéphale*, le *métencéphale* et l'*isthme du rhombencéphale*.

Cette division de l'encéphale se trouve nettement résumée dans le tableau suivant :

	STADES DES TROIS VÉSICULES CÉRÉBRALES PRIMITIVES	STADE DES SIX VÉSICULES CÉRÉBRALES SECONDAIRES
ENCÉPHALE	**Rhombencéphale** (cerveau rhomboïdal)	I. Myélencéphale II. Métencéphale III. Isthme du rhombencéphale
	Mésencéphale (cerveau moyen)	IV. Mésencéphale
	Prosencéphale (cerveau antérieur)	V. Diencéphale VI. Télencéphale

L'encéphale se trouve donc formé de six parties distinctes, lesquelles, à un moment donné du développement embryologique, se présentent sous la forme de six anneaux nerveux placés au-dessus l'un de l'autre, fig. 8.

Ces six anneaux nerveux se transformeront, dans le cours du développe-

ment, pour donner naissance aux diverses parties constitutives de l'axe cérébro-spinal de l'adulte. FIG. 8 et 9.

Le *myélencéphale*, I, s'épaissit surtout dans sa partie ventrale et se transforme

FIG. 9.

Coupe médiane de l'encéphale de l'homme adulte (d'après W. HIS).

I : Myélencéphale.
II1 : Pont de VAROLE
II2 : Cervelet.
III1 : Pédoncules cérébraux.
III2 : Valvule de VIEUSSENS.
IV1 : Pédoncules cérébraux.
IV2 : Tubercules quadrijumeaux.
V1 : Partie mamillaire de l'hypothalamus
V2 : Thalamus.
VI1 : Partie optique de l'hypothalamus.
VI3 : Rhinencéphale.
VI4 : Pallium.

en *moelle allongée*. Au niveau de sa partie dorsale il s'amincit considérablement au point de se réduire à l'épithélium épendymaire. Celui-ci, recouvrant une partie de la pie-mère, va devenir la toile choroïdienne du quatrième ventricule.

Le *métencéphale*, II, donne, dans sa partie dorsale, le *cervelet*, II_2 et, dans sa partie ventrale, la *protubérance annulaire* ou *pont de Varole*, II_1, reliée au cervelet par les pédoncules cérébelleux moyens.

L'*isthme du rhombencéphale*, III, donne naissance, en arrière, à la valvule de VIEUSSENS et aux pédoncules cérébelleux supérieurs, III_2 ; en avant, à la partie des pédoncules cérébraux qui correspond aux noyaux d'origine des deux nerfs pathéthiques et au ganglion interpédonculaire, III_1.

Ces trois segments : le myélencéphale, le métencéphale et l'isthme du rhombencéphale, forment ensemble la partie de l'encéphale connue sous le

nom de *rhombencéphale*. Le canal neural primitif qui correspond à ce rhombencéphale devient le *quatrième ventricule*, FIG. **10**.

Le *mésencéphale*, IV, produit les tubercules quadrijumeaux, IV_2, et la plus grande partie des pédoncules cérébraux, IV_1. Il est traversé par l'*aqueduc de Sylvius*.

Le diencéphale s'amincit dans sa partie ventrale qui va devenir une partie du plancher du troisième ventricule, il s'amincit également dans sa partie dorsale jusqu'à se réduire au seul épithélium épendymaire. Il s'épaissit par contre dans ses parties latérales. La face interne de cette partie épaissie est parcourue par un sillon nettement visible connu sous le nom de *sillon de Monro* ou *sillon hypothalamique*. Il divise le *diencéphale* en une partie ventrale : l'*hypothalamus* ou *région sous-thalamique* et une partie dorsale : le *thalamencéphale*. Ce thalamencéphale lui-même comprend trois parties :

a) le *thalamus* ou couche optique proprement dite, V_2 ;

b) l'*épithalamus* comprenant le corps pinéal et la région de l'habénula, V_4 ;

c) le *métathalamus*, nom sous lequel on désigne les deux corps genouillés, V_3.

La partie du canal neural primitif qui correspond au diencéphale devient le *troisième ventricule*.

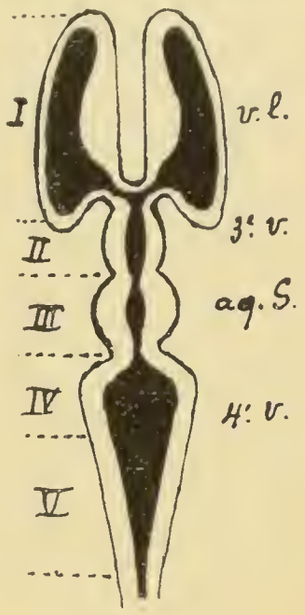

FIG. **10**.
Disposition des cavités ventriculaires dans l'encéphale des vertébrés.

I : Cerveau terminal.
II : Cerveau intermédiaire.
III : Cerveau moyen.
IV et *V* : Cerveau rhomboïdal.
v. lat. : Ventricule latéral.
3e v. : Troisième ventricule.
aq. S. : Aqueduc de SYLVIUS.
4e v. : Quatrième ventricule.

Le *télencéphale*, *VI*, présente également une partie ventrale et une partie dorsale. La partie dorsale comprend le *pallium*, VI_4, le *corps strié*, VI_2, et le bulbe olfactif avec ses dépendances formant ensemble le *rhinencéphale*, VI_3. Elle augmente considérablement de volume au point que sa masse l'emporte bientôt sur toutes les autres parties de l'encéphale. Ce développement exagéré intéresse surtout les parties latérales. Aussi celles-ci débordent-elles bientôt en avant, en haut et en arrière la partie médiane du cerveau terminal dont l'accroissement est moins rapide. Par suite de ce développement inégal, le télencéphale présente, sur la ligne médiane, une dépression profonde qui va devenir la scissure interhémisphérique séparant l'une de l'autre deux vésicules saillantes : les *vésicules hémisphériques* qui vont se transformer plus tard en hémisphères cérébraux.

La partie ventrale du télencéphale appartient à la région hypothalamique.

La cavité du télencéphale forme les *ventricules latéraux*.

Les trois parties proximales de l'encéphale, c'est-à-dire le mésencéphale, le diencéphale et le télencéphale, forment ensemble ce que dans le langage courant on désigne sous le nom de *cerveau*.

Pour la description macroscopique et microscopique de l'axe cérébro-spinal nous admettrons cette division naturelle que nous montre le développement embryologique ; nous décrirons donc successivement :

La moelle épinière ou moelle spinale,
Le myélencéphale ou moelle allongée,
Le métencéphale,
L'isthme du rhombencéphale,
Le mésencéphale ou cerveau moyen,
Le diencéphale ou cerveau intermédiaire et
Le télencéphale ou cerveau terminal.

PREMIÈRE PARTIE.

ETUDE MACROSCOPIQUE.

---

§ 1. La moelle épinière.

La moelle épinière est la partie de l'axe cérébro-spinal qui est située dans la cavité rachidienne. Elle se présente sous la forme d'une tige cylindrique de 40 à 45 centimètres de longueur. Au niveau du bord supérieur de l'atlas elle se continue directement avec la moelle allongée ; elle descend, chez l'homme adulte, jusque dans la région lombaire où elle se rétrécit brusquement pour se continuer avec le *filet terminal*.

La limite inférieure de la moelle n'est pas la même chez tous les individus. Elle oscille entre le bord inférieur du corps de la première et le bord inférieur du corps de la deuxième vertèbre lombaire.

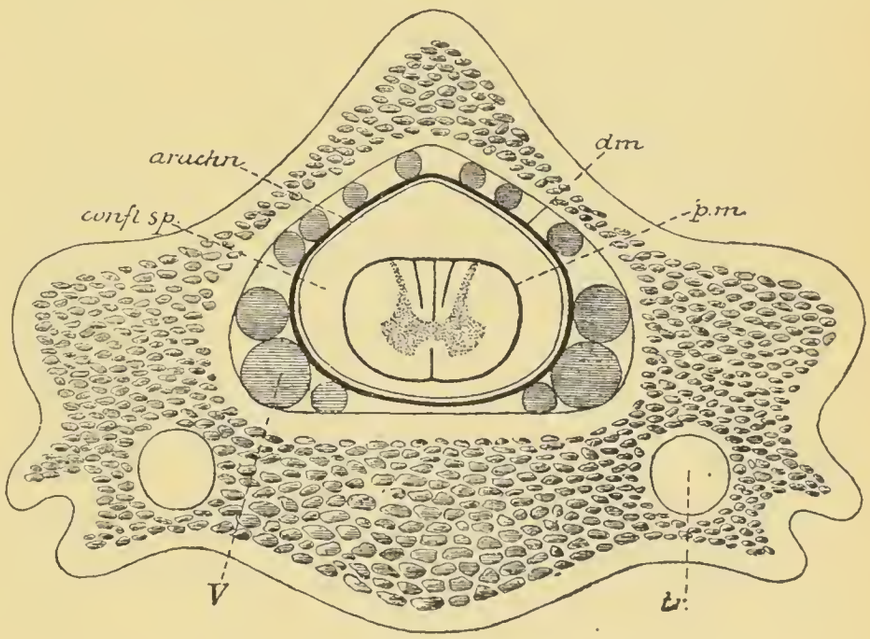

Fig. 11.
Coupe transversale de la colonne vertébrale au niveau des vertèbres cervicales inférieures.

ir : Canal transversaire.
pm : Pie-mère.
confl. sp. : Confluent spinal ou confluent cérébello-médullaire.
arach. : Arachnoïde.
dm : Dure-mère.
V : Veines occupant l'espace libre entre la dure-mère et la paroi du canal rachidien.

La moelle épinière n'occupe donc pas, chez l'adulte, toute la *longueur* du canal vertébral. Il n'en a pas toujours été ainsi. Jusqu'au quatrième mois de la vie embryonnaire, elle s'étend depuis la première vertèbre cervicale jusqu'à la dernière vertèbre sacrée. Mais à partir de cette époque l'accroissement en longueur de la moelle épinière reste en retard sur l'accroissement de la colonne vertébrale. Par son extrémité supérieure la moelle spinale est fixée à la moelle allongée ;

aussi semble-t-elle, dans le cours du développement, remonter insensiblement dans la cavité rachidienne. Au sixième mois de la vie intra-utérine le cône

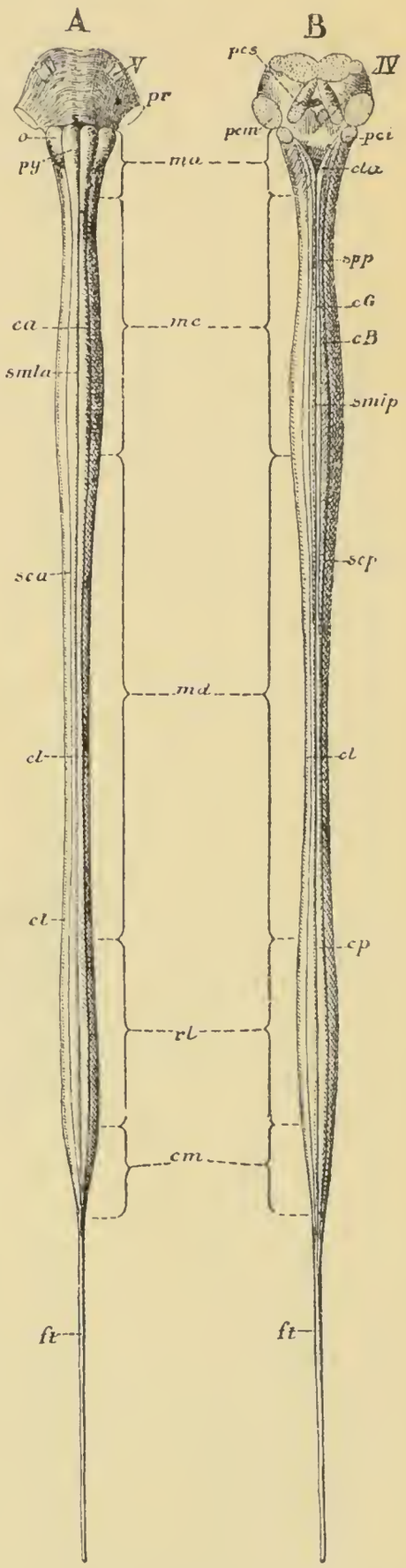

Fig. 12.

Face antérieure et face postérieure de la moelle épinière, de la moelle allongée et de la protubérance annulaire après arrachement des nerfs périphériques,

Gr. nat. 1/4.

A : Face antérieure.
B : Face postérieure.
smla : Fissure médiane antérieure.
sca : Sillon latéral antérieur.
smlp : Sillon médian postérieur.
scp : Sillon latéral postérieur.
spp : Sillon paramédian postérieur.
ca : Cordon antérieur.
cl : Cordon latéral.
cp : Cordon postérieur.
cG : Faisceau de Goll.
cB : Faisceau de Burdach.
pr : Protubérance annulaire.
ma : Moelle allongée.
V : Origine du nerf trijumeau.
py : Pyramides de la moelle allongée.
o : Olives.
pcs : Pédoncules cérébelleux supérieurs.
pcm : Pédoncules cérébelleux moyens.
pci : Pédoncules cérébelleux inférieurs.
IV : Plancher du quatrième ventricule.
mc : Moelle cervicale.
md : Moelle dorsale.
rl : Renflement lombaire.
cm : Cône médullaire.
ft : Filet terminal
cla : Clava.

médullaire se trouve au commencement du canal sacré. Au moment de la naissance, la moelle ne descend plus que jusqu'au niveau de la troisième vertèbre lombaire, pour remonter encore jusqu'à la deuxième ou même la première vertèbre lombaire, qu'elle atteint au commencement de la deuxième année et où on la retrouve chez l'adulte.

La moelle épinière n'occupe pas non plus toute la *largeur* du canal vertébral. Entourée intimement par la pie-mère, elle flotte pour ainsi dire dans le liquide encéphalo-rachidien renfermé dans le sac arachnoïdien ou confluent cérébello-médullaire. L'arachnoïde est recouverte par la dure-mère et celle-ci est séparée de la face interne des os par du tissu conjonctif adipeux assez abondant et par les veines intra-rachidiennes, fig. 11.

Cette liberté relative de la moelle épinière dans le canal vertébral était nécessaire pour la garantir contre les compressions que les vertèbres pourraient exercer sur elle pendant les mouvements si variés et si multiples de la colonne vertébrale.

La moelle épinière ne constitue pas un cylindre parfait ; elle est aplatie légèrement d'avant en arrière, de telle sorte que son diamètre transversal l'emporte de 1 à 2 mm. sur son diamètre antéro-postérieur.

Elle ne présente pas non plus dans toute sa longueur une épaisseur uniforme, mais elle s'élargit considérablement dans la région cervicale, entre la quatrième vertèbre cervicale et la première vertèbre dorsale où elle présente le *renflement cervical ;* et dans la partie inférieure de la région thoracique, de la onzième vertèbre dorsale à la première vertèbre lombaire, où elle forme ce qu'on appelle le *renflement lombaire*, FIG. **12**.

Ces renflements correspondent exactement aux endroits où la moelle épi-

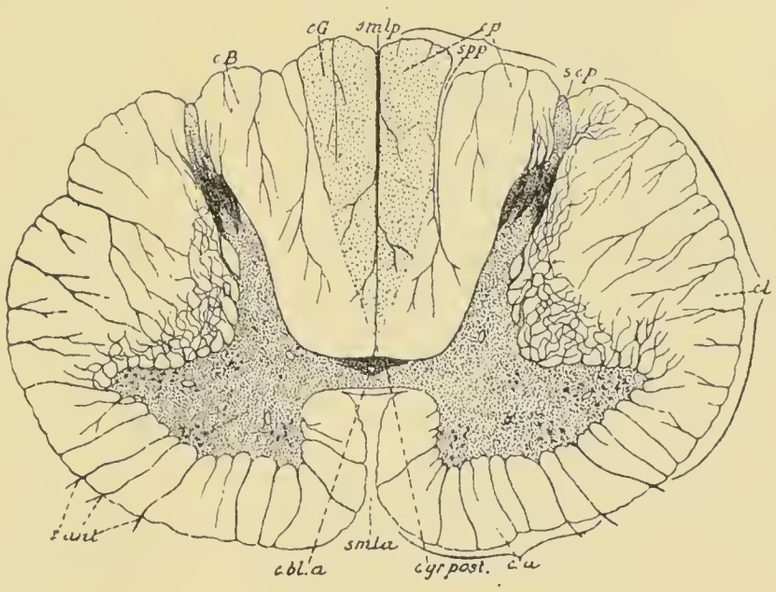

FIG. **13**.

Coupe transversale de la moelle vers le milieu du renflement cervical.

smla : Fissure médiane antérieure.
asmlp : Sillon médian postérieur.
c. bl. a. : Commissure blanche antérieure.
c. gr. post. : Commissure grise postérieure.
r. ant. : Racines antérieures.
ca : Cordon antérieur.
cl : Cordon latéral.
scp : Sillon collatéral postérieur.
cp : Cordon postérieur.
spp : Septum paramédian postérieur.
cG : Faisceau de GOLL.
cB : Faisceau de BURDACH.

nière fournit les nerfs périphériques pour les membres thoraciques et les membres abdominaux.

A partir de la partie la plus épaisse du renflement lombaire, la moelle épinière se rétrécit brusquement et se termine en cône : le *cône terminal* ou *cône médullaire*, auquel fait suite le *filet terminal*, cordon grêle d'une longueur de 20 à 25 centimètres et qui va se terminer sur la face postérieure du coccyx.

La face antérieure de la moelle épinière présente, sur la ligne médiane, un sillon longitudinal large et profond : la *fissure médiane antérieure*. Sur la face pos-

térieure de la moelle on trouve un sillon médian beaucoup plus superficiel : le *sillon médian postérieur*. Ces sillons divisent la moelle en deux moitiés symétriques, FIG. **13**.

De chaque côté de la ligne médiane, 2 à 3 millimètres en dehors du sillon médian postérieur, on voit sortir de la moelle une série presque ininterrompue de troncs nerveux qui forment les racines postérieures ou sensitives des nerfs spinaux, FIG. **14**. Quand on arrache ces racines, on trouve sur la moelle un sillon longitudinal parallèle au sillon médian ; c'est le *sillon collatéral postérieur*. Les racines antérieures ou motrices des nerfs spinaux sortent de la face antérieure de la moelle épinière, un peu en dehors de la fissure médiane. Ces racines sortent par groupes, plusieurs troncs nerveux étant placés l'un à côté de l'autre, de sorte que, après les avoir enlevées on trouve un sillon large et interrompu appelé *sillon collatéral antérieur*.

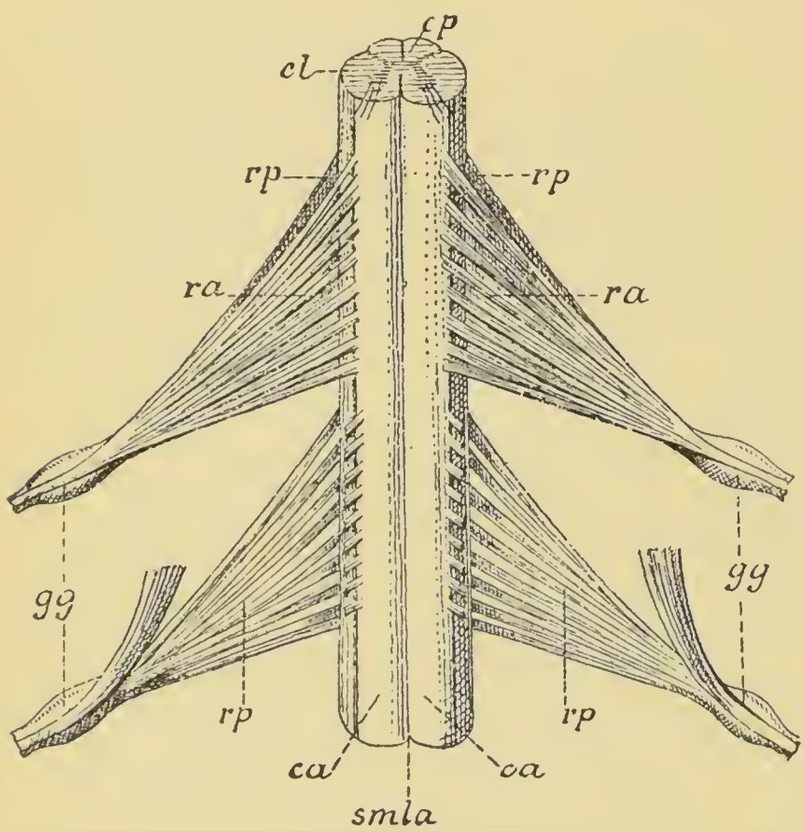

FIG. **14**.
Partie de la moelle thoracique. Gr. natur.
smla : Fissure médiane antérieure.
ca : Cordon antérieur.
cl : Cordon latéral.
rp : Racines postérieures
ra : Racines antérieures.
gg : Ganglion spinal.
cp : Cordon postérieur.

Les sillons que nous venons de décrire ont tous une direction longitudinale, ils délimitent sur la face externe de la moelle épinière des faisceaux de fibres nerveuses qu'on appelle *cordons*. Il y a trois cordons dans chaque moitié de la moelle :

1° Le *cordon antérieur* limité par la fissure médiane antérieure et le sillon collatéral antérieur.

2° Le *cordon latéral* compris entre les deux sillons collatéraux d'une même moitié de la moelle.

3° Le *cordon postérieur* situé entre le sillon collatéral postérieur et le sillon médian postérieur.

Dans toute la longueur de la moelle cervicale, ce cordon postérieur est subdivisé en deux par un sillon surnuméraire : le *sillon paramédian ;* la partie externe du cordon postérieur prend le nom de *faisceau cunéiforme* ou *faisceau de Burdach* et la partie interne celui de *faisceau grêle* ou *faisceau de Goll*.

De plus, de la partie supérieure de la moelle cervicale on voit sortir du

cordon latéral, un peu au-devant des racines postérieures des cinq ou six pre-

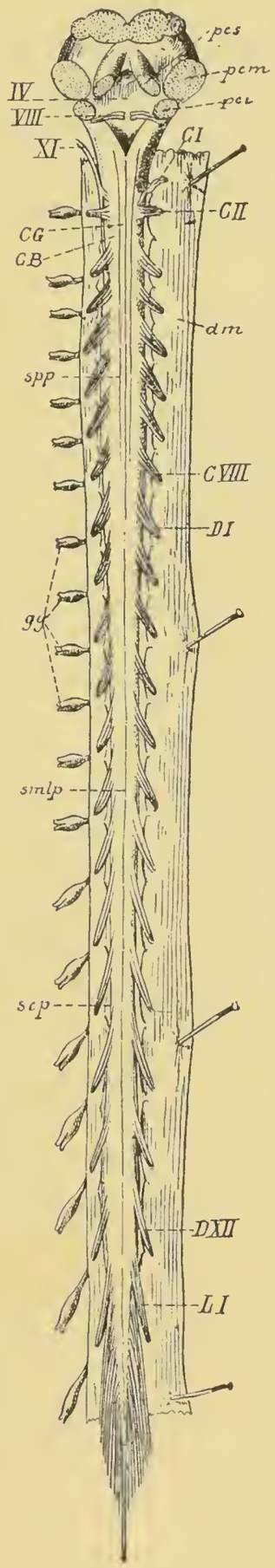

Fig. 15. Face postérieure de la moelle épinière après ouverture de la dure-mère rachidienne. Gr. nat. 1/3.

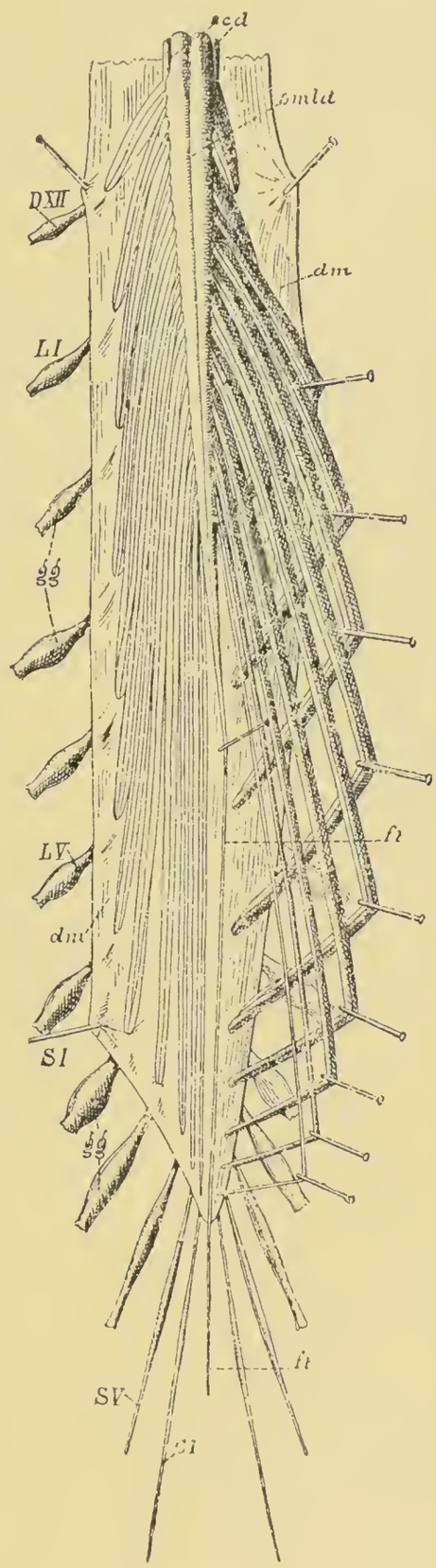

Fig. 16. Partie inférieure de la moelle épinière avec la queue de cheval, après ouverture de la dure-mère. Gr. nat. 1/2.

miers nerfs cervicaux, une série de petits filets radiculaires qui se réunissent

bientôt en un tronc unique remontant dans la cavité rachidienne jusqu'au niveau du trou occipital. Ce sont les filets radiculaires du *nerf accessoire de Willis* ou *nerf spinal*.

Après leur sortie de la moelle épinière, les racines antérieures et les racines postérieures des nerfs spinaux se réunissent en faisceaux. Chacun des faisceaux postérieurs, arrivé dans le trou intervertébral, présente sur son trajet un épaississement en forme de nœud appelé *ganglion spinal*, puis se réunit à un faisceau antérieur pour former un nerf mixte, à la fois sensitif et moteur, FIG. **14**.

Les ganglions des nerfs cervicaux, dorsaux et lombaires occupent les trous intervertébraux correspondants et portent donc encore à juste titre le nom de *ganglions intervertébraux*. Les ganglions spinaux des nerfs sacrés et coccygien se trouvent dans la cavité rachidienne elle-même.

A l'époque où la moelle épinière occupe toute l'étendue du canal vertébral, les nerfs spinaux se dirigent horizontalement en dehors pour sortir du canal par les trous intervertébraux correspondants. Mais dans le cours du développement l'accroissement en longueur de la moelle reste en retard sur l'accroissement correspondant du canal vertébral. Ce retard dans l'accroissement en longueur n'intéresse pas au même degré toutes les parties de la moelle. Dans la région cervicale, la moelle suit presque régulièrement le développement des vertèbres cervicales. Elle s'étend en moyenne jusqu'au niveau du ménisque situé entre la sixième et la septième vertèbre cervicale, aussi les racines des nerfs cervicaux se dirigent-elles plus ou moins horizontalement vers les trous de conjugaison de la région cervicale, FIG. **15**. La partie dorsale de la moelle épinière suit moins régulièrement l'accroissement en hauteur des vertèbres dorsales. Elle descend, dans le canal vertébral, jusqu'en un point compris entre le bord inférieur de la dixième et celui de la onzième vertèbre dorsale. Aussi les racines des nerfs dorsaux, pour arriver aux trous de conjugaison de la colonne dorsale, parcourent-elles, dans le canal rachidien, un trajet dont la longueur augmente insensiblement depuis le premier jusqu'au douzième nerf dorsal, FIG. **15**. C'est surtout le développement en longueur de la moelle lombaire et de la moelle sacrée qui retarde sur celui des vertèbres correspondantes. Chez l'adulte, la moelle a quitté complètement la région sacrée et ne descend, dans le canal vertébral, que jusqu'au niveau du bord inférieur de la deuxième ou même de la première vertèbre lombaire. Les racines des nerfs lombaires, sacrés et coccygien, pour atteindre les trous de conjugaison par où ils doivent quitter le canal vertébral, descendent donc verticalement dans ce canal enveloppant le cône médullaire et le filet terminal. Cette partie inférieure de la moelle, entourée par ce volumineux paquet de racines, porte le nom de *queue de cheval*, FIG. **16**.

§ 2. Le myélencéphale.

Arrivée au bord supérieur de l'atlas, la moelle épinière s'élargit insensiblement suivant tous ses diamètres, mais surtout suivant le diamètre frontal et devient *moelle allongée*, appelée encore *bulbe rachidien* ou *myélencéphale*.

Le myélencéphale est la partie de l'axe cérébro-spinal comprise entre la moelle épinière et la protubérance annulaire. Séparée en partie de la protubérance annulaire par un sillon horizontal, la moelle allongée se continue

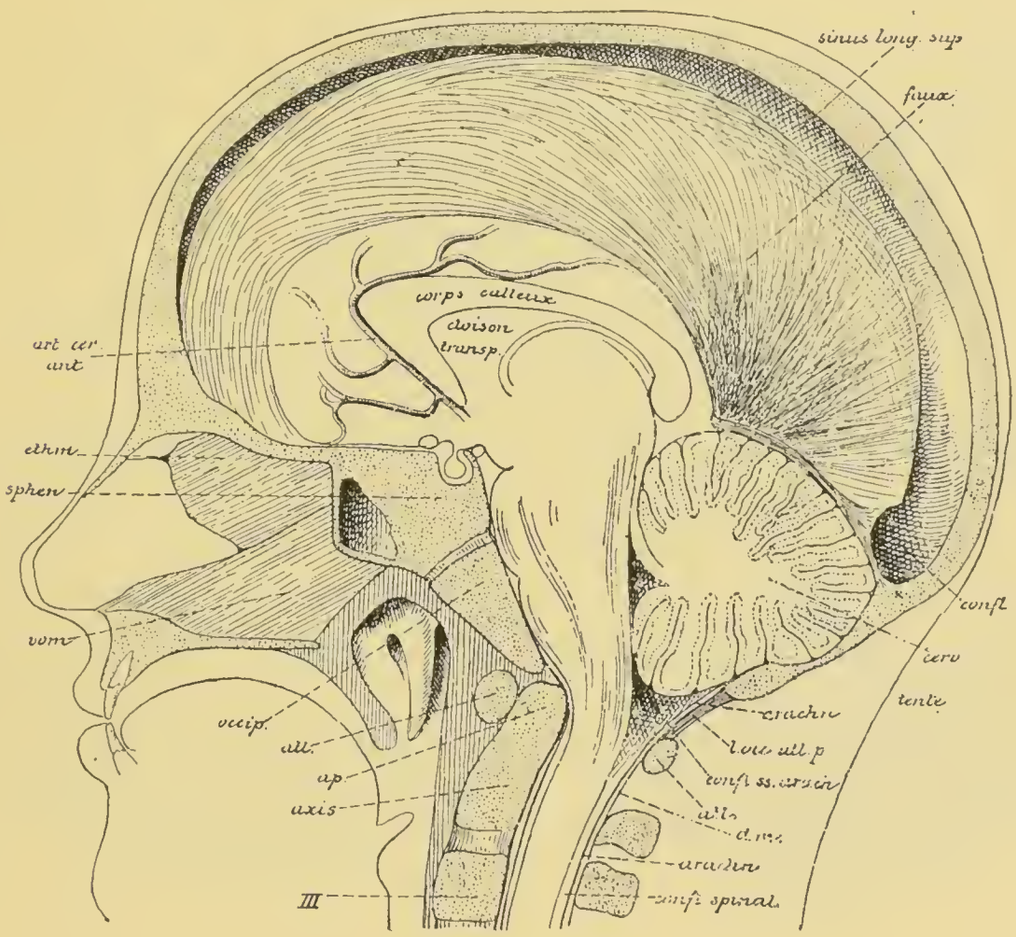

Fig. 17.

Section médiane faite à travers la tête d'un enfant âgé de six ans.
Gr. nat. 1/2.

confl. : Confluent des sinus
cerv. : Cervelet.
arach. : Arachnoïde.
l. occ. atl. p. : Ligament occipito-atloïdien postérieur.
confl. ss. arach. : Confluent sous-arachnoïdien postérieur.
atl. : Atlas.
dm : Dure-mère.
ap : Apophyse odontoïde de l'axis.
III : Corps de la troisième vertèbre cervicale.
art. cer. ant. : Artère cérébrale antérieure.
ethm. : Lame perpendiculaire de l'ethmoïde.
sphen. : Corps du sphénoïde.
vom. : Vomer.
occip. : Apophyse basilaire de l'occipital.

avec la moelle épinière sans ligne de démarcation précise. Elle repose sur la partie supérieure de la membrane occipito-axoïdienne, qui la sépare du sommet de l'apophyse odontoïde de l'axis. Elle répond en arrière à la face antérieure du cervelet, au confluent sous-arachnoïdien postérieur ou confluent

cérébello-médullaire, au bord postérieur du trou occipital et l'espace assez large qui sépare l'occipital de l'arc postérieur de l'atlas. Cet espace, fermé par la membrane occipito-atloïdienne postérieure, constitue un rapport important. Par là, en effet, la moelle allongée est accessible à des instruments tranchants qui glisseraient le long de la face inférieure de l'occipital, FIG. **17**.

Considérée dans son ensemble, la moelle allongée à la forme d'un cône à base supérieure tournée vers la protubérance annulaire et dont le sommet, dirigé en bas et un peu en arrière, se continue avec la moelle épinière. Elle a une longueur de trois centimètres et mesure, près de sa base, deux centimètres de largeur.

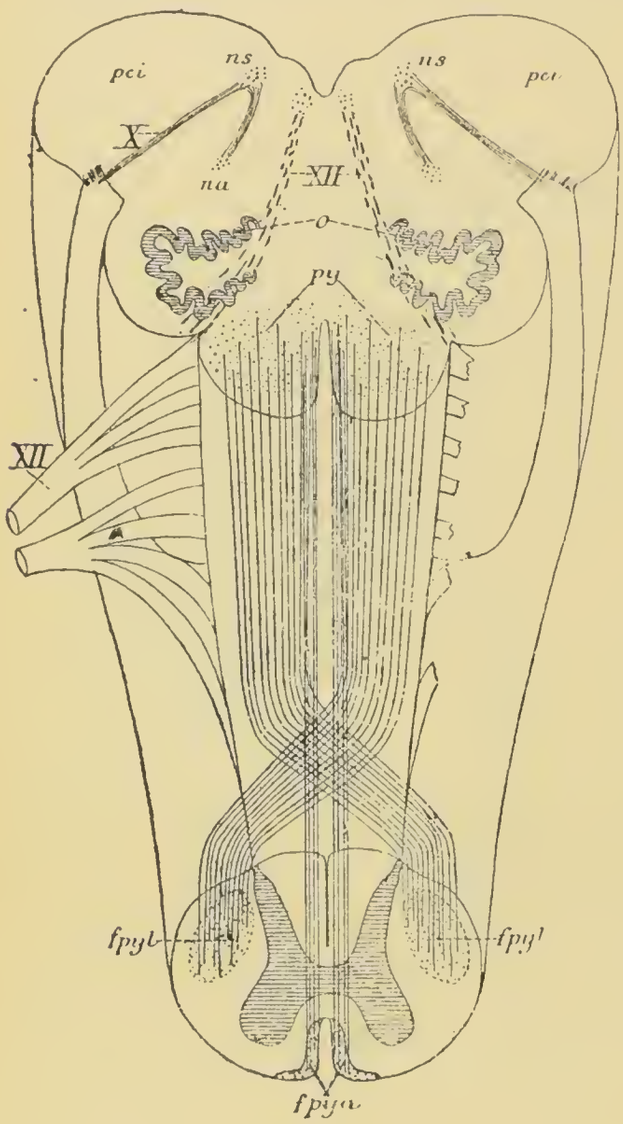

FIG. **18**.

Schéma montrant l'entrecroisement des pyramides à la partie inférieure de la moelle allongée.

X : Fibres radiculaires du vague.
ns : Noyau sensitif terminal et
na : Noyau ambigu ou noyau ventral du nerf vague.
pci : Pédoncule cérébelleux inférieur.
XII : Fibres radiculaires du nerf hypoglosse.
py : Pyramides de la moelle allongée.
fpyl : Faisceau pyramidal du cordon latéral.
fpya : Faisceau p ramidal du cordon antérieur.

La face antérieure, FIG. **19**, présente sur la ligne médiane un sillon longitudinal étroit et profond, continuation de la fissure médiane antérieure de la moelle épinière ; c'est la *fissure antérieure du bulbe*. Quand on écarte les deux lèvres de cette fissure, on voit qu'elle est interrompue, dans sa partie inférieure, par des faisceaux entrecroisés de fibres nerveuses formant l'*entrecroisement* ou la *décussation des pyramides*.

Lorsque nous étudierons plus tard la structure interne de l'axe nerveux, nous verrons, dans chaque moitié du névraxe, un faisceau de fibres nerveuses provenir des cellules nerveuses d'une région déterminée de l'écorce cérébrale et descendre, à travers toutes les parties de l'axe cérébro-spinal, jusque près de l'extrémité inférieure de la moelle épinière. Ce faisceau porte le nom de *faisceau pyramidal, faisceau cérébro-spinal, voie pyramidale* ou *voie motrice centrale*.

Au niveau de la moelle allongée les fibres de chaque voie pyramidale, réunies en un faisceau compact, font saillie sur la face antérieure du bulbe et forment, de chaque côté de la fissure médiane, un cordon blanc longitudinal élargi en haut et rétréci en bas : la *pyramide du bulbe, py*. Près de l'extrémité

inférieure de la moelle allongée, la plus grande partie des fibres de chaque pyramide passent la ligne médiane et s'entrecroisent avec celles du côté opposé, au fond de la fissure médiane, pour se rendre dans le cordon latéral de la moelle épinière. Les fibres non entrecroisées descendent directement dans la partie interne du cordon antérieur du côté correspondant de la moelle, FIG. **18**.

Ce sont les fibres pyramidales entrecroisées qui apparaissent dans la par-

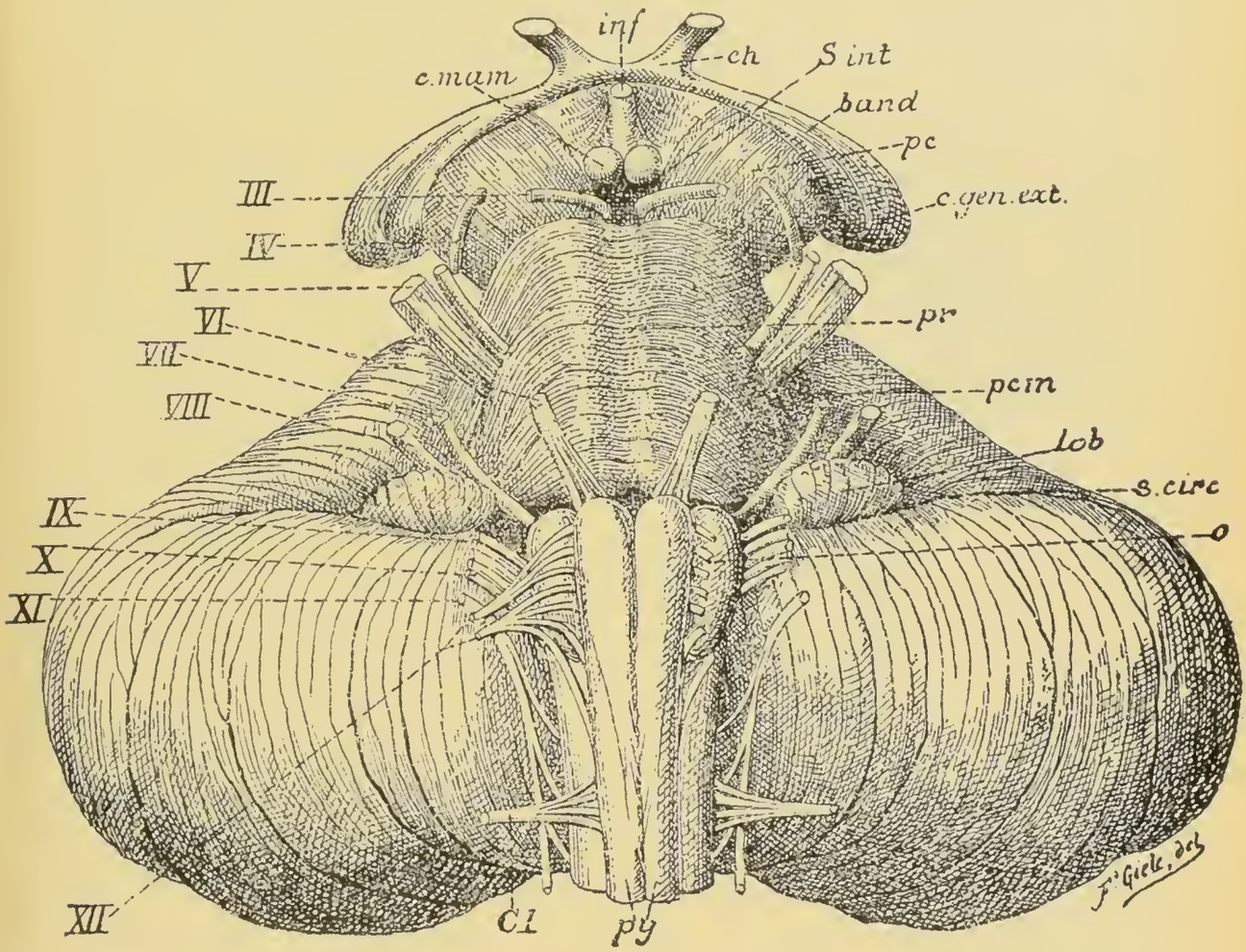

FIG. **19**.

Face antérieure du tronc cérébral. Gr. nat.

c. mam. : Corps mamillaires.
inf. : Tige pituitaire.
ch. : Chiasma des nerfs optiques.
s. int. : Substance interpédonculaire.
band. : Bandelette optique.
pc. : Pédoncule cérébral.
c. gen. ext. : Corps genouillé externe.
pr. : Protubérance annulaire.
pcm : Pédoncule cérébelleux moyen.
lob. : Lobule de pneumogastrique (flocculus)
s. circ. : Sillon circonférenciel.
o. : Olive.
py. : Pyramides.
Co : Racine antérieure du premier nerf cervical.
III à *XII* : Origine des dix dernières paires de nerfs craniens.

tie inférieure de la fissure médiane antérieure de la moelle allongée, quand on écarte les deux lèvres de cette fissure, et qui forment la *décussation des pyramides*, l'*entrecroisement des pyramides* ou l'*entrecroisement des fibres motrices cortico-spinales*.

En dehors de la pyramide, FIG. **18** et **19**, existe un sillon longitudinal, continuation du sillon collatéral antérieur de la moelle épinière. De ce *sillon*

collatéral antérieur du bulbe sortent dix à douze filets radiculaires qui convergent les uns vers les autres et se réunissent pour constituer un nerf périphérique ; ce sont les filets d'origine du nerf *grand hypoglosse.*

Derrière le sillon collatéral antérieur on voit la continuation du cordon latéral de la moelle épinière, qui devient le *cordon latéral du bulbe.* Très large et très épais dans la moitié inférieure de la moelle allongée, ce cordon va en diminuant de volume vers la moitié supérieure. Dans cette partie supérieure il est considérablement réduit et il est séparé de la pyramide par une saillie oblongue, à grand diamètre vertical, appelée *olive, o.*

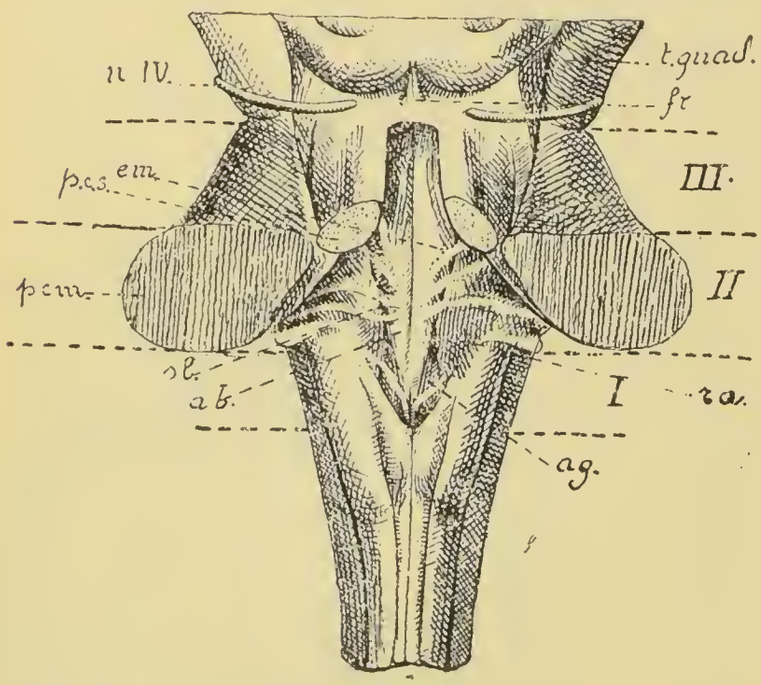

FIG. **20**.

Plancher du quatrième ventricule. Gr. nat.

I : Partie inférieure.
II : Partie intermédiaire.
III : Partie supérieure.
a. b. : Aile blanche interne.
a. g. : Aile grise.
r. a. : Région acoustique.
t. quad. : Tubercules quadrijumeaux.
s. l. : Sillon limitant.
p. c. m. : Pédoncule cérébelleux moyen.
p. c. s : Pédoncule cérébelleux supérieur.
e. m. : Eminence médiane.
IV : Nerf pathétique.

Le cordon latéral du bulbe a comme limite postérieure un sillon longitudinal, continuation directe du sillon collatéral postérieur de la moelle épinière : c'est le *sillon collatéral postérieur du bulbe.* De toute la longueur de ce sillon, mais surtout de sa partie proximale, partent de nombreux filets radiculaires. A une petite distance de la moelle allongée, ces filets se réunissent en deux faisceaux nettement distincts constituant de haut en bas : le *nerf glosso-pharyngien, IX,* et le *nerf vague* ou *pneumo-gastrique, X.*

Examinée par sa face postérieure, FIG. **20**, la moelle allongée présente une configuration différente dans sa moitié inférieure et dans sa moitié supérieure. Dans sa moitié inférieure, elle ressemble à la partie voisine de la moelle cervicale : on y retrouve le sillon médian postérieur devenu large et profond, prenant le nom de *fissure médiane postérieure, smlp* ; le cordon postérieur subdivisé par le sillon paramédian, *spp,* en faisceau grêle ou de GOLL, *cG,* et faisceau cunéiforme ou de BURDACH, *cB* ; le sillon collatéral postérieur, *scp,* et une partie du cordon latéral, *cl.*

Dans sa moitié supérieure la configuration de la moelle allongée est tout autre. Les cordons postérieurs de la moelle *semblent* à ce niveau s'être écartés

l'un de l'autre, en laissant entre eux un espace triangulaire à base supérieure et à sommet inférieur qui forme la partie inférieure ou le triangle inférieur du plancher du quatrième ventricule. Ce ventricule est la partie élargie du canal médullaire primitif sur toute la longueur du rhombencéphale. Il communique en bas avec le canal central de la moelle épinière, et se continue en haut avec l'*aqueduc de Sylvius* du cerveau moyen.

Quand on met à découvert le plancher de ce ventricule en enlevant le cervelet, FIG. **20**, on constate qu'il a une forme losangique et qu'il est formé à la fois par la face postérieure des pédoncules cérébraux au niveau de l'isthme du rhombencéphale, par la face postérieure de la protubérance annulaire et par la face postérieure de la moelle allongée. La partie qui correspond à la moelle allongée constitue son triangle inférieur. Ce triangle est limité, de chaque côté, par un faisceau blanc peu saillant qui semble être la continuation directe du cordon postérieur de la moelle et qui se rend vers le cervelet. Ce faisceau porte le nom de *pédoncule cérébelleux inférieur*. Au moment où les cordons postérieurs de la moelle semblent s'écarter l'un de l'autre pour devenir pédoncules cérébelleux inférieurs, ils présentent de chaque côté deux tubercules arrondis : l'un, interne, est situé dans l'épaisseur du faisceau de GOLL, c'est la *clava* ou *noyau du faisceau de Goll ;* l'autre, externe, occupe le faisceau de BURDACH, on l'appelle *tubercule* ou *noyau du faisceau de Burdach.*

Les pédoncules cérébelleux inférieurs sont limités en dehors par le sillon collatéral postérieur d'où sortent les filets radiculaires des nerfs glosso-pharyngien et pneumo-gastrique.

La surface triangulaire inférieure du plancher est souvent désignée sous le nom de *calamus scriptorius*. Elle présente sur la ligne médiane une fissure longitudinale. Près de la base du calamus, on voit partir de cette fissure quelques fins cordons blancs dont la direction est excessivement variable d'un cerveau à l'autre. Tantôt ils se dirigent horizontalement en dehors, d'autre fois ils ont une direction oblique ascendante ou descendante. Arrivés à l'angle externe du plancher, ils contournent le pédoncule cérébelleux inférieur et se rendent au noyau accessoire du nerf acoustique. Ce sont les *stries acoustiques* ou *stries médullaires* variables en nombre et en importance d'après les individus.

De chaque côté de la fissure médiane, entre les stries acoustiques et le sommet ou *bec* du calamus, on aperçoit en allant de dedans en dehors :

1° Une surface triangulaire blanche à base supérieure et à sommet inférieur : l'*aile blanche interne, a. b.* A ce niveau on trouve, dans la profondeur du bulbe, les cellules d'origine des fibres du nerf hypoglosse ; pour ce motif on désigne aussi cette aile blanche sous le nom de *trigone de l'hypoglosse*. Ce trigone est limité en dehors par un sillon longitudinal qui se prolonge sur la surface postérieure du pont de Varole : c'est le *sillon limitant du plancher du quatrième ventricule.*

2° Une surface triangulaire grise à base inférieure et à sommet supérieur :

l'*aile grise, a. g.* Cette aile grise correspond en grande partie à un amas de cellules nerveuses constituant le noyau dorsal du nerf vague ; aussi l'appelle-t-on encore *trigone du vague.*

Au niveau de cette aile grise le plancher du quatrième ventricule est légèrement déprimé ; cette dépression semble être, à première vue, une partie élargie du sillon limitant et est connue sous le nom de *fossette inférieure* ou *fossette du vague.*

3° Une petite surface triangulaire blanche à base supérieure appelée *aile blanche externe ;* elle n'est que la partie inférieure d'une zone blanche plus volumineuse qui se prolonge sur la face postérieure de la protubérance annulaire. Cette zone, croisée par les stries médullaires, constitue un des noyaux de terminaison du nerf acoustique ; on l'appelle *région acoustique* mieux encore *région vestibulaire,* puisqu'elle correspond essentiellement au noyau principal de terminaison des fibres de la branche vestibulaire du nerf de la huitième paire.

Cette région acoustique se prolonge en dehors, en contournant le pédoncule cérébelleux inférieur, jusqu'au niveau du *tubercule acoustique* situé sur la face antéro-externe de ce pédoncule et dans lequel se terminent les fibres de la branche cochléaire du nerf VIII. Elle forme, dans sa partie rétrécie et externe, le plancher du récessus latéral du quatrième ventricule.

La face postérieure de la moelle allongée se continue, sans ligne de démarcation, avec la face postérieure de la protubérance annulaire.

La face antérieure et les faces latérales de la moelle allongée, FIG. **19**, sont séparées de la protubérance annulaire par un sillon horizontal plus ou moins profond d'où sortent : au dessus de la pyramide, les filets d'origine du nerf oculo-moteur externe, *VI* ; au-desus du sillon collatéral postérieur, les filets du facial, *VII*, et plus en arrière, ceux du nerf acoustique, *VIII*.

§ 3. Le métencéphale.

Le métencéphale est formé de deux parties nettement distinctes : la *protubérance annulaire* ou *pont de Varole* du côté antérieur et le *cervelet* du côté postérieur.

A. **Protubérance annulaire.**

La *protubérance annulaire* se présente sous la forme d'une bande transversale large et épaisse. C'est un volumineux faisceau de fibres nerveuses à direction transversale. Elle est située au-devant du cervelet, au-dessus de la moelle allongée, au-dessous des pédoncules cérébraux appartenant au cerveau moyen. Elle repose sur la partie supérieure de la gouttière basilaire, FIG. **17**.

Latéralement cette bande transversale se rétrécit et s'arrondit pour s'enfoncer dans les hémisphères du cervelet. Cette partie rétrécie prend le nom de *pédoncule cérébelleux moyen* ou *bras du pont,* FIG. **19**. La limite entre la protubérance annulaire et le pédoncule cérébelleux moyen est conventionnelle. On admet généralement comme telle les racines du *nerf trijumeau* émergeant sur la partie latérale de la protubérance, *V*. Ce nerf présente deux faisceaux d'origine : un

faisceau externe, épais et volumineux, qui constitue la racine sensitive et un faisceau interne, beaucoup plus grêle, qui forme la racine motrice.

Entre les deux nerfs trijumeaux la face antérieure de la protubérance annulaire présente une gouttière médiane longitudinale, le *sillon basilaire*, correspondant au *tronc basilaire*. Ce tronc résulte de la réunion des deux artères vertébrales et monte entre la gouttière basilaire de la base du crâne et la face antérieure de la protubérance annulaire.

De chaque côté de la gouttière médiane, on voit une saillie longitudinale due au passage des fibres de la pyramide antérieure du bulbe à travers la protubérance.

La face postérieure de la protubérance annulaire se continue, sans ligne de démarcation précise, avec la face postérieure de la moelle allongée et avec la partie supérieure du plancher du quatrième ventricule appartenant à l'isthme du rhombencéphale, FIG. 21. Elle

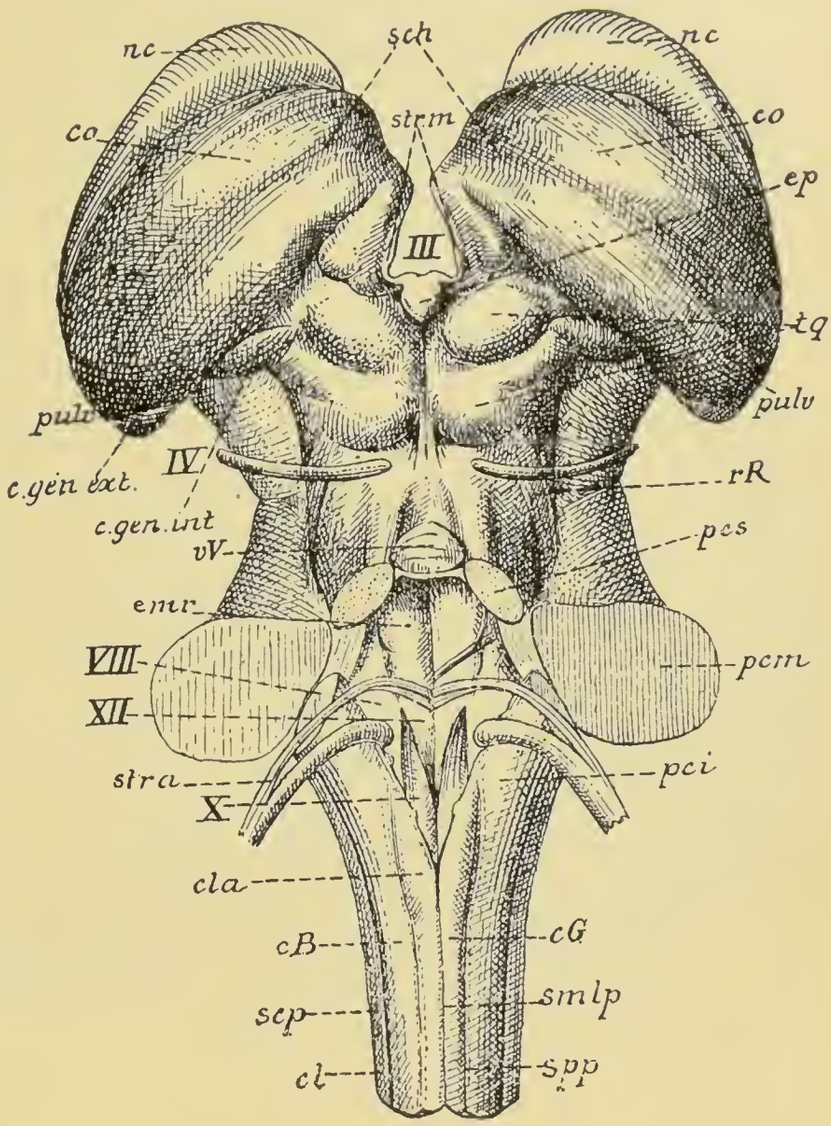

FIG. 21.

Face postérieure du tronc cérébral. Gr. nat.

smlp : Fissure médiane postérieure.
spp : Sillon paramédian postérieur.
scp : Sillon collatéral postérieur.
cG : Faisceau de GOLL.
cB : Faisceau de BURDACH.
cl : Cordon latéral.
cla. : Clava.
pci : Pédoncule cérébelleux inférieur.
XII : Trigone de l'hypoglosse ou aile blanche interne.
X : Trigone du vague ou aile grise.
VIII : Région acoustique ou aile blanche externe.
str. a. : Stries acoustiques ou médullaires.
pcm : Pédoncule cérébelleux moyen.
emr : Eminence ronde ou médiane.
pcs : Pédoncule cérébelleux supérieur.
vV : Valvule de VIEUSSENS.
rR : Ruban de REIL.
IV : Nerf pathétique.
c.gen. int. : Corps genouillé interne.
c.gen.ext. : Corps genouillé externe.
pulv. : Pulvinar.
tq : Tubercules quadrijumeaux.
ep : Epiphyse ou corps pinéal.
co : Couche optique.
sch : Sillon choroïdien.
nc : Noyau caudé.
strm : Strie médullaire de la couche optique.
III : Troisième ventricule.

forme la partie moyenne ou partie intermédiaire du plancher du quatrième ventricule comprise entre la section des deux pédoncules cérébelleux moyens. Cette partie intermédiaire, unie à la partie supérieure dépendant de l'isthme du rhombencéphale, forme le triangle supérieur de ce plancher. Ce triangle est donc limité, de chaque côté, par la section du *pédoncule cérébelleux moyen, pcm,* appartenant au métencéphale et par le *pédoncule cérébelleux supérieur, pcs,* formant une partie constitutive de l'isthme du rhombencéphale. Sur la ligne médiane de ce triangle supérieur on voit une fissure longitudinale qui se continue avec celle de la face postérieure de la moelle allongée. De chaque côté de cette fissure, on trouve une saillie oblongue à grand diamètre vertical : l'*éminence ronde* ou *éminence médiane*, large dans sa partie inférieure et rétrécie dans sa partie supérieure. Sa partie élargie est formée de deux tubercules : un externe et un interne. Le tubercule externe correspond au noyau d'origine du nerf oculo-moteur externe contourné par les branches radiculaires du nerf facial ; c'est l'*éminence faciale* ou *éminence de l'abducteur*. Le tubercule interne se continue avec le reste de l'éminence ronde.

L'éminence médiane est limitée en dehors par le sillon longitudinal qui se continue avec un sillon semblable de la face postérieure du bulbe ; c'est le *sillon limitant* du quatrième ventricule. En dehors de ce sillon on rencontre l'extrémité supérieure de la région vestibulaire se continuant en bas avec l'aile blanche externe du myélencéphale. Au-dessus de cette région le sillon latéral s'élargit et se transforme en une petite dépression appelée *fossette supérieure*.

Cette fossette correspond au noyau masticateur du nerf trijumeau ; on pourrait donc l'appeler *fossette du trijumeau*.

Au dessus de la fossette supérieure se trouve une tâche foncée, grisâtre, à contours mal définis appelée *locus cœruleus*.

B. **Cervelet**. Le *cervelet* est une partie volumineuse de l'encéphale. Il est placé en arrière de la moelle allongée et de la protubérance annulaire, en dessous des lobes postérieurs du télencéphale dont il est séparé par un prolongement plus ou moins horizontal de la dure-mère cranienne appelé *tente du cervelet*, FIG. **17**. Il occupe les fosses occipitales inférieures. Il a une forme ovalaire à grand diamètre transversal et est légèrement aplati de haut en bas.

On distingue au cervelet une face supérieure, une face inférieure et une face antérieure.

Examiné par sa face supérieure, FIG. **22**, le cervelet présente une incisure profonde au milieu de son bord postérieur et une incisure plus large et plus superficielle au milieu de son bord antérieur. Dans l'incisure postérieure s'engage un repli vertical de la dure-mère cranienne appelé *faux du cervelet*. Par son incisure antérieure, au contraire, le cervelet correspond à la partie postérieure du cerveau moyen. Entre ces deux incisures on trouve, sur la ligne médiane, une crête antéro-postérieure très saillante en avant et s'effaçant peu à peu en arrière. Cette crête, divisée en anneaux par un grand nombre de sillons trans-

verses, a reçu le nom de *ver supérieur*. Elle est séparée plus ou moins distinctement du reste du cervelet par deux sillons antéro-postérieurs incomplets, souvent même très peu marqués, et forme la face supérieure de ce qu'on appelle *lobe médian* ou *ver* du cervelet.

De chaque côté du lobe médian on tombe sur la face supérieure des *hémisphères* cérébelleux. Ces hémisphères sont parcourus par un grand nombre

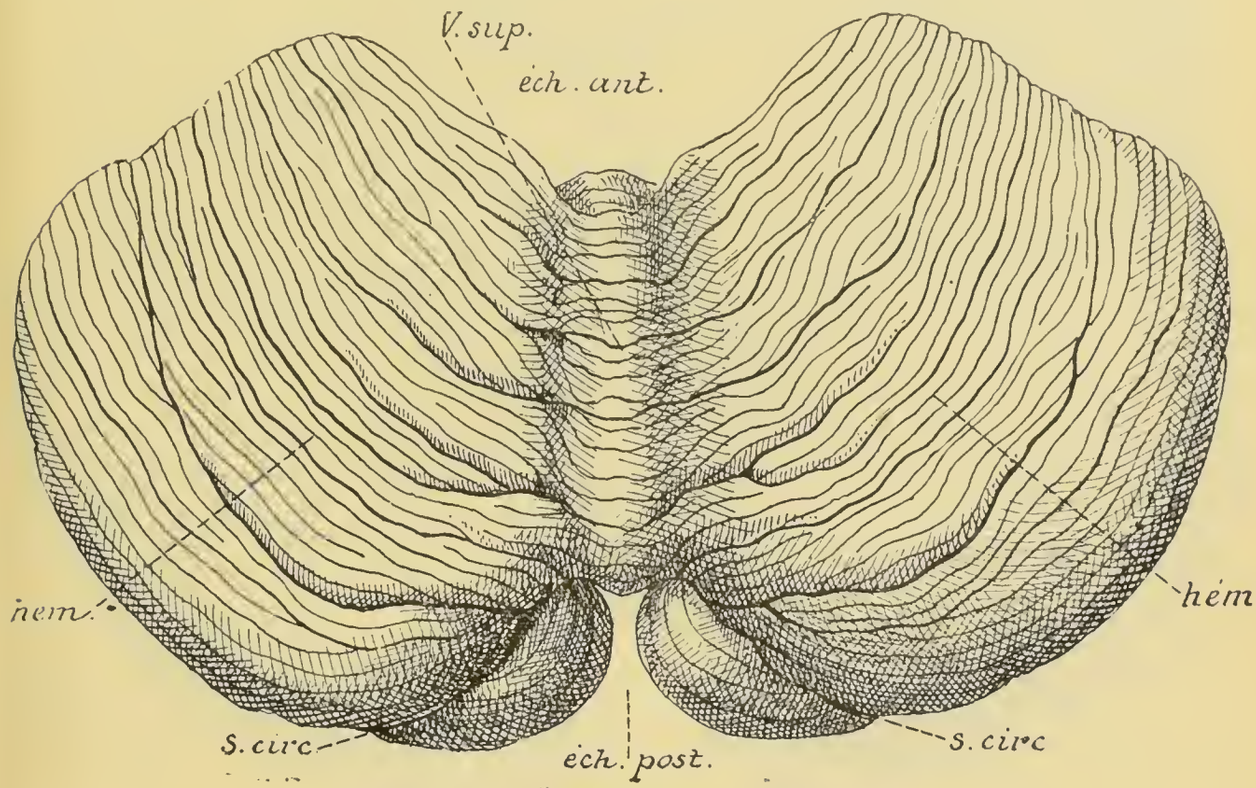

FIG. 22.

Cervelet vu par sa face supérieure. Gr. nat.

éch. ant. : Incisure antérieure.
éch. post. : Incisure postérieure.
v. sup. : Ver supérieur.
hém. : Hémisphère.
s. circ. : Partie du sillon circonférenciel.

de sillons plus ou moins profonds, concentriques à l'incisure antérieure, divisant leur surface en lobules, en lames et en lamelles. Ces sillons donnent au cervelet un aspect lamelleux.

Pour examiner le cervelet par sa face inférieure, il suffit de sectionner la moelle allongée vers sa partie inférieure.

Cette face inférieure, FIG. 23, présente sur la ligne médiane un sillon profond antéro-postérieur : la *grande scissure médiane du cervelet*. Au fond de cette scissure on tombe sur la face inférieure du lobe médian divisé en anneaux par un grand nombre de sillons transverses, d'où le nom de *ver inférieur*. Ce lobe médian est séparé de la face inférieure des hémisphères par deux sillons antéro-postérieurs très profonds.

De chaque côté de la grande scissure médiane on trouve la face inférieure des hémisphères cérébelleux, parcourue par un grand nombre de sillons plus

ou moins profonds concentriques à l'incisure antérieure. Ces sillons divisent cette face en lobules, en lames et en lamelles.

Les sillons les plus profonds des deux faces du cervelet ainsi que les lobules qu'ils délimitent ont reçu des noms particuliers, mais nos connaissances de la structure et surtout des fonctions du cervelet sont encore si incomplètes que, dans l'état actuel de la science, cette division et cette nomenclature n'ont guère d'importance.

Pour examiner le cervelet par sa face antérieure il faut le séparer des par-

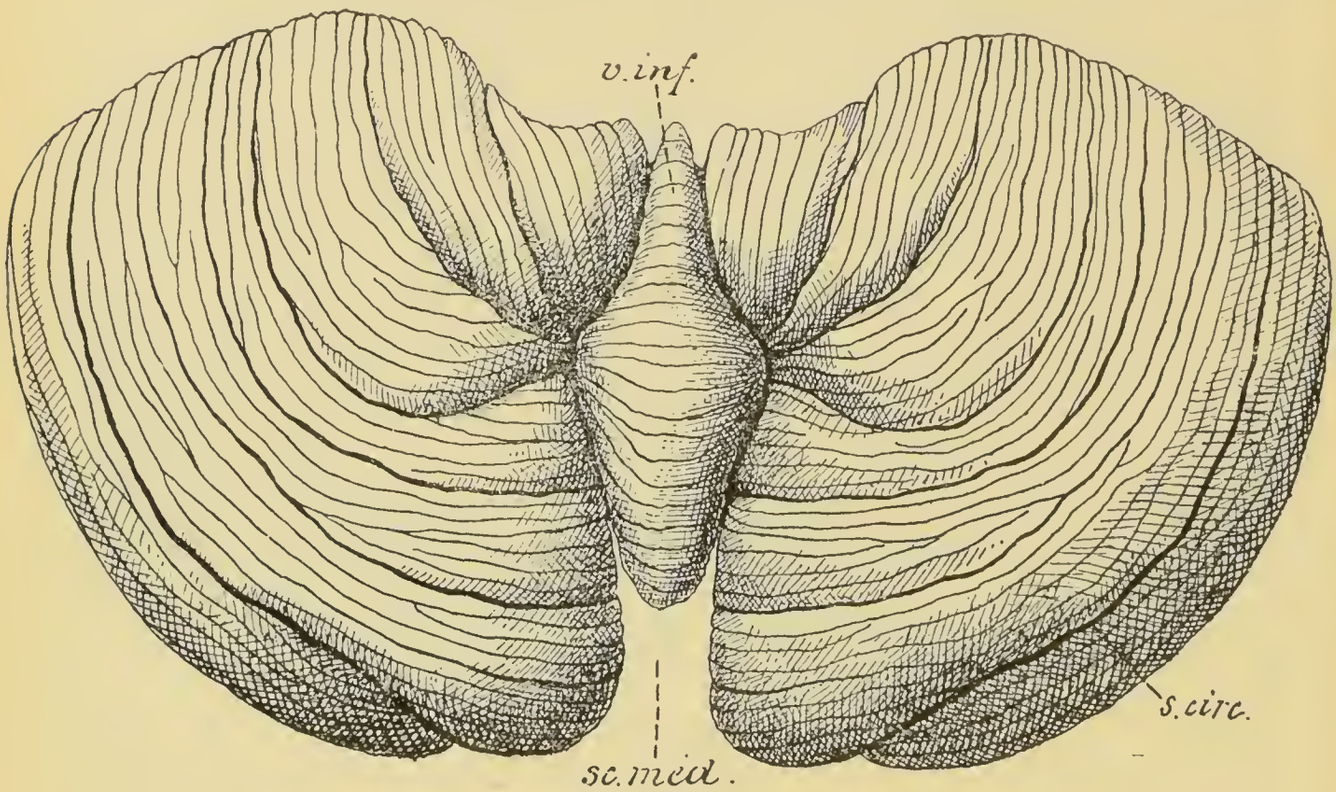

Fig. 23.

Cervelet vu par sa face inférieure. Gr. nat.

sc. méd. : Scissure médiane.
v. inf. : Ver inférieur ou face inférieure du lobe médian.
s. circ. : Partie du sillon circonférenciel.

ties voisines et, pour cela, couper de bas en haut les pédoncules cérébelleux inférieurs qui le relient à la moelle allongée et à la moelle épinière, les pédoncules cérébelleux moyens qui l'unissent à la protubérance annulaire et les pédoncules cérébelleux supérieurs qui, partant du cervelet, s'enfoncent dans le cerveau moyen.

Cette face antérieure ainsi mise à nu, FIG. 24, présente, sur la ligne médiane et de haut en bas, l'extrémité antérieure du ver supérieur, *vs*, reposant sur une mince lamelle blanche : la *valvule de Vieussens*, *vv*, étendue transversalement entre les deux pédoncules cérébelleux supérieurs, *pcs*. Sous la valvule de VIEUSSENS existe une partie déprimée, une espèce de cul-de-sac du quatrième ventricule, comprise entre la valvule et l'extrémité antérieure du ver inférieur, *vi*. En dessous de celui-ci apparaît la grande scissure médiane de la face inférieure.

De chaque côté de la ligne médiane on trouve la surface de section des

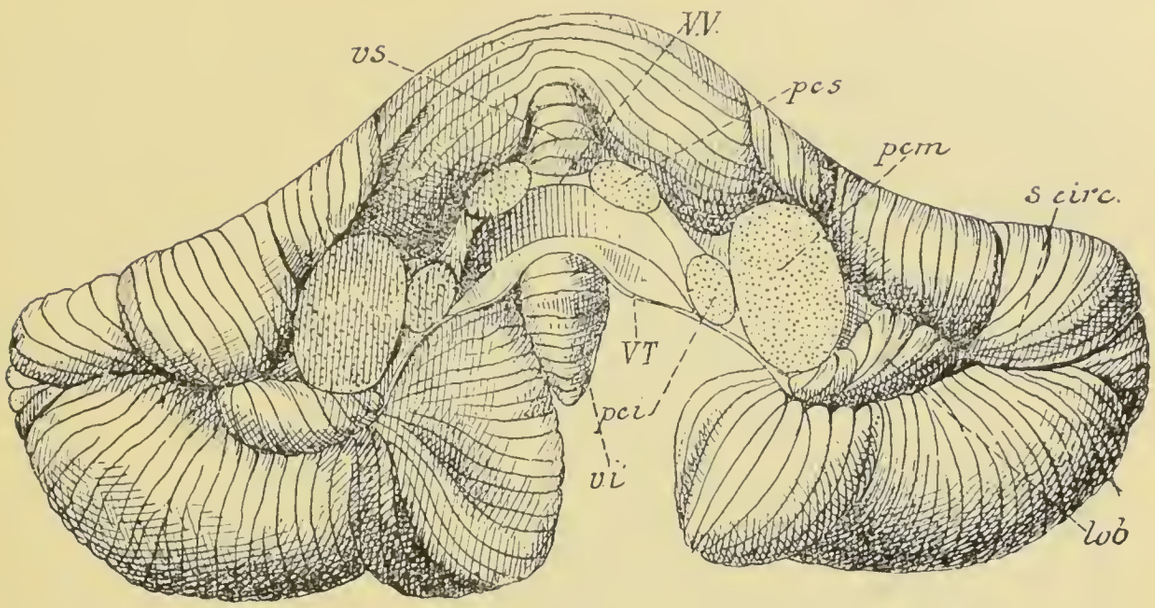

FIG. 24.
Cervelet vu par sa face antérieure. Gr. nat.

vs : Extrémité antérieure du ver supérieur.
vv : Valvule de VIEUSSENS.
pcs : Section du pédoncule cérébelleux supérieur.
vi : Extrémité antérieure du ver inférieur.
pcm : Section du pédoncule cérébelleux moyen.
pci : Section du pédoncule cérébelleux inférieur.
vt : Valvule de TARIN.
lob. : Lobule de pneumo-gastrique.
s. circ. : Sillon circonférenciel.

pédoncules cérébelleux supérieurs, *pcs,* des pédoncules cérébelleux inférieurs, *pci*, fusionnée avec celle des pédoncules cérébelleux moyens, *pcm*.

§ 4. L'isthme du rhombencéphale.

L'isthme du rhombencéphale est la partie de l'axe cérébro-spinal de l'adulte comprise entre le mésencéphale et le métencéphale. Nettement séparé du métencéphale et du mésencéphale pendant les premiers temps du développement embryologique, l'isthme du rhombencéphale présente des limites peu précises chez l'adulte, FIG. 25. Chez l'embryon, cet isthme est formé d'une partie dorsale et d'une partie ventrale. La partie dorsale, d'où vont sortir la valvule de VIEUSSENS et les pédoncules cérébelleux supérieurs, se retrouve facilement chez l'adulte. La partie ventrale, au contraire, — qui correspond, chez l'adulte, à la partie inférieure des pédoncules cérébraux comprenant le noyau d'origine des nerfs pathétiques et le ganglion interpédonculaire — se fusionne avec la partie correspondante du cerveau moyen : nous la décrirons avec le mésencéphale. Il nous reste donc à étudier les *pédoncules cérébelleux supérieurs* et la *valvule de Vieussens*.

Les *pédoncules cérébelleux supérieurs* sortent des hémisphères cérébelleux sous la forme de deux cordons blancs aplatis. Ceux-ci se dirigent obliquement en haut et en dedans, en se rapprochant insensiblement l'un de l'autre et en limitant latéralement la partie supérieure du plancher du quatrième ventricule,

Arrivés au mésencéphale, ces pédoncules s'enfoncent sous les éminences postérieures des tubercules quadrijumeaux, FIG. **26**.

La *valvule de Vieussens* est une mince lamelle blanche, de forme triangulaire, étendue entre les deux pédoncules cérébelleux supérieurs. Sa face postérieure est recouverte par l'extrémité antérieure du ver supérieur du cervelet, sa face antérieure forme la voûte ou le toit de la partie supérieure du quatrième ventricule. Son extrémité supérieure arrive jusqu'au cerveau moyen.

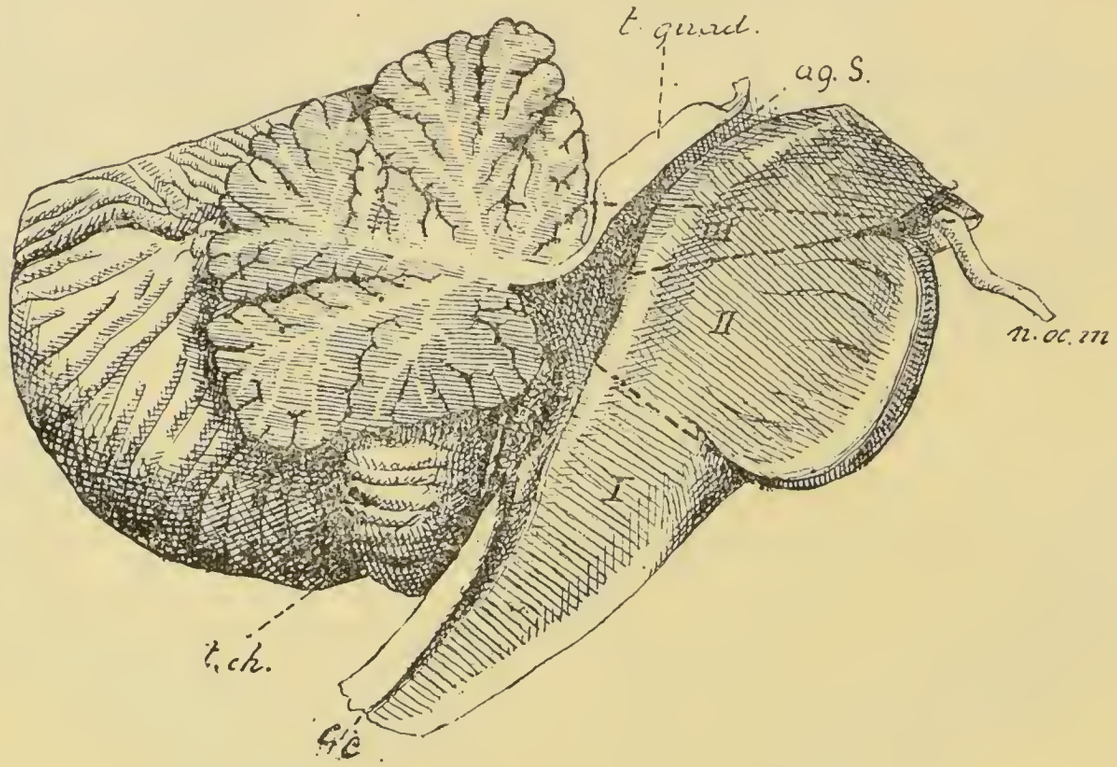

FIG. **25**.

Section médiane du rhombencéphale. Gr. nat.

I : Myélencéphale.
II : Métencéphale.
III : Isthme du rhombencéphale.
cc : Canal central.
t. ch. : Toile choroïdienne.
n. oc. m. : Nerf oculo-moteur commun.
aq. S. : Aqueduc de SYLVIUS.
t. quad. : Tubercules quadrijumeaux.

Son bord inférieur se continue avec la substance blanche du cervelet immédiatement au-dessus de l'extrémité antérieure du ver inférieur, ses bords latéraux se continuent avec les pédoncules cérébelleux voisins.

Sur le bord latéral de cette valvule, près de son extrémité supérieure, on voit sortir du tronc cérébral un mince filet nerveux : le *nerf pathétique* ou quatrième paire des nerfs craniens, *IV*.

Les pédoncules cérébelleux supérieurs sont séparés des pédoncules cérébelleux moyens par un sillon oblique qui se continue en haut avec le sillon latéral du mésencéphale. De ce sillon oblique sort une mince lamelle blanche plus ou moins apparente ; celle-ci contourne de bas en haut le pédoncule cérébelleux supérieur pour pénétrer dans les éminences postérieures des tubercules quadrijumeaux. Elle est connue sous le nom de *ruban de Reil* ou *lemniscus latéral*. Nous verrons plus tard que les fibres constitutives de ce ruban

de Reil appartiennent à une partie de la *voie acoustique centrale* ou *voie acoustique bulbo-mésencéphalique* reliant les masses grises de la moelle allongée, dans lesquelles se terminent les fibres acoustiques périphériques, avec les masses grises des tubercules quadrijumeaux inférieurs. En dessous de cette lame blanche les pédoncules sont contournés par des fibres en arcades, plus ou moins apparentes, qui appartiennent au faisceau de Gowers ou faisceau médullo-cérébelleux antérieur. Elle sont désignées sous le nom de *faisceaux arqués supérieurs de l'isthme du rhombencéphale.*

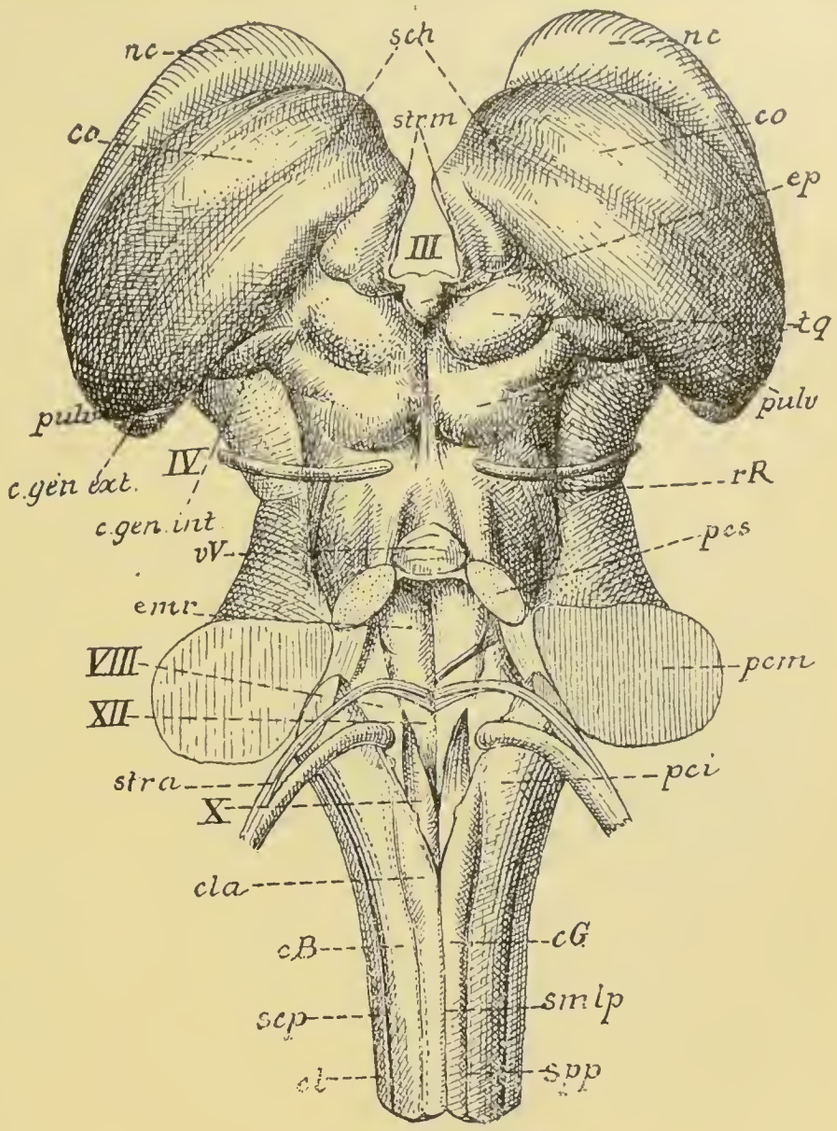

Fig. 26.

Face postérieure du tronc cérébral. Gr. nat.

smlp : Fissure médiane postérieure.
spp : Sillon paramédian postérieur.
scp : Sillon collatéral postérieur.
cG : Faisceau de Goll.
cB : Faisceau de Burdach.
cl : Cordon latéral.
cla. : Clava.
pci : Pédoncule cérébelleux inférieur.
XII : Trigone de l'hypoglosse ou aile blanche interne.
X : Trigone du vague ou aile grise.
VIII : Région acoustique ou aile blanche externe.
str. a. : Stries acoustiques ou médullaires.
pcm : Pédoncule cérébelleux moyen.
emr : Eminence ronde ou médiane.
pcs : Pédoncule cérébelleux supérieur.
vV : Valvule de Vieussens.
rR : Ruban de Reil.
IV : Nerf pathétique.
c.gen. int. : Corps genouillé interne.
c.gen.ext. : Corps genouillé externe.
pulv. : Pulvinar.
tq : Tubercules quadrijumeaux.
cp : Epiphyse ou corps pinéal.
co : Couche optique.
sch : Sillon choroïdien.
nc : Noyau caudé.
strm : Strie médullaire de la couche optique.
III : Troisième ventricule.

Quand on enlève la valvule de Vieussens on tombe dans la partie supérieure du quatrième ventricule, dont la cavité va en se rétrécissant de bas en haut pour se continuer, au niveau des tubercules quadrijumeaux inférieurs, avec l'aqueduc de Sylvius du mésencéphale.

Le quatrième ventricule, au niveau de l'isthme de rhombencéphale, se trouve donc limité : en arrière, par

la face antérieure de la valvule de VIEUSSENS ; latéralement, par la face interne des pédoncules cérébelleux supérieurs et, en avant, par la partie inférieure de la face postérieure des pédoncules cérébraux présentant l'extrémité supérieure de l'éminence ronde, la fossette supérieure ou *fossette du trijumeau* et le *locus cæruleus*.

Le quatrième ventricule.

Le myélencéphale, le métencéphale et l'isthme du rhombencéphale sont les parties de l'axe nerveux de l'adulte qui proviennent de la transformation de la troisième vésicule cérébrale primitive ou *rhombencéphale*.

Entre le cervelet et la valvule de VIEUSSENS d'une part, la moelle allongée, la protubérance annulaire et la partie inférieure des pédoncules cérébraux d'autre part, existe une partie élargie du canal neural primitif qui constitue le *quatrième ventricule*, FIG. 27, *IV*. Ce ventricule se continue en haut avec l'*aqueduc de Sylvius* du cerveau moyen, *aq* ; il communique en arrière et en bas avec le canal central de la moelle épinière.

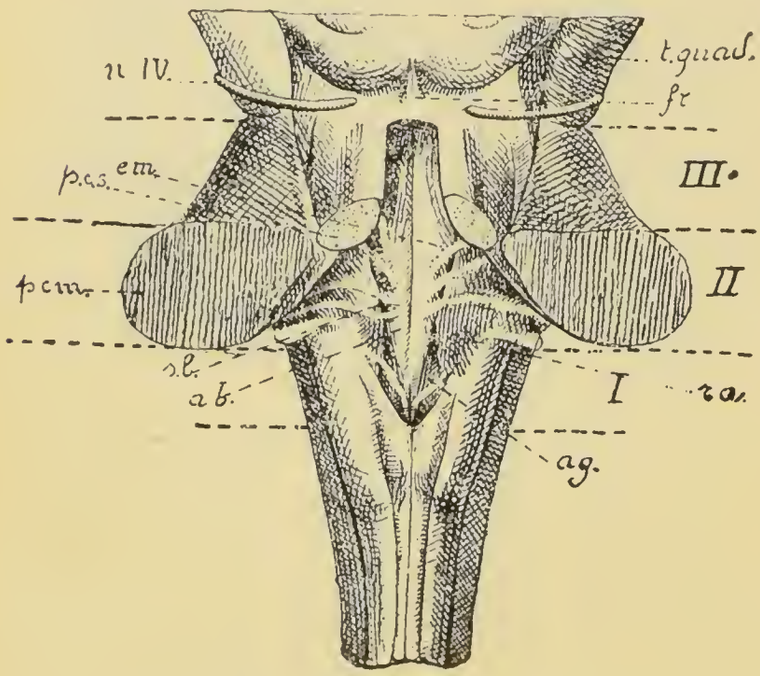

FIG. 27.

Plancher du quatrième ventricule. Gr. nat.

I : Partie inférieure.
II : Partie intermédiaire.
III : Partie supérieure.
a. b. : Aile blanche interne.
a. g. : Aile grise.
r. a. : Région acoustique.
t. quad. : Tubercules quadrijumeaux.
s. l. : Sillon limitant.
p. c. m. : Pédoncule cérébelleux moyen.
p. c. s : Pédoncule cérébelleux supérieur.
e. m. : Eminence médiane.
IV : Nerf pathétique.

On distingue au quatrième ventricule une face antérieure et un peu inférieure ou *plancher*, et une face postérieure et quelque peu supérieure, la *voûte* ou le *toit*.

Le plancher du quatrième ventricule est formé par la partie de la face postérieure des pédoncules cérébraux qui appartient à l'isthme du rhombencéphale, par la face postérieure de la protubérance annulaire et une partie de la face postérieure de la moelle allongée. Le toit semble constitué uniquement par la face antérieure de la valvule de VIEUSSENS et la face antérieure du cervelet.

Le plancher du quatrième ventricule présente une forme losangique à grand diamètre vertical, FIG. 27. On le divise en trois parties par deux lignes

horizontales passant au niveau du bord supérieur et du bord inférieur des pédoncules cérébelleux moyens.

La *partie supérieure du plancher, III,* appartient à l'isthme du rhombencéphale ; elle a une forme triangulaire à la base inférieure et se trouve limitée, de chaque côté, par le pédoncule cérébelleux supérieur, *pcs.*

La *partie moyenne* ou *partie intermédiaire du plancher, II,* correspond à la face postérieure de la protubérance annulaire ; elle a comme limite latérale la section du pédoncule cérébelleux moyen, *pcm.*

La *partie inférieure du plancher, I,* appartient à la moelle allongée; elle a une forme triangulaire à base supérieure et elle est longée, de chaque côté, par le pédoncule cérébelleux inférieur, *pci.*

L'extrémité supérieure du plancher se continue avec l'aqueduc de Sylvius et l'extrémité inférieure avec le canal central de la moelle épinière.

Nous avons vu les particularités que présente ce plancher et que nous résumons en quelques mots. Sur la ligne médiane existe une fissure longitudinale, correspondant à la grande diagonale du losange, et s'étendant de l'angle inférieur à l'angle supérieur. A la limite de la protubérance et du bulbe, on voit les fins cordons blancs à direction plus ou moins transversale connus sous le nom de *stries acoustiques.* La partie inférieure présente de dedans en dehors : le trigone de l'hypoglosse, *a. b.*, le sillon limitant, *s. l.*, avec la fossette inférieure, fossette ou trigone du vague, *a. g.*, limitée en haut par la partie inférieure de la région vestibulaire, *r. a.* Au niveau de la partie intermédiaire et de la partie supérieure on trouve les éminences rondes avec les éminences de l'abducteur, *em.*, le sillon limitant avec la fossette supérieure, la partie supérieure de la région vestibulaire et le *locus cœruleus.*

Toit. Dans la partie supérieure, au niveau de l'isthme du rhombencéphale, le *toit* du quatrième ventricule est formé par la face antérieure de la *valvule de Vieussens, vV,* fig. **26**.

Comme voûte de la partie intermédiaire et de la partie inférieure du quatrième ventricule on trouve, entre le cervelet et la moelle allongée, une membrane triangulaire à base supérieure et à sommet inférieur appelée *toile choroïdienne* du quatrième ventricule, fig. **29**. Cette membrane est une dépendance de la *pie-mère*, enveloppe conjonctive recouvrant intimement la face externe de tout l'axe cérébro-spinal. La face profonde de cette membrane triangulaire est tapissée par un revêtement épithélial qui représente la partie amincie du toit primitif et qui fait suite : en avant, à l'extrémité antérieure du ver inférieur ; latéralement, à l'épithélium qui recouvre les bords internes libres des pédoncules cérébelleux inférieurs ; en arrière, à l'épithélium du canal central de la moelle épinière.

Dans l'épaisseur de la pie-mère se développe, de chaque côté de la ligne médiane, une série de houppes vasculaires formées d'artérioles pelotonnées qui forment les *plexus choroïdes médians,* fig. **28**, *pl. ch, méd.* Arrivés près du bord

antérieur de la toile choroïdienne, ces deux plexus s'écartent transversalement l'un de l'autre, sortent du quatrième ventricule par les trous de Luschka et s'étendent jusqu'en dessous des fibres radiculaires du nerf pneumo-gastrique. Là, ils deviennent apparents sur la face antérieure du tronc cérébral et se réunissent avec d'autres houppes vasculaires qui longent le bord antérieur de la toile. Cette double série transversale de houppes vasculaires constitue, de chaque côté, le *plexus choroïde latéral, pl. ch. lat.*

Le quatrième ventricule, interposé entre l'aqueduc de Sylvius et le canal central de la moelle épinière, constitue primitivement une cavité close sans

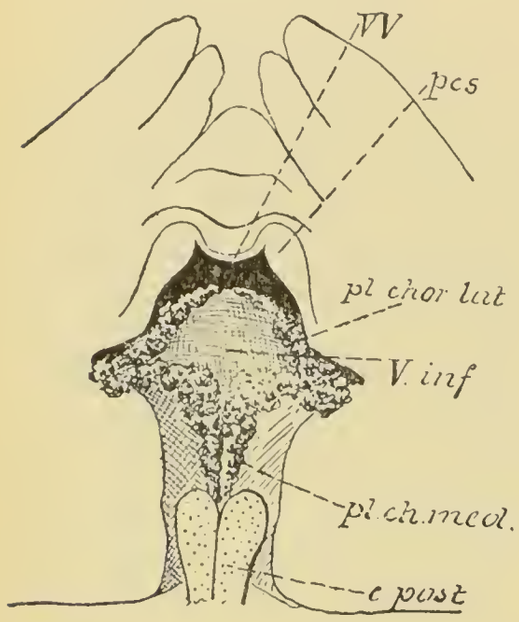

Fig. 28.
Toile choroïdienne du quatrième ventricule vue par sa face inférieure. Gr. nat.

vV : Valvule de Vieussens.
pcs : Pédoncules cérébelleux supérieurs,
V. inf. : Extrémité antérieure du ver inférieur.
pl. chor. lat. : Plexus choroïde latéral.
pl. ch. méd. : Plexus choroïde médian.
c. post. : Cordons postérieurs légèrement entamés.

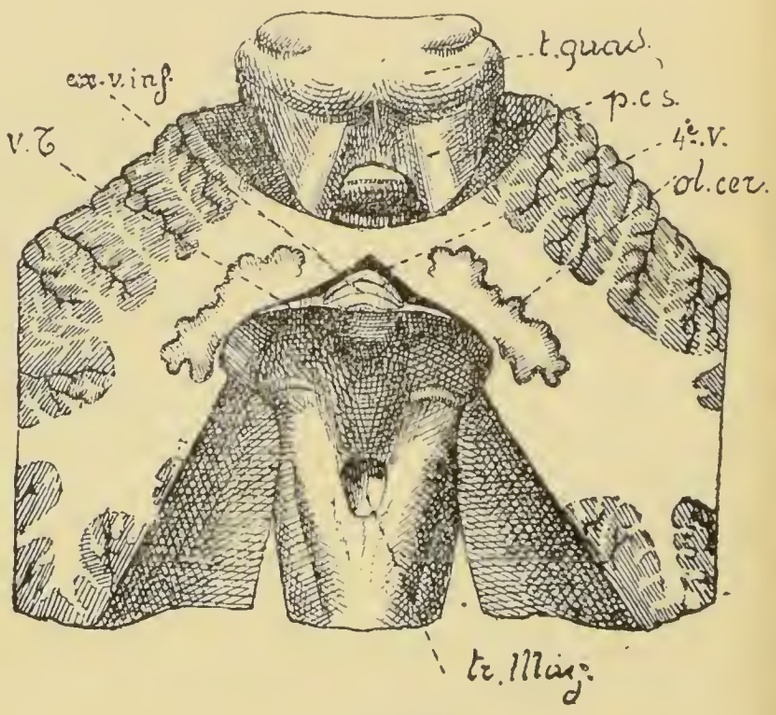

Fig. 29.
Vue de la face postérieure de la moelle allongée recouverte par la toile choroïdienne. Gr. nat.

t. quad. : Tubercules quadrijumeaux.
p. c. s. : Pédoncules cérébelleux supérieurs.
ol. cér. : Olive cérébelleuse.
4e v. : Quatrième ventricule.
ex. v. inf. : Extrémité antérieure du ver inférieur.
v. T. : Valvule de Tarin.
tr. M. : Trou de Magendie.

communication avec les espaces sous-arachnoïdiens. Après la naissance il n'en est plus ainsi. Quand on écarte doucement la moelle allongée de la face antérieure du cervelet, en détruisant les quelques filaments conjonctifs étendus entre ces deux organes, on voit que la toile choroïdienne, qui ferme en arrière le quatrième ventricule, est percée d'un orifice assez étendu et à contours quelque peu irréguliers, fig. 29 ; c'est le *trou de Magendie* qui fait communiquer le quatrième ventricule avec le *confluent sous-arachnoïdien postérieur*, cavité sous-arachnoïdienne comprise à ce niveau entre l'arachnoïde et la pie-mère. Un autre orifice existe, au niveau de chaque angle latéral du ventricule, en

dessous du bord inférieur du pédoncule cérébelleux moyen : c'est le trou de Luschka ; il donne passage à une partie des plexus choroïdes latéraux et il fait communiquer également le quatrième ventricule avec les cavités sous-arachnoïdiennes.

§ 5. Le mésencéphale.

Le cerveau moyen ou mésencéphale est la partie de l'encéphale comprise

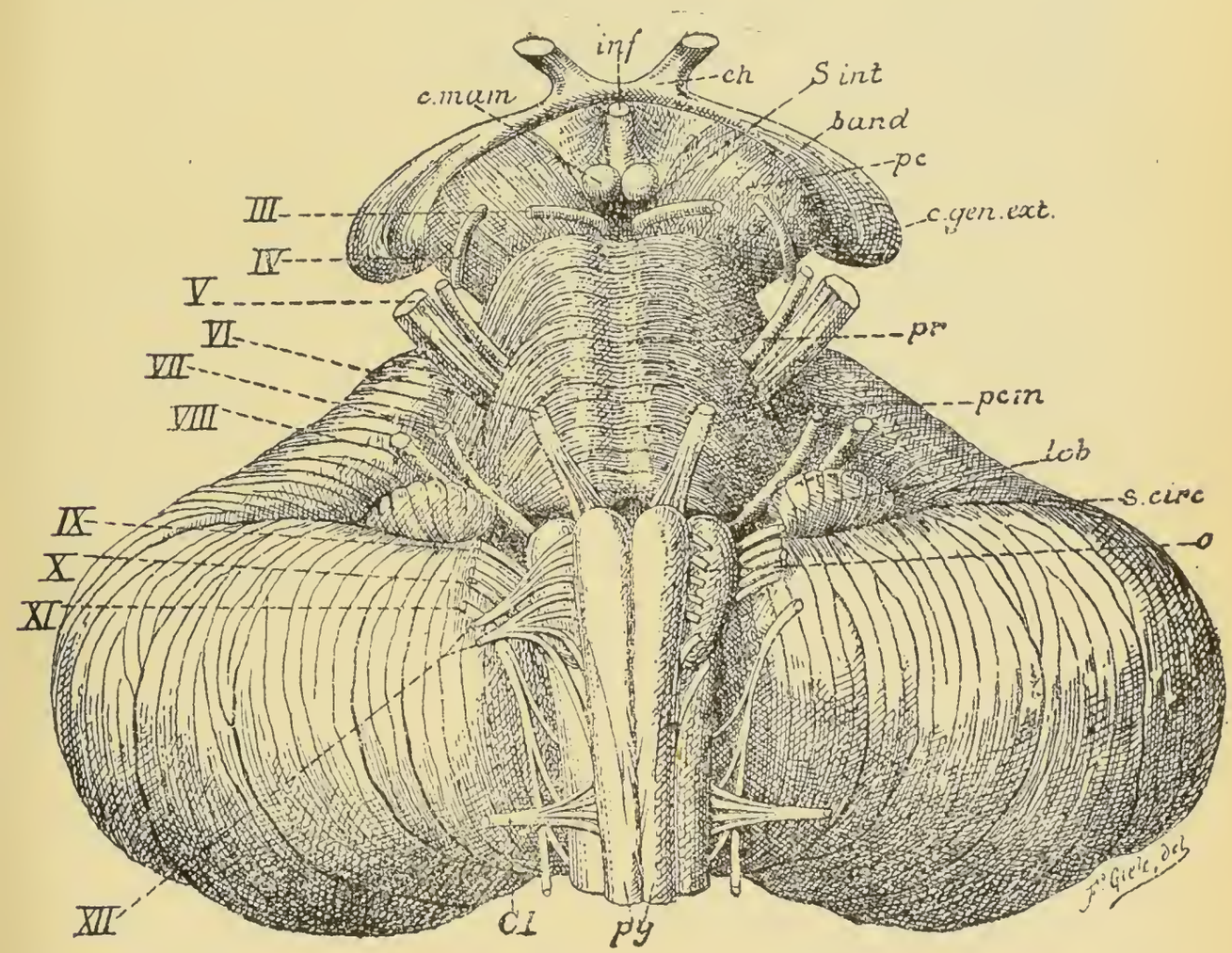

Fig. 30.

Face antérieure du tronc cérébral. Gr. nat.

c. mam. : Corps mamillaires.
inf. : Tige pituitaire.
ch. : Chiasma des nerfs optiques.
s. int. : Substance interpédonculaire.
band. : Bandelette optique.
pc. : Pédoncule cérébral.
c. gen. ext. : Corps genouillé externe.
pr. : Protubérance annulaire.
pcm : Pédoncule cérébelleux moyen.
lob. : Lobule de pneumogastrique (floceulus)
s, circ. : Sillon circonférenciel.
o. : Olive.
py. : Pyramides.
Co : Racine antérieure du premier nerf cervical.
III à *XII* : Origine des dix dernières paires de nerfs craniens.

entre le cerveau intermédiaire, ou diencéphale, placé en haut et en avant et l'isthme du rhombencéphale situé en bas et un peu en arrière. On le désigne encore sous le nom de région des pédoncules cérébraux et des tubercules quadrijumeaux.

Quand on examine un tronc cérébral par sa face antérieure, FIG. **30**, on voit, au-dessus de la protubérance annulaire, deux cordons blancs larges et volumineux sortir de cette protubérance, un peu en arrière de son bord supérieur. Ils se dirigent obliquement en haut, en avant et en dehors en s'écartant angulairement l'un de l'autre et, après un trajet d'environ 15 mill., ils disparaissent à la face inférieure du diencéphale uni au télencéphale. Ces cordons blancs portent le nom de *pédoncules cérébraux*, *pc*.

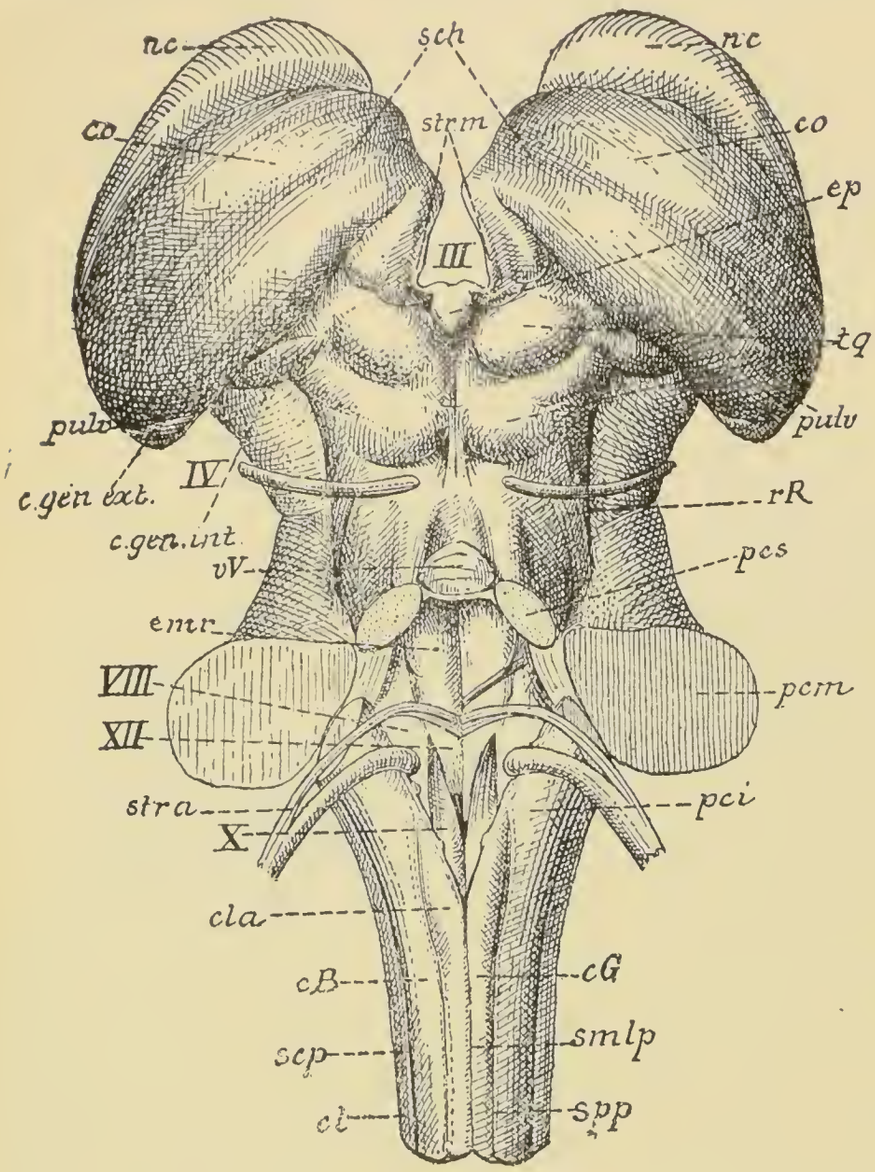

FIG. **31**.

Face postérieure du tronc cérébral. Gr. nat.

smlp : Fissure médiane postérieure.
spp : Sillon paramédian postérieur.
scp : Sillon collatéral postérieur.
cG : Faisceau de GOLL.
cB : Faisceau de BURDACH.
cl : Cordon latéral.
cla. : Clava.
pci : Pédoncule cérébelleux inférieur.
XII : Trigone de l'hypoglosse ou aile blanche interne.
X : Trigone du vague ou aile grise.
VIII : Région acoustique ou aile blanche externe.
str. a. : Stries acoustiques ou médullaires.
pcm : Pédoncule cérébelleux moyen.
emr : Eminence ronde ou médiane.
pcs : Pédoncule cérébelleux supérieur.
vV : Valvule de VIEUSSENS.
rR : Ruban de REIL.
IV : Nerf pathétique.
c.gen.int. : Corps genouillé interne.
c.gen.ext. : Corps genouillé externe.
pulv. : Pulvinar.
tq : Tubercules quadrijumeaux.
ep : Epiphyse ou corps pinéal.
co : Couche optique.
sch : Sillon choroïdien.
nc : Noyau caudé.
strm : Strie médullaire de la couche optique.
III : Troisième ventricule.

Les pédoncules cérébraux laissent entre eux un espace triangulaire à base supérieure nommé *espace*, *trigone* ou *fosse interpédonculaire*. Cette fosse est fermée par une lame de substance grise traversée par un grand nombre d'orifices pour le passage de vaisseaux sanguins ; elle porte le nom de *lame* ou *substance perforée postérieure*, *S.int.*

Au point de réunion de la face interne du pédoncule cérébral avec la substance perforée postérieure existe

un sillon longitudinal, d'où sortent un grand nombre de filets radiculaires qui se réunissent bientôt pour former le tronc du *nerf oculo-moteur commun, III.*

Examiné par sa face postérieure, FIG. **31**, le tronc cérébral présente, immédiatement au-dessus de l'incisure antérieure du cervelet, quatre éminences arrondies en forme de mamelons, deux supérieures et deux inférieures, qui constituent les *tubercules quadrijumeaux, t. quad.* Les éminences inférieures sont un peu plus petites que les supérieures. Elles sont séparées l'une de l'autre par un sillon crucial : le sillon antéro-postérieur commence par une partie élargie au-devant des tubercules supérieurs, en dessous d'un petit prolongement appartenant au cerveau intermédiaire et appelé *glande pinéale, corps pinéal* ou *épiphyse, ep. ;* il se termine en dessous des tubercules inférieurs sur la face postérieure de la valvule de VIEUSSENS.

Le sillon transverse sépare les éminences supérieures des éminences inférieures.

De chacun des quatre tubercules part un faisceau blanc qui se dirige en avant et en dehors : ce faisceau porte le nom de *bras* des tubercules quadrijumeaux. Le sillon transverse se prolonge latéralement entre les deux bras et prend le nom de *sillon interbrachial.*

Vu par sa face latérale, FIG. **32**, le tronc cérébral présente, au niveau du cerveau moyen, un sillon longitudinal ; le *sillon latéral du mésencéphale, slm,* séparant la région des tubercules quadrijumeaux de celle des pédoncules cérébraux, *pc.*

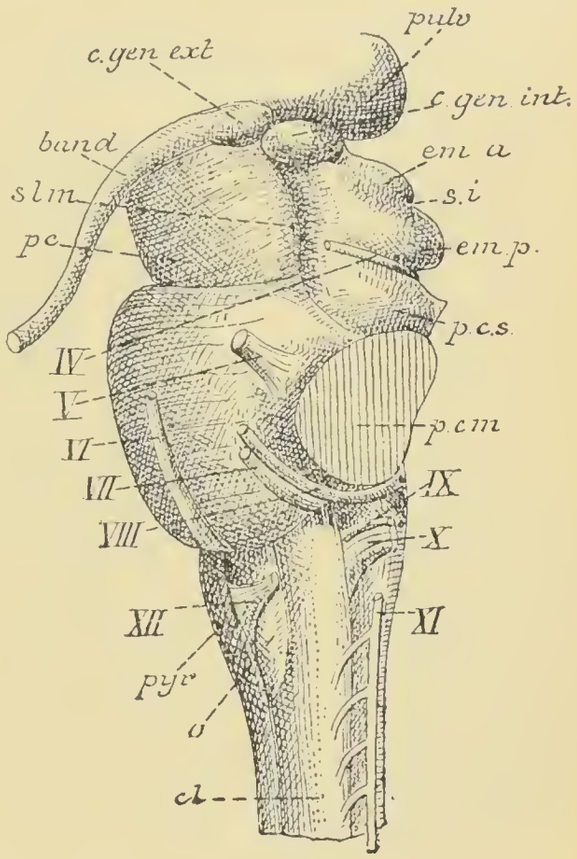

FIG. **32**.

Tronc cérébral vu par sa face latérale. Gr. nat.

cl : Cordon latéral.
pyr. : Pyramide antérieure.
XII : Filets radiculaires du nerf hypoglosse.
o. : Olive.
XI, XI, X : Filets rudiculaires du nerf accessoire ou spinal, du nerf pneumo-gastrique et du nerf glosso-pharyngien.
VIII : Nerf acoustique.
VII : Nerf facial.
VI : Nerf oculo-moteur externe.
V : Nerf trijumeau.
pcm : Pédoncule cérébelleux moyen.
pcs : Pédoncule cérébelleux supérieur.
emp : Eminences postérieures.
ema : Eminences antérieures des tubercules quadrijumeaux.
si : Sillon interbrachial.
c.gen.int. : Corps genouillé interne.
pulv : Pulvinar.
c.gen.ext. : Corps genouillé externe.
band : Bandelette optique.
slm : Sillon latéral du mésencéphale.
pc. : Pédoncule cérébral.

Au devant de ce sillon on voit la face externe du pédoncule cérébral ; derrière ce sillon apparaissent les bras des tubercules quadrijumeaux avec le sillon interbrachial, *si.*

Le sillon interbrachial s'arrête au niveau d'une saillie fusiforme d'environ un centimètre de longueur et appartenant au diencéphale : le *corps genouillé interne, c. g. int.* Le bras antérieur des mêmes tubercules peut se poursuivre

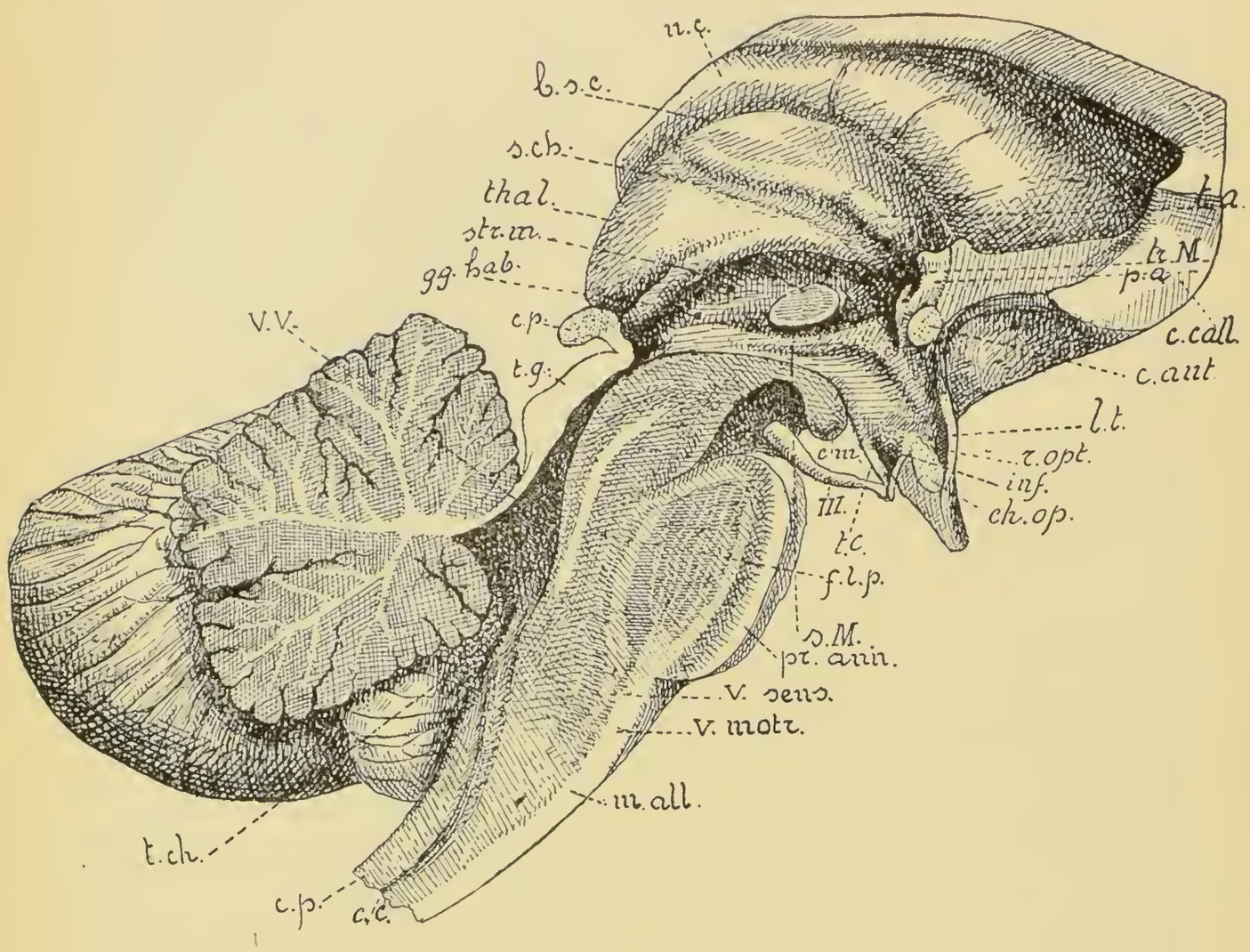

FIG. 33.

Section médiane du tronc cérébral. G. nat.

Nc : Noyau caudé.
B. c : Bandelette semi-circulaire.
S. ch : Sillon choroïdien.
thal : Thalamus.
str. m : Strie médullaire.
gg. hab : Ganglion de l'habénula.
C. p : Corps pinéal.
t. q. : Tubercules quadrijumeaux.
V V : Valvule de VIEUSSENS.
t .ch : Toile choroïdienne.
c. p : Cordon postérieur.
c. c : Canal central.
m. al : Moelle allongée.
v. motr : Voie motrice.
v. sens : Voie sensitive.
pr. ann. : Protubérance annulaire.
s. m : Sillon de MONRO.
f. l. p : Faisceau longitudinal postérieur.
III : Nerf oculo-moteur commun.
c. m : Corps mamillaires.
t. c. : Tubercule cendré.
ch. opt : Chiasma optique.
inf : Infundibulum.
r. opt : Récessus optique.
l. t. : Lame terminale.
c. ant : Commissure antérieure.
c. call : Corps calleux.
p. ant : Pilier antérieur du trigone.
tr. M : Trou de MONRO.
t. ant : Tubercule antérieure de la couche optique.

jusque en dessous de la bandelette optique. En dessous du bras postérieur des tubercules quadrijumeaux, le sillon latéral du mésencéphale se continue avec le sillon longitudinal qui sépare le pédoncule cérébelleux moyen du pédoncule cérébelleux supérieur.

Le mésencéphale est traversé, dans toute sa longeur, par une partie rétrécie du canal neural primitif à laquelle on a donné le nom de *aqueduc cérébral* ou *aqueduc de Sylvius*. Cet aqueduc de Sylvius communique en haut avec le ventricule médian du cerveau intermédiaire et se continue en bas avec l'extrémité supérieure du quatrième ventricule, fig. **33**. Il relie ainsi les deux ventricules l'un à l'autre.

§ 6. Le diencéphale.

Le cerveau intermédiaire ou diencéphale est la partie de l'axe cérébro-spinal comprise entre le cerveau moyen et le cerveau terminal. Chez l'adulte ses limites ne sont guère précises. Il se confond en bas avec le mésencéphale, tandis qu'en avant il se fusionne intimement avec les parties constitutives du télencéphale. Il comprend les couches optiques, les corps genouillés, les bandelettes optiques, les corps mamillaires, le tubercule cendré, le corps pinéal, l'habénula et le troisième ventricule.

Sur la face latérale de la cavité ventriculaire du diencéphale se trouve un sillon à direction antéro-postérieure : le *sillon de Monro* ou *sillon hypothalamique*, fig. **33**, *s. M.* Il commence au niveau de l'orifice supérieur de l'aqueduc de Sylvius et s'étend jusque dans le récessus optique. La partie de l'axe nerveux placée en dessous du sillon de Monro appartient à la fois au diencéphale et au télencéphale ; on la désigne sous le nom de *hypothalamus* ou *région sous-thalamique*. La partie située au-dessus du sillon de Monro appartient au diencéphale seul ; on la désigne sous le nom de *thalamencéphale*.

Thalamencéphale. Le thalamencéphale est formé de trois parties : le *thalamus* ou *couche optique*, le *métathalamus* ou *corps genouillés* et l'*épithalamus* comprenant le *corps pinéal* et l'*habénula* avec les parties immédiatement voisines.

Le **thalamus** ou *couche optique* forme la partie principale du cerveau intermédiaire. On donne le nom de couches optiques à deux noyaux volumineux formés de substance grise. On les appelle aussi *ganglions gris*.

En étudiant la structure interne de l'axe cérébro-spinal, nous verrons que le système nerveux central est formé de deux substances macroscopiquement et microscopiquement différentes : la *substance grise* et la *substance blanche*. La substance blanche est formée principalement de fibres nerveuses ; c'est l'élément conducteur. La substance grise, au contraire, est formée à la fois de fibres nerveuses et de cellules nerveuses ; les cellules nerveuses forment cependant sa partie essentielle, elles constituent l'élément principal, l'élément de plus important de tout le système nerveux. Les couches optiques étant des ganglions gris sont donc constituées essentiellement de cellules nerveuses.

Elles se présentent sous la forme de deux corps massifs, allongés, à grand diamètre antéro-postérieur, situés près de la base du cerveau, fig. **34**. Avec les

noyaux lenticulaires et les noyaux caudés, ganglions gris qui appartiennent au cerveau terminal, les couches optiques forment ce qu'on appelle communément les *ganglions de la base.*

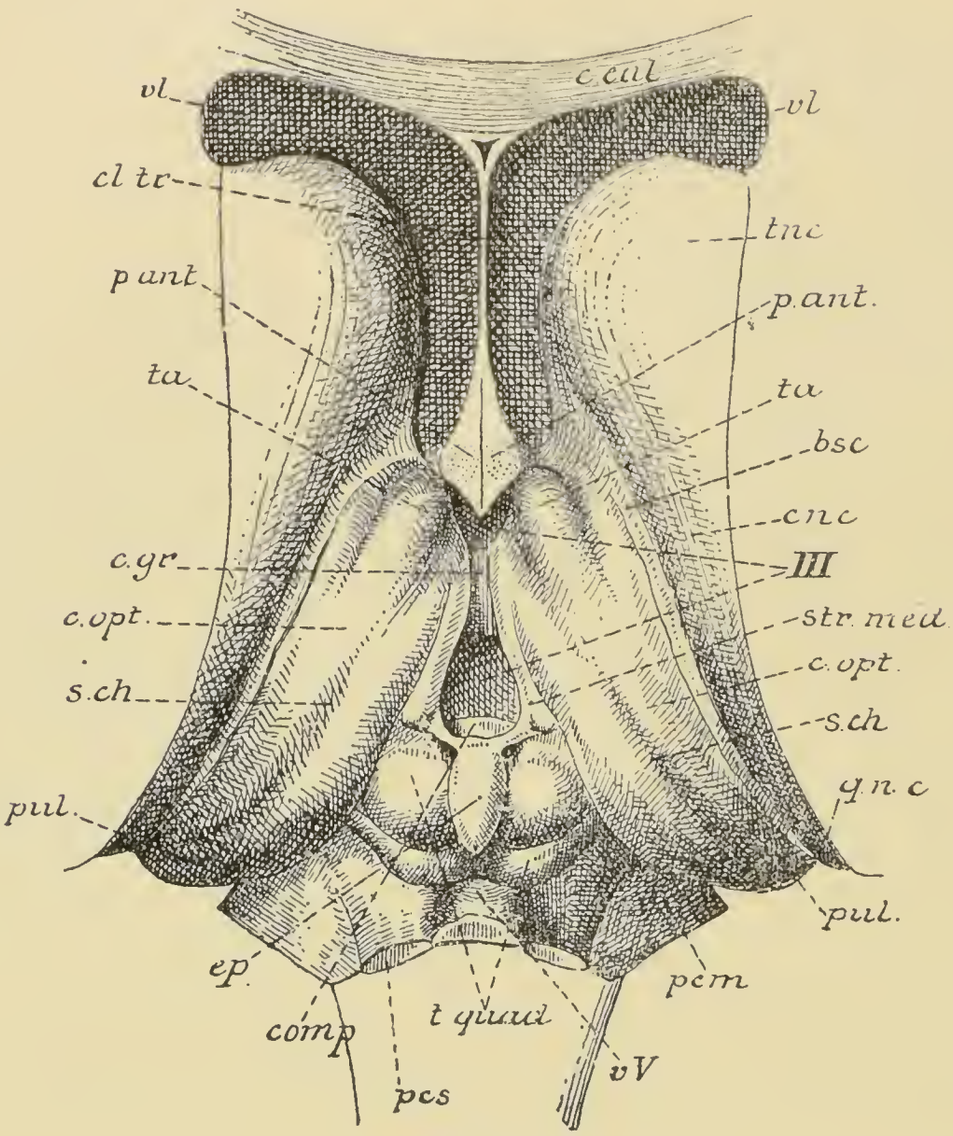

FIG. 34.

Le tronc cérébral vu par le haut, après enlèvement du corps calleux, de la voûte à trois piliers et de la toile choroïdienne. Gr. nat.

c. cal : Coupe du genou du corps calleux.
cl. tr : Cloison transparente.
vl : Ventricule latéral.
tnc : Tête du noyau caudé.
p. ant : Section des piliers antérieurs de la voûte.
ta : Tubercule antérieur de la couche optique.
bsc : Bandelette semi-circulaire.
cnc : Corps du noyau caudé.
III : Troisième ventricule.
str. méd : Strie médullaire de la couche optique.
c. opt. : Couche optique.
s. ch : Sillon choroïdien.
qnc : Queue du noyau caudé.
pul : Pulvinar.
pcm : Pédoncules cérébelleux moyens.
vv : Valvule de VIEUSSENS.
t. quad : Tubercules quadrijumeaux.
pcs : Pédoncules cérébelleux supérieurs.
comp. p. : Commissure postérieure.
c. gr : Commissure grise.

Chaque couche optique présente à examiner une face postérieure, une face inférieure, une face externe, une face interne et deux extrémités.

La face supérieure est libre ; elle est divisée, par un sillon oblique appelé *sillon choroïdien, sch,* en une partie externe appartenant au plancher du ventri-

cule latéral et une partie interne contribuant à limiter le ventricule médian. C'est dans ce sillon choroïdien que vient s'appliquer le bord externe de la toile choroïdienne longé par le plexus choroïde latéral, FIG. **35**.

La face interne est libre aussi. Elle limite, avec la face interne de la couche optique du côté opposé, une partie élargie du canal médullaire primitif constituant le *ventricule médian* ou *troisième ventricule*, FIG. **35**. Cette surface est grise.

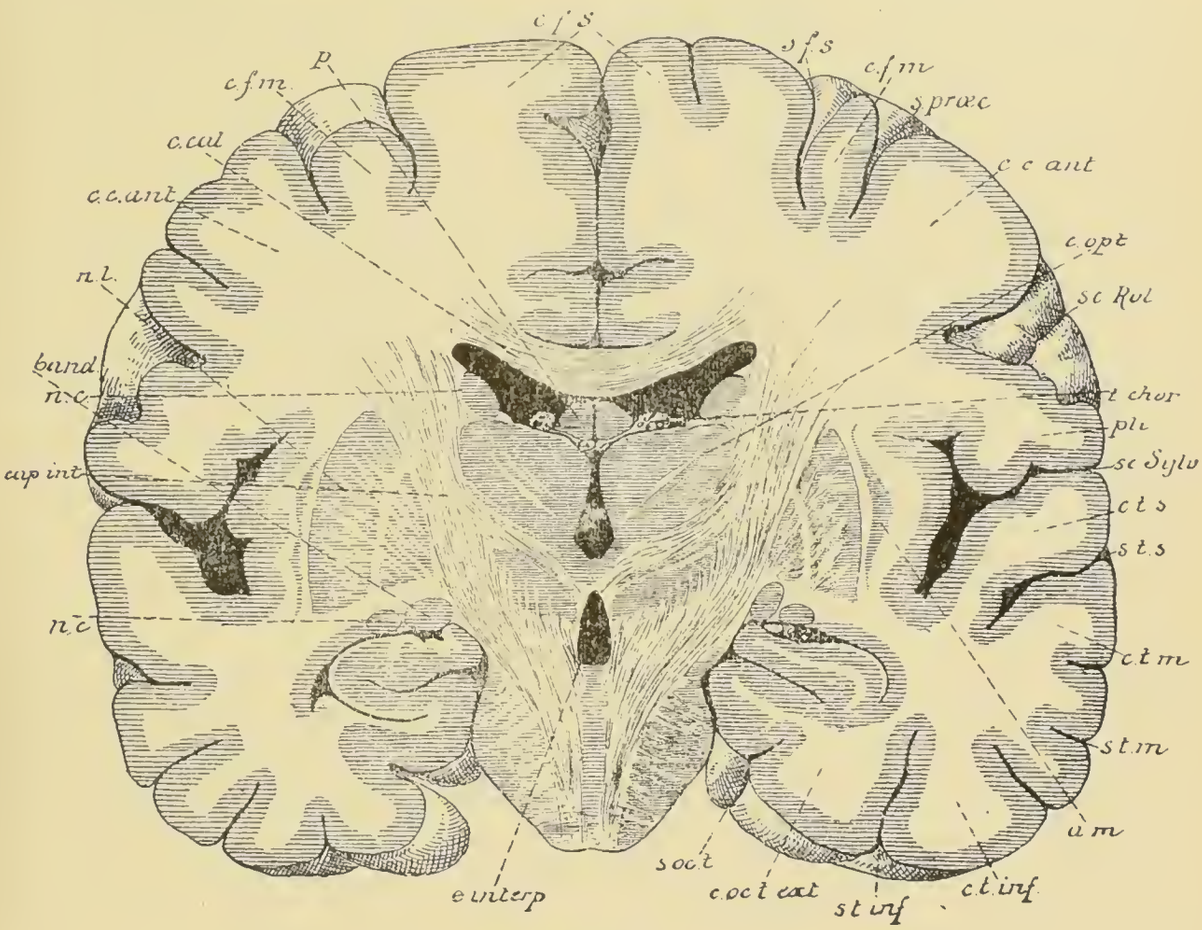

FIG. **35**.
Coupe transversale de l'encéphale
passant par le milieu des ganglions de la base et montrant la face supérieure de la couche optique recouverte en partie par la toile choroïdienne.

Entre les deux couches optiques est tendue une mince lamelle grise également qu'on appelle *commissure grise*, *commissure molle* ou *commissure moyenne*, FIG. **34**, *c. gr*. Cette commissure traverse la partie moyenne du ventricule médian ; elle fait quelquefois complètement défaut.

La face externe répond, en haut, à la partie moyenne ou corps du noyau caudé ; en bas, elle est séparée du noyau lenticulaire par une masse de substance blanche qui constitue le bras postérieur de la *capsule interne*, *cap. int.*, FIG. **35**.

La face inférieure répond aux parties constitutives de la région sous-thamique et, par là, au pédoncule cérébral.

Les couches optiques sont amincies en avant, elles s'élargissent considérablement en arrière, puis se rétrécissent brusquement, se recourbent en bas, en

avant et en dedans pour se continuer avec les bandelettes optiques. A l'endroit le plus rétréci elles présentent un petit renflement fusiforme qu'on appelle *corps genouillé externe.*

Chaque couche optique, avec la bandelette optique correspondante, décrit une anse à concavité antérieure, FIG. **36**, embrassant l'extrémité supérieure du pédoncule cérébral. C'est par la concavité de cette anse que passent les fibres nerveuses qui doivent relier le pédoncule cérébral au cerveau terminal.

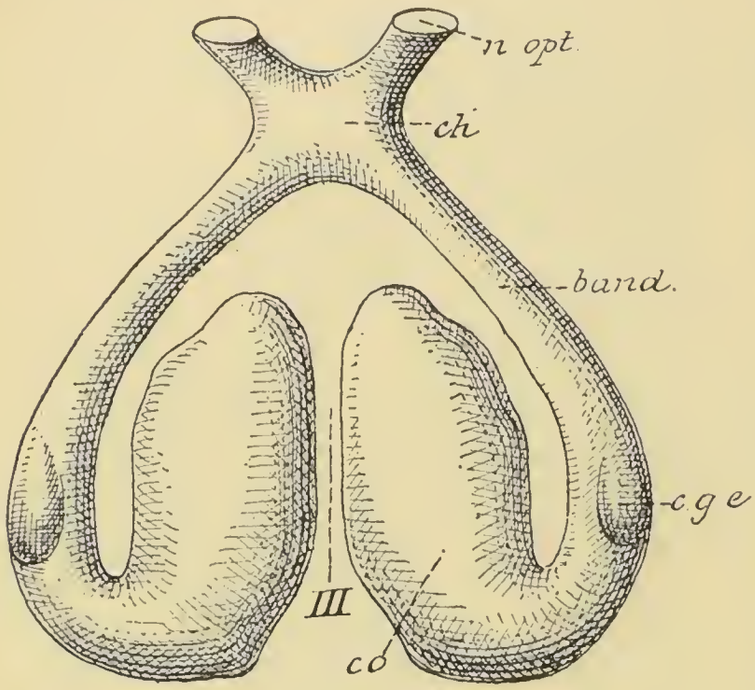

FIG. **36**.
Couches optiques vues par leur face inférieure. Gr.nat.

co : Couche optique.
c. g. e. : Corps genouillé externe.
band : Bandelette optique.
ch : Chiasma des nerfs optiques.
n. opt. : Nerf optique.
III : Troisième ventricule.

La face supérieure de chaque couche optique est blanche parce qu'elle est recouverte par une mince couche de fibres myéliniques. Elle est séparée de la face grise interne par un bord tranchant. Au niveau de ce bord on trouve un cordon blanc qui s'épaissit d'avant en arrière et qu'on appelle *strie médullaire de la couche optique* ou *habénula, str. méd.* Cette strie est légèrement renflée en arrière. Cette partie renflée porte le nom de *ganglion de l'habénula.*

La face supérieure de la couche optique est limitée en dehors par un sillon assez net qui la sépare du noyau caudé et dans lequel on trouve une veine volumineuse, la *veine du corps strié* ou *veine terminale*, un épaississement de l'épithélium épendymaire et un faisceau blanc : la *bandelette semi-circulaire*, *bsc*, ou *strie terminale.*

L'extrémité antérieure de la couche optique est libre ; elle aide à circonscrire, avec le pilier antérieur de la voûte à trois piliers, un orifice circulaire, le *trou de Monro* ou *trou interventriculaire*, faisant communiquer, de chaque côté, le ventricule latéral avec le troisième ventricule.

Au niveau de cette extrémité antérieure on trouve, sur la face supérieure de la couche optique, une éminence arrondie : le *tubercule antérieur*, *ta.*

L'extrémité postérieure de la couche optique se renfle et surplombe la partie supérieure du cerveau moyen en formant le *pulvinar*, *pulv.* Sous le pulvinar, chaque couche optique se rétrécit brusquement, se dilate au niveau du corps genouillé externe et se continue avec la bandelette optique. Celle-ci con-

tourne le pédoncule cérébral et se rencontre sur la ligne médiane, à la face inférieure de l'encéphale, avec la bandelette optique du côté opposé. Là, les deux bandelettes présentent un entrecroisement partiel de leurs fibres constitutives : le *chiasma des nerfs optiques, ch,* d'où partent les nerfs optiques FIG. **37** et **38**.

Le **métathalamus** comprend les corps genouillés externes et internes, FIG. **37**.

Le *corps genouillé externe* constitue un petit renflement ovoïde situé sur le

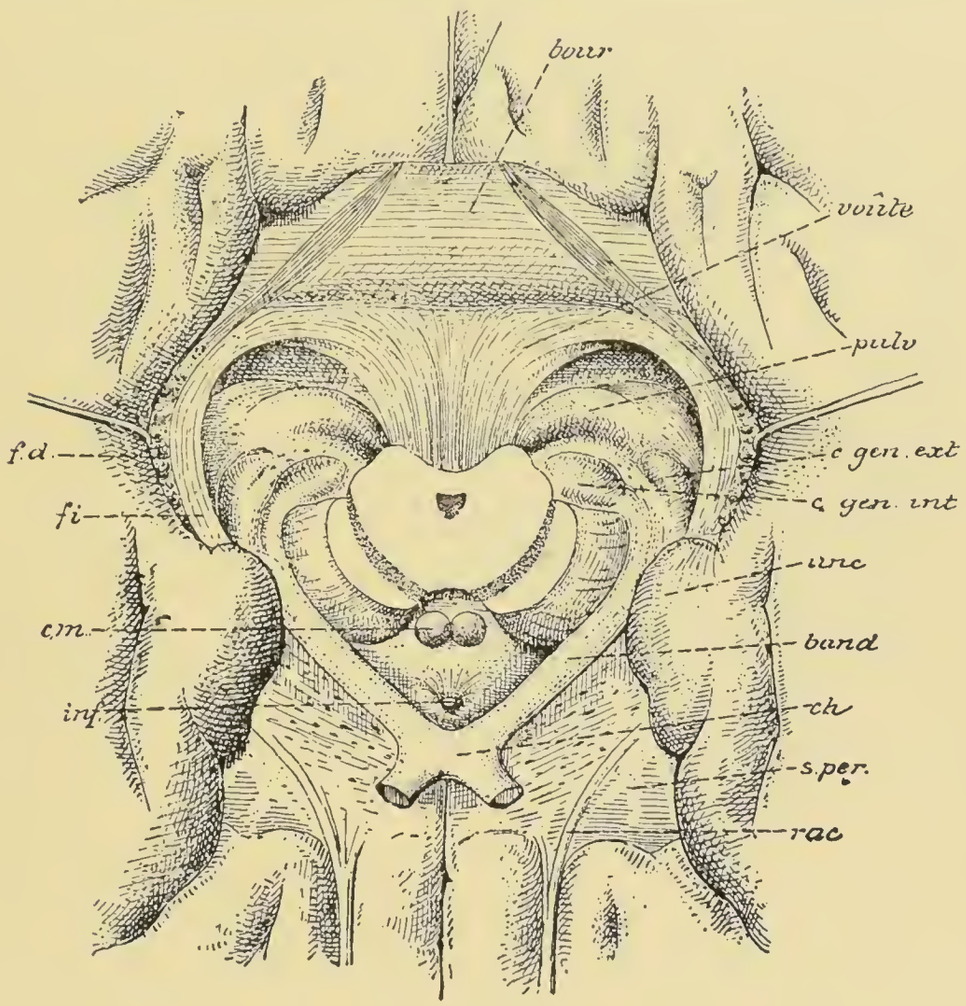

FIG. **37**.

Rapports des bandelettes optiques avec les corps genouillés et les couches optiques. Gr. nat.

fd : Faisceau denté.
fi : Fimbria.
cm : Corps mamillaires.
inf. : Infundibulum.
rac. : Racine olfactive.
s. per. : Substance perforée antérieure.
ch. : Chiasma des nerfs optiques.
band. : Bandelette optique.
unc. : Repli unciforme.
bour. : Bourrelet du corps calleux.

trajet de la bandelette optique, immédiatement en dessous de la partie postérieure renflée de la couche optique ou *pulvinar*. Le faisceau blanc qui relie ce corps genouillé à la bandelette optique porte le nom de *racine externe*.

Le *corps genouillé interne* est une petite masse grise de forme ovoïde située en dedans du corps genouillé externe, à l'endroit où le sillon interbrachial du mésencéphale rencontre les parties constitutives du cerveau intermédiaire. Il

est relié à la bandelette optique correspondante par un petit faisceau blanc qui forme la *racine interne* de cette bandelette.

L'**épithalamus** est formé principalement par le corps pinéal et l'habénula.

La *glande pinéale* ou *épiphyse*, mieux appelée *corps pinéal*, est un petit corps grisâtre de 8 à 10 millimètres de longueur situé au-dessus et un peu au-devant des tubercules quadrijumeaux ; il repose sur la partie antérieure élargie du sillon médian longitudinal des mêmes tubercules. De la partie antérieure de ce corps part, de chaque côté, un petit cordon blanc qui se perd sur la face interne de la couche optique en se continuant avec le ganglion de l'habénula : ce sont les *pédoncules du corps pinéal* formant la *commissure des ganglions de l'habénula* appelée quelquefois encore *commissure supérieure*.

L'*habénula*. Sur la face interne de chaque optique, tout près de son bord supérieur, on trouve une strie saillante à direction antéro-postérieure connue sous le nom de *strie médullaire* ou *habénula*. Cette strie augmente insensiblement de volume, et, arrivée dans le voisinage du pédoncule du corps pinéal, présente une partie triangulaire renflée appelée *ganglion* ou *trigone de l'habénula*. Ce trigone se trouve relié au corps pinéal par le faisceau blanc que nous avons décrit plus haut sous le nom de *pédoncule du corps pinéal*.

Hypothalamus. La région sous-thalamique appartient à la fois au diencéphale et au télencéphale ; elle est séparée nettement du thalamencéphale par le sillon de Monro ou sillon hypothalamique.

L'hypothalamus comprend : les corps mamillaires, le tubercule cendré avec l'infundibulum, la tige pituitaire et l'hypophyse, le chiasma des nerfs optiques et la lame terminale. Les corps mamillaires et une partie du tuberbule cendré appartiennent seuls au diencéphale ; ils forment la *partie mamillaire* de la région sous-thalamique.

Les autres parties constitutives de l'hypothalamus appartiennent au télencéphale et forment la *partie optique* de la région sous-thalamique. Chez l'adulte, la limite entre ces deux parties de l'hypothalamus est difficile à établir, aussi décrit-on avec le diencéphale toutes les parties constitutives de l'hypothalamus comme formant le plancher du troisième ventricule.

Troisième ventricule. La partie du canal neural primitif qui correspond au cerveau intermédiaire devient le *troisième ventricule* ou *ventricule médian*. Celui-ci est situé sur la ligne médiane entre les faces internes de deux couches optiques.

Le plancher de ce ventricule présente sur sa face externe, en allant du mésencéphale vers le télencéphale, fig. **33** et **38** : une mince lamelle grise qui se continue, en arrière, avec la substance interpédonculaire et qui s'étend, en avant, jusqu'au niveau d'une petite dépression en forme d'entonnoir visible à la base du cerveau, en arrière du chiasma des nerfs optiques, et connue sous le nom d'*infundibulum* ou *récessus de l'infundibulum*. La paroi postérieure de cet infundibulum, légèrement bombée du côté de la base du cerveau, forme le *tubercule cendré*. Cette dépression du plancher du ventricule médian se rétrécit

insensiblement et se continue par un petit cordon grêle, appelé *tige pituitaire*, auquel est suspendue l'*hypophyse*, *hyp*.

Derrière l'hypophyse et au-devant de la substance interpédonculaire, on trouve, à la base du cerveau, sur la face inférieure de la lame grise qui sert de plancher au ventricule médian, deux éminences blanches légèrement allongées dans le sens transversal : les *corps mamillaires*, *c. mam.*

Au-devant de l'infundibulum se trouve le chiasma des nerfs optiques, puis on tombe sur une mince lamelle blanche, la *lame terminale*, s'étendant jusqu'à l'extrémité inférieure effilée ou *bec* du corps calleux.

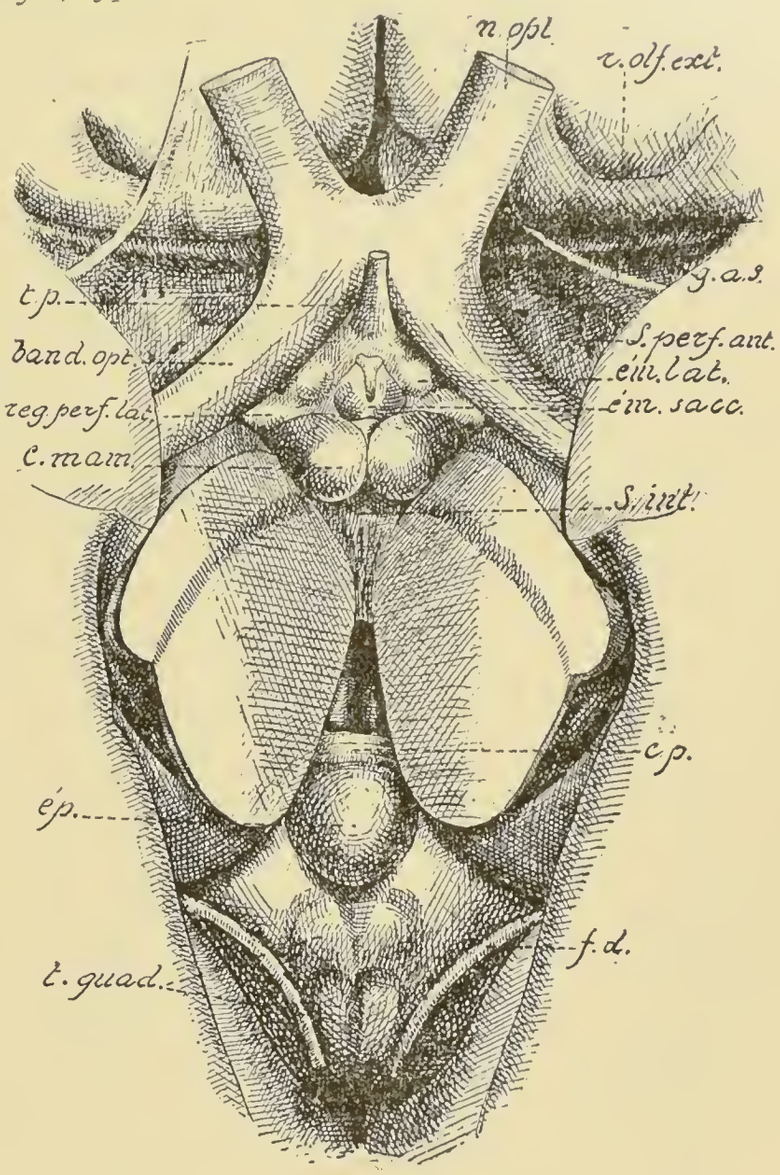

Fig. 38.

Partie de la base du cerveau comprise entre le chiasma optique, les bandelettes optiques et les pédoncules cérébraux et appartenant en grande partie au plancher du troisième ventricule.

Gr. nat. 1 1/2.

n. opt. : Nerf optique.
s. perf ant. : Substance perforée antérieure.
band. op. : Bandelette optique.
t. p. : Tige pituitaire.
ém. lat. : Eminence latérale.
r. perf. lat. : Région perforée latérale.
ém. sacc. : Eminence sacculaire.
c. man. : Corps mamillaire.
s. perf. p. : Substance interpédonculaire.
ép. : Corps pinéal.
c. p. : Commissure postérieure
t. quadr. : Empreintes des tubercules quadrijumeaux.
f. cin. : Fasciola cinerea.

Hypophyse. La signification physiologique de l'hypophyse est encore loin d'être complètement élucidée. On sait que, embryologiquement, le *lobe postérieur* provient du diencéphale et est de nature nerveuse, tandis que le *lobe antérieur* représente une portion de la voûte du pharynx, détachée de celle-ci dans le cours du développement embryologique ; elle provient donc de l'ectoderme buccal et est de nature glandulaire. Quant à sa valeur physiologique, les observations cliniques et anatomo-pathologiques de ces dernières années, ainsi que des recherches expri-

mentales récentes tendent à prouver que l'hypophyse est un organe important exerçant une influence manifeste sur le développement général du corps.

Dans un certain nombre de cas d'*acromégalie*, maladie caractérisée par un développement considérable des extrémités (mains, pieds, nez, maxillaire inférieur, langue, etc.), on a constaté à l'autopsie, comme lésion presque unique, une hypertrophie quelquefois considérable de l'hypophyse. D'autre

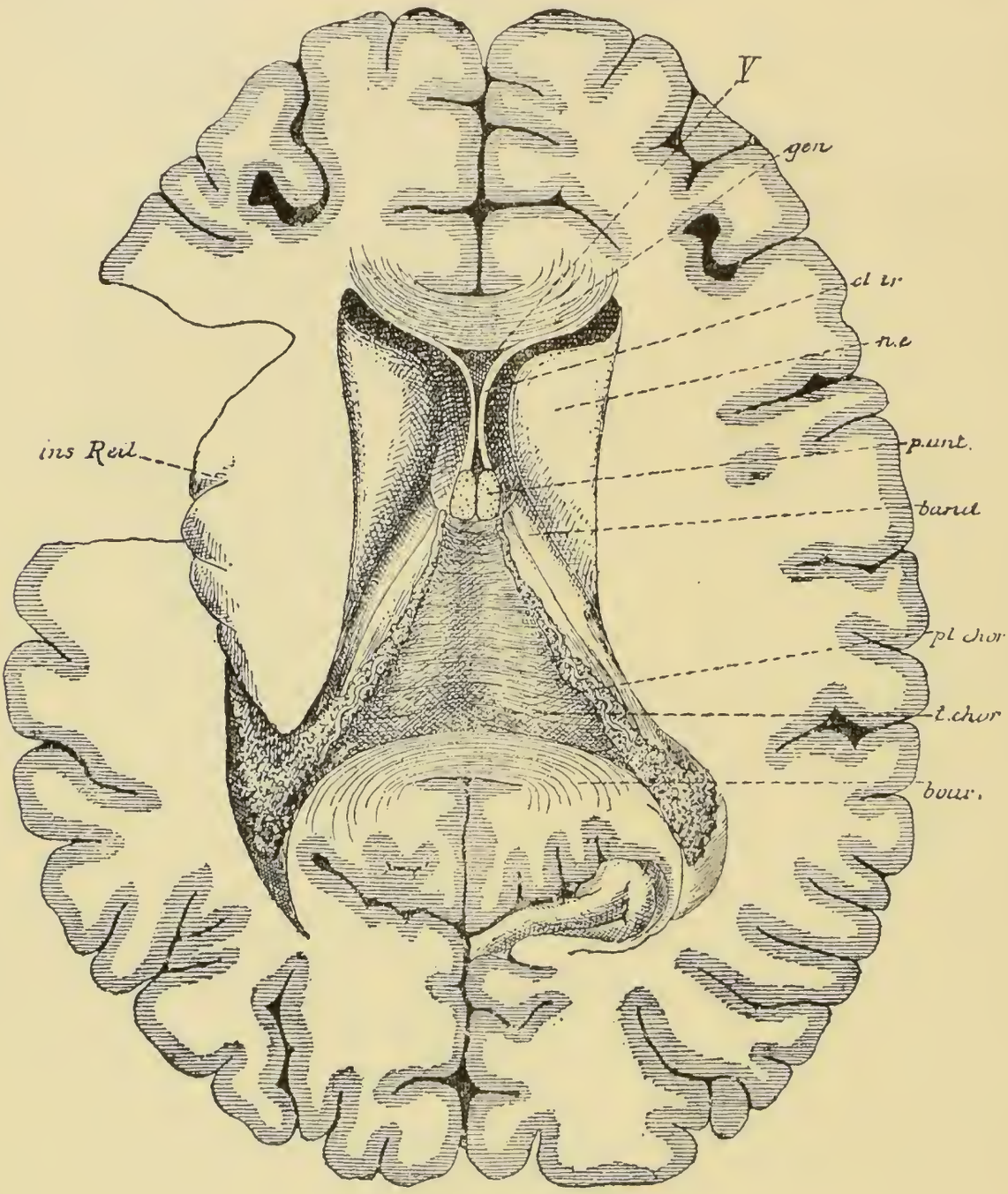

Fig. 39.
Toile choroïdienne du troisième ventricule. Gr. nat. 2/3.

part les recherches expérimentales ont montré que la destruction totale de cet organe est rapidement suivie de mort, tandis que sa destruction partielle amène des troubles fonctionnels graves. Se basant sur les résultats favorables fournis par l'injection du suc thyroïdien chez des animaux thyroïdectomisés, on a injecté du suc pituitaire de bœuf aux animaux en expérience ; ces injections prolongent la vie des animaux ayant subi une destruction complète de

l'hypophyse, elles amendent considérablement les troubles fonctionnels chez ceux qui n'ont subi qu'une destruction partielle de cet organe.

De ces quelques faits il semble résulter que, de même que le corps thyroïde et peut-être le thymus, l'hypophyse est un organe en rapport avec la nutrition générale des tissus, exerçant une influence manifeste sur le développement de certaines parties du corps.

Le *toit* du ventricule médian est formé, en arrière, par le bord antérieur du *corps pinéal*, Fig. **33**.

Entre ce bord et l'orifice supérieur de l'aqueduc de Sylvius, on trouve une lamelle blanche quelque peu enroulée sur elle-même : la *commissure postérieure du cerveau*, en dessous de laquelle on voit l'orifice évasé, en forme d'entonnoir, par lequel le troisième ventricule se continue avec l'aqueduc de Sylvius. Au-devant de l'épiphyse, le toit du troisième ventricule n'est plus formé que par une simple couche de cellules épithéliales représentant l'épithélium épendymaire. Cet épithélium, recouvert en dehors par la pie-mère, a été, dans le cours du développement, refoulé par celle-ci à l'intérieur du cerveau intermédiaire. Ce prolongement de la pie-mère recouvert par l'épendyme porte le nom de *toile choroïdienne du troisième ventricule*. Le bord latéral de cette toile est longé par le plexus choroïde latéral qui s'applique dans le sillon choroïdien de la couche optique, fig. **39**. A ce niveau l'épithélium épendymaire de la voûte à trois piliers passe au-dessus du plexus choroïde pour se continuer avec celui de la face supérieure des couches optiques ; le ventricule médian se trouve ainsi nettement séparé des ventricules latéraux.

En arrière, le troisième ventricule communique avec l'aqueduc de Sylvius.

Il est limité, en avant, par les piliers antérieurs de la voûte à trois piliers appartenant au cerveau terminal. Entre ces piliers et l'extrémité antérieure de la couche optique on trouve, de chaque côté, le trou de Monro ou *trou interventiculaire*.

§ 7. Le télencéphale.

Le cerveau terminal ou télencéphale est la partie de l'axe nerveux qui provient de la différenciation de la partie antérieure de la première vésicule cérébrale primitive ou prosencéphale. Arrivé à l'état de développement complet, il constitue la partie la plus volumineuse du système nerveux cérébro-spinal englobant complètement le diencéphale. Il est situé dans la boîte cranienne, au-dessus du cervelet, de la protubérance annulaire et du cerveau moyen, occupant toute l'étendue de cette boîte à l'exclusion de la gouttière basilaire et des fosses occipitales inférieures.

Le cerveau terminal, comme les autres segments constitutifs de l'encéphale, est formé d'une partie ventrale et d'une partie dorsale séparées l'une de l'autre par l'extrémité antérieure du sillon limitant des ventricules ou sillon de Monro.

La partie ventrale du télencéphale, considérablement réduite, forme la partie optique de la région sous-thalamique ; elle comprend l'infundibulum avec l'hypophyse, le chiasma des nerfs optiques et la lame terminale.

La partie dorsale du télencéphale a pris un développement extraordinaire, au point qu'elle forme presque la totalité du cerveau terminal. Elle comprend le *corps strié*, le *pallium* ou manteau et le *rhinencéphale*.

Conformation externe du télencéphale

Le cerveau terminal est divisé en deux moitiés plus ou moins symétriques,

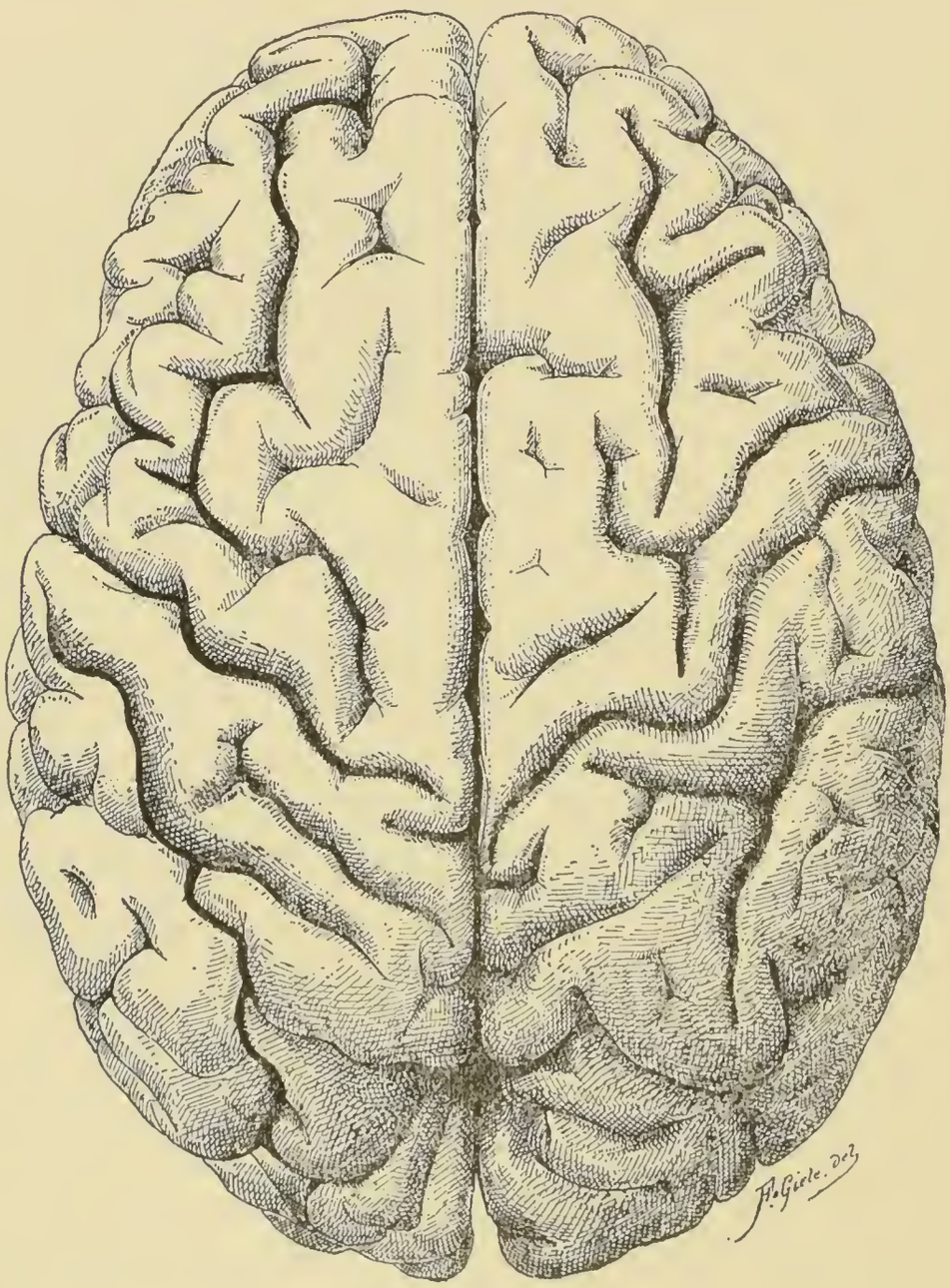

Fig. **40**.
Cerveau terminal vu par sa face supérieure. Gr. nat. 2/3.

appelées *hémisphères*, par un sillon médian profond : la *grande fissure médiane interhémisphérique*, fig. **40**. Cette fissure est complète dans le quart antérieur et le quart postérieur du cerveau terminal. Elle est incomplète, au contraire, dans les deux quarts moyens. Au fond de cette fissure on trouve, à ce niveau,

une large bande de fibres transversales ou commissurales. Ces fibres unissent les deux hémisphères et constituent par leur ensemble le *corps calleux*.

Chacun des hémisphères présente une face externe convexe, une face interne plane et une face inférieure irrégulière. Ces faces ne sont pas lisses, elles sont parcourues par un grand nombre de *sillons* plus ou moins profonds, délimitant des saillies plus ou moins flexueuses appelées *circonvolutions*. Au premier aspect ces sillons et ces circonvolutions semblent répartis sans ordre sur la surface des hémisphères. Un examen attentif montre cependant que certains de ces sillons se retrouvent d'une façon constante et avec des caractères identiques sur tous les cerveaux que l'on examine, tandis que d'autres sont plus variables. Cette remarque permet déjà de classer les sillons en deux groupes : des *sillons constants* ou *typiques* et des *sillons inconstants* ou *atypiques*.

En étudiant, dans le cours du développement, le mode d'apparition des sillons typiques ou constants, on constate que, jusque vers la fin du cinquième mois de la vie intra-utérine, la face externe des hémisphères cérébraux est lisse et régulière, FIG. **41**. A l'exception de la fissure de SYLVIUS, dont l'apparition est plus précoce et dont le mode de formation est tout à fait particulier, les premiers sillons qui apparaissent présentent tous ce caractère commun de refouler complètement jusque dans la cavité ventriculaire toute la paroi des vésicules hémisphériques, de telle sorte qu'à chacun de ces sillons externes correspond, dans le ventricule, une saillie interne. Ce sont les *sillons complets*. On les appelle encore *fissures*, ou bien, à cause de leur apparition précoce, *sillons primaires* ou *sillons principaux*. Ces sillons apparaissent pendant la fin du cinquième et le commencement du sixième mois de la vie embryonnaire, FIG. **42** et **43**. D'autres sillons surviennent dans le courant du sixième mois ; ils n'intéressent que les couches superficielles de l'écorce cérébrale. On les appelle *sillons secondaires*, *sillons accessoires* ou *sillons incomplets*.

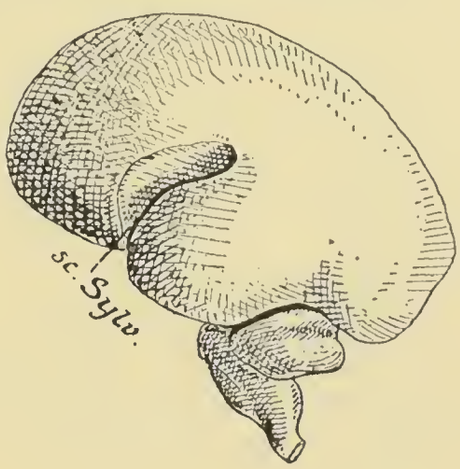

FIG. **41**.
Face externe du cerveau terminal d'un embryon humain âgé d'environ quatre mois. Gr. nat.
sc. Sylv. : Fissure de SYLVIUS.

Les sillons de la surface des hémisphères cérébraux se divisent donc, d'après leur importance, en trois groupes :

A. Les sillons typiques primaires ou principaux.
B. Les sillons typiques secondaires ou accesssoires.
C. Les sillons inconstants, atypiques ou tertiaires.

A. Sillons primaires ou principaux.

Les sillons primaires sont au nombre de six, dont cinq sont en même

temps des *sillons complets* ou des *fissures*, ce sont : la *fissure latérale* ou *fissure de*

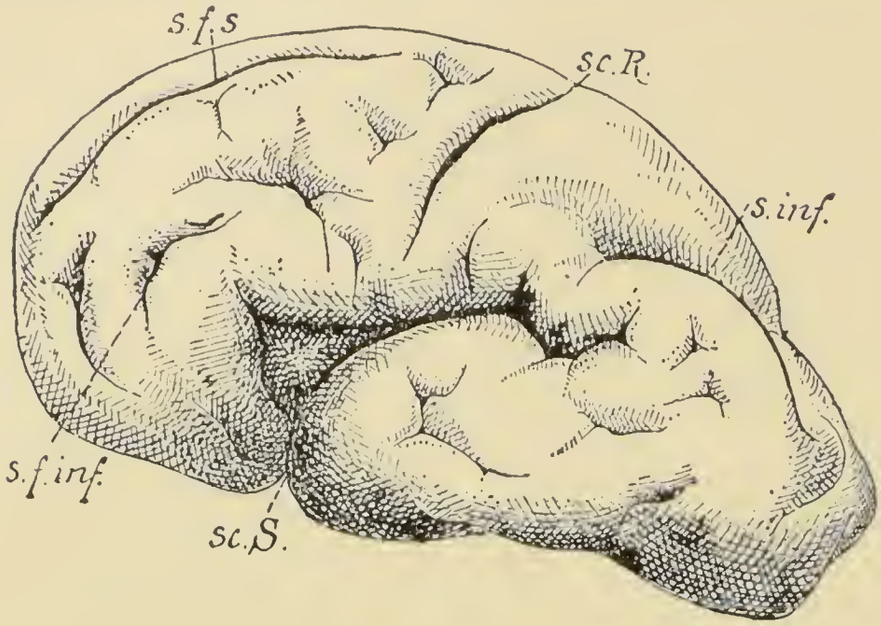

FIG. **42**.
Face externe du cerveau terminal d'un embryon humain de 30 centimètres de longueur montrant les sillons primaires ou fissures et quelques sillons secondaires. Gr. nat.

sc. S. : Fissure de SYLVIUS.
sc. R, : Sillon de ROLANDO.
s. f. s. : Sillon frontal supérieur.
s. f. inf. : Sillon frontal inférieur.
s. inf. : Sillon interpariétal.

Sylvius, le *sillon de Rolando,* la *fissure pariéto-occipitale,* la *fissure calcarine,* la *fissure de l'hippocampe* et la *fissure collatérale.*

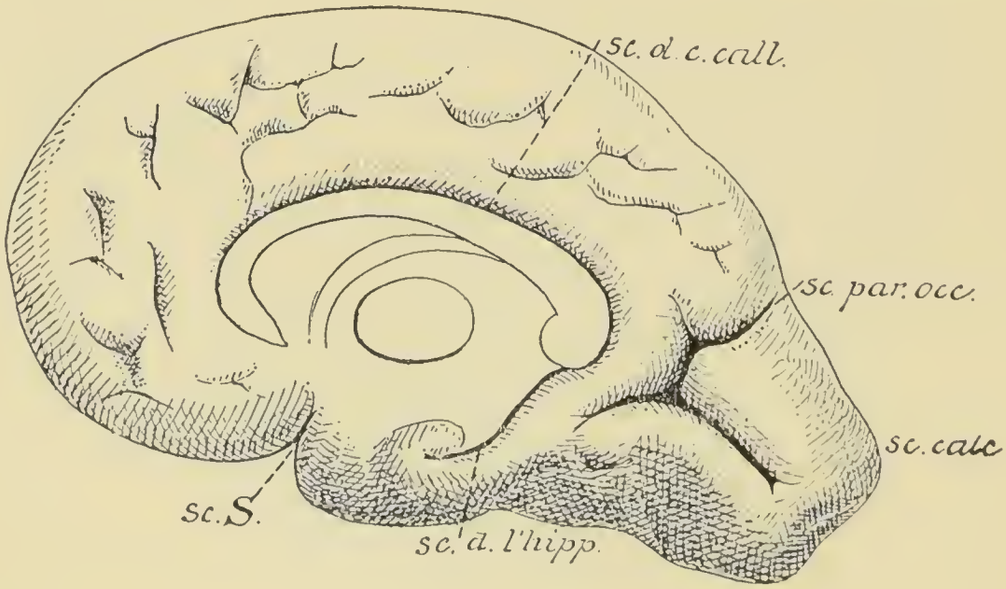

FIG. **43**.
Face interne du cerveau terminal de l'embryon précédent. Gr. nat.

sc. d. c. call. : Sillon du corps calleux.
sc. par. occ. : Fissure pariéto-occipitale.
sc. calc. : Fissure calcarine.
sc. S. : Fissure de SYLVIUS.
sc. d. l'hipp. : Fissure de l'hippocampe.

1° La *fissure latérale du cerveau* ou *fissure de Sylvius* commence sur la face inférieure de chaque hémisphère, tout près de la ligne médiane, près du bord

latéral de la substance perforée antérieure, FIG. **44** ; elle se dirige en dehors, contourne le bord externe de la face inférieure, remonte sur la face externe qu'elle parcourt obliquement en haut et en arrière et s'y termine approximativement à la réunion du tiers moyen avec le tiers postérieur de chaque hémisphère, FIG. **45**. Un peu au-dessus du bord externe de la face inférieure de

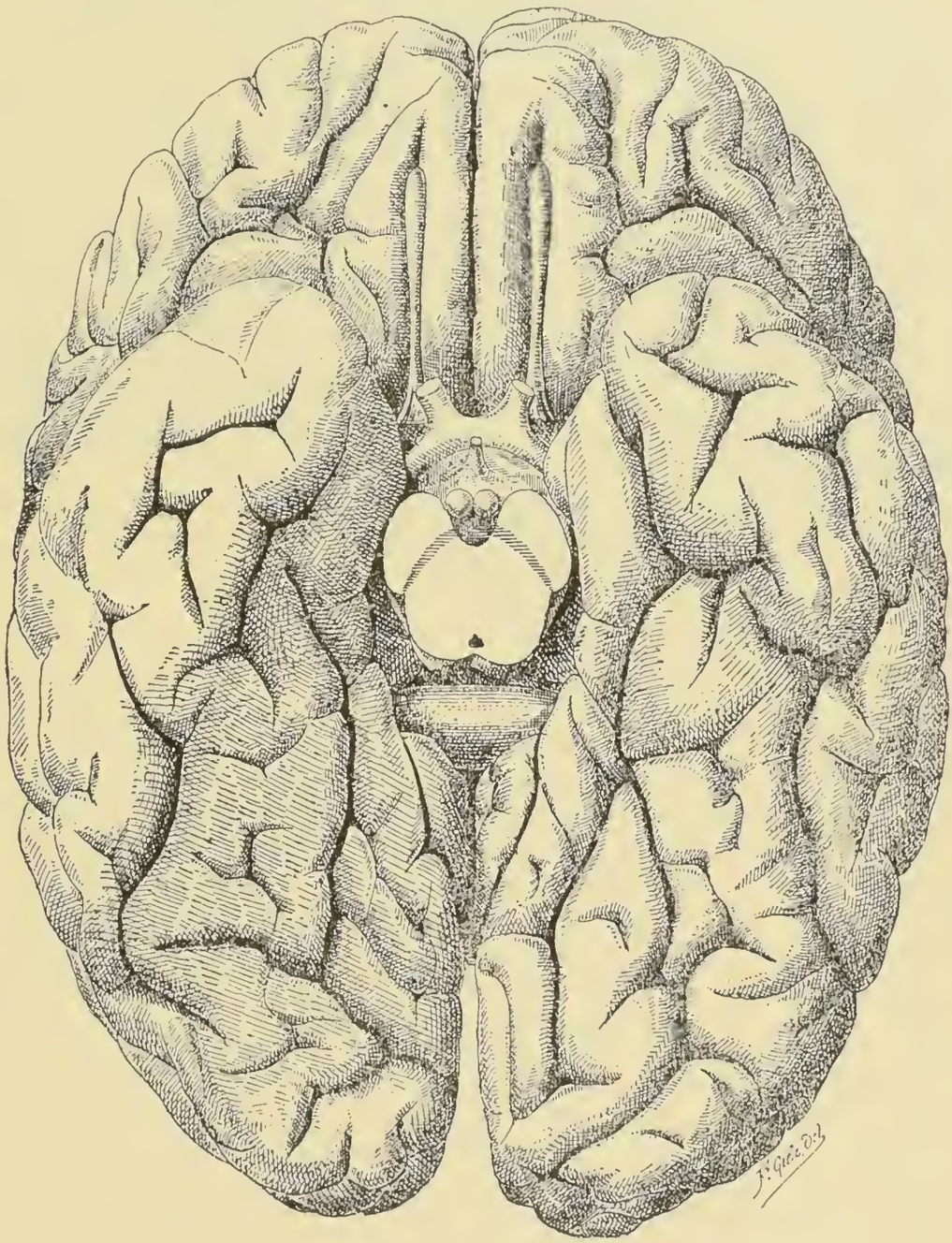

FIG. **44**.
Face inférieure du cerveau terminal. G. nat. 2/3.

l'hémiphère, la fissure de SYLVIUS émet deux branches plus courtes qui se rendent dans le lobe frontal ; l'une a une direction horizontale et se dirige directement en avant, c'est le *rameau horizontal antérieur* ; l'autre prend une direction verticale : c'est le *rameau ascendant antérieur*. La partie de la fissure de SYLVIUS que l'on trouve sur la face externe de l'hémisphère, derrière le rameau ascendant antérieur, est souvent désignée sous le nom de *rameau horizontal postérieur* ou *rameau postérieur*.

La fissure de Sylvius est large et profonde. Quand on écarte les deux lèvres qui limitent cette fissure, on trouve le fond occupé par une partie repliée

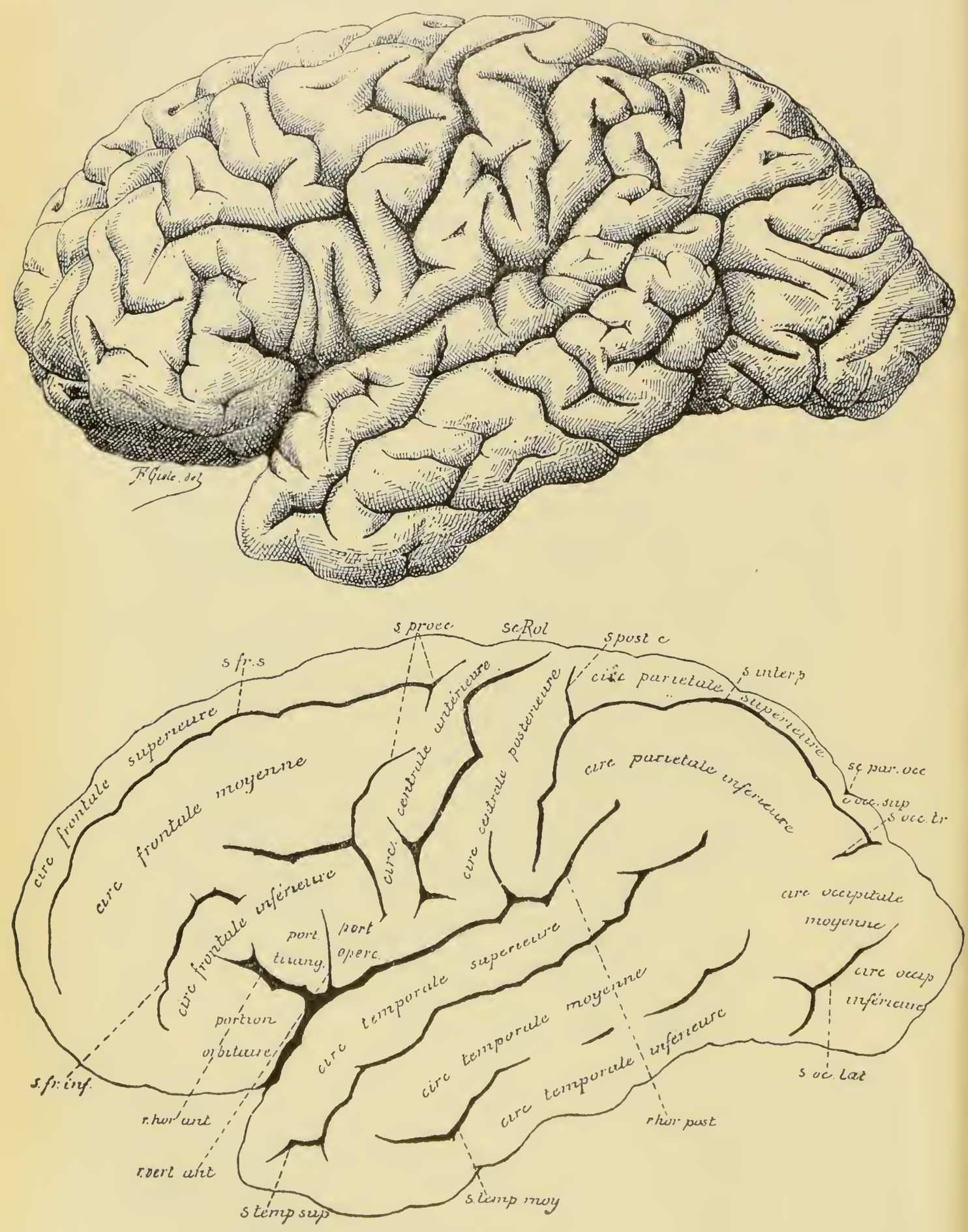

Fig. **45**.
Face externe du cerveau terminal. Gr. nat. 2/3.

de la surface hémisphérique parcourue par des sillons et des circonvolutions et qui porte le nom d'*insula de Reil*.

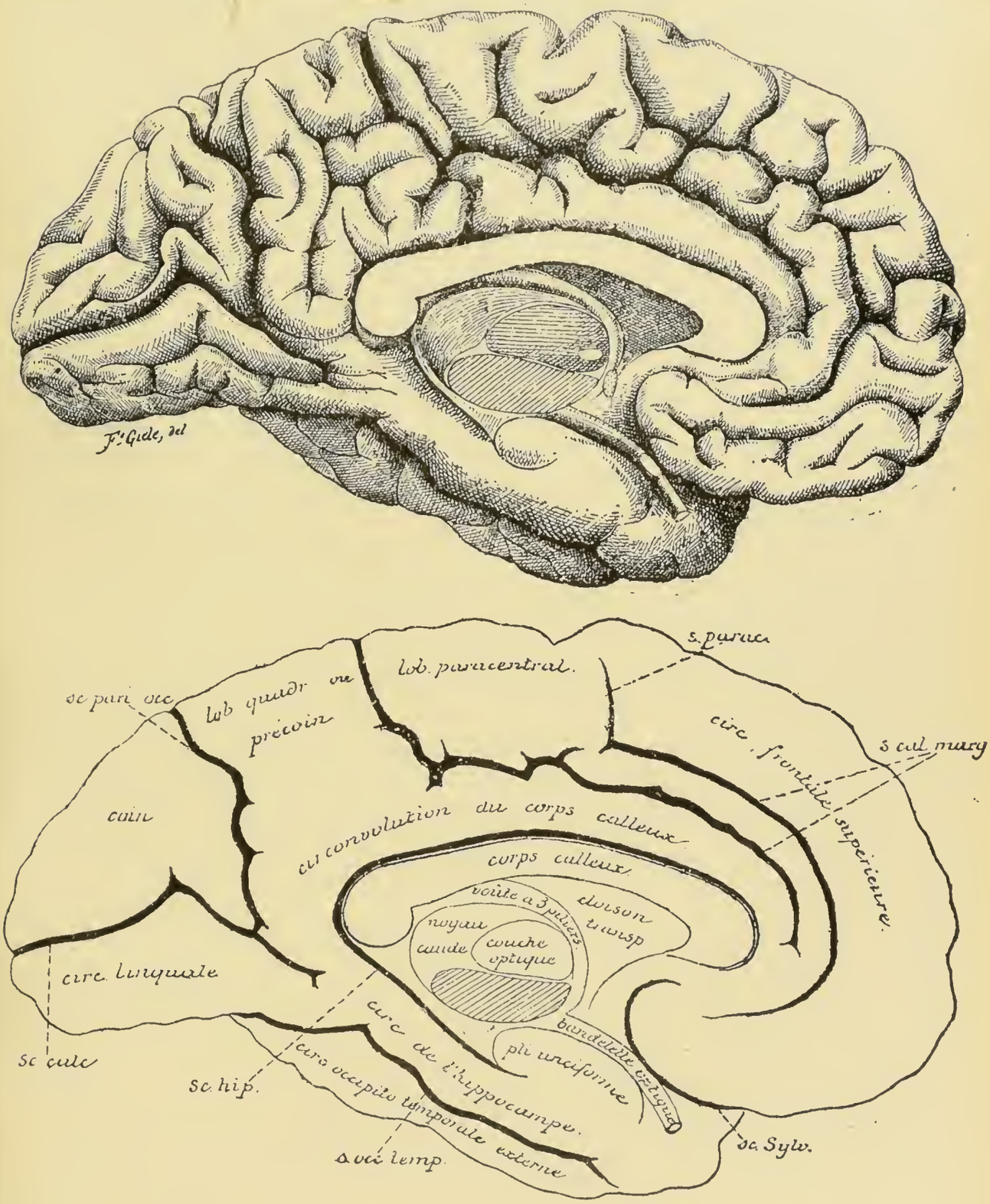

Fig. **46**.
Face interne du cerveau terminal. Gr. nat. 2/3.
s. occ. temp. : Fissure calcarine.
La circonvolution occipito-temporale externe s'appelle aussi circonvolution fusiforme,

2° Le *sillon de Rolando* ou *sillon central* existe sur la face convexe de l'hémisphère. Il commence au niveau de la fissure médiane interhémisphérique, environ au point de réunion du tiers postérieur avec les deux tiers anté-

rieurs de l'hémisphère. De là, il se dirige obliquement en bas et en avant pour se terminer un peu au-dessus de la fissure de SYLVIUS, dans l'angle rentrant formé par le rameau horizontal postérieur et le rameau antérieur ascendant ou vertical de cette fissure, FIG. **45**.

Le sillon de ROLANDO n'est pas un sillon complet ; on le considère comme un sillon primaire ou principal à cause de son apparition précoce.

3° La *fissure pariéto-occipitale*. Elle existe à la fois sur la face externe et sur la face interne de chaque hémisphère, à environ 4 ou 5 centimètres au-devant du pôle occipital. La partie la plus développée de cette fissure se trouve sur la face interne de l'hémisphère, FIG. **46**. On la désigne encore sous le nom de *fissure perpendiculaire interne*. Elle commence au bord supérieur de l'hémisphère cérébral, descend verticalement en bas et se réunit avec une autre fissure située plus bas et appelée *fissure occipitale horizontale* ou *fissure calcarine*. Sur la face externe de l'hémisphère on trouve une dépression transversale, longue de 1 à 2 centimètres, se continuant avec la fissure de la face interne. Cette dépression de la face externe est souvent désignée sous le nom de *fissure perpendiculaire externe*.

4° La *fissure calcarine* ou *fissure occipitale horizontale*. On la trouve sur la face interne des hémisphères, tout près de leur extrémité postérieure, FIG. **46**. Elle commence souvent par deux petits sillons à direction verticale, puis se dirige horizontalement èn avant pour se réunir avec l'extrémité inférieure de la fissure pariéto-occipitale.

5° La *fissure de l'hippocampe* est visible sur la face inférieure et sur la face interne de l'hémisphère cérébral ; c'est un sillon profond séparant la face inférieure de l'hémisphère des parties voisines du tronc cérébral. Cette fissure à direction antéro-postérieure décrit une courbe à convexité externe, FIG. **47**. Elle n'est que la partie latérale d'une fissure profonde à concavité antérieure contournant les faces latérales et la face postérieure du tronc cérébral et connue sous le nom de *grande fente de Bichat*. La partie médiane de cette fissure, comprise entre le bourrelet du corps calleux et la face postérieure du cerveau moyen, conduit dans le troisième ventricule.

La fissure de l'hippocampe est un sillon complet : la paroi des vésicules hémisphériques, refoulée dans la cavité ventriculaire, produit une saillie oblongue à grand diamètre antéro-postérieur sur la paroi inférieure du prolongement temporal du ventricule latéral : la *corne d'Ammon* ou *grand pied d'hippocampe*.

6° La *fissure collatérale* existe sur la face inférieure du lobe occipito-temporal, FIG. **47** ; elle s'étend sur cette face depuis le pôle occipital jusqu'au pôle temporal.

Les sillons primaires divisent les hémisphères cérébraux en *lobes* qui empruntent leurs noms, au moins pour ceux de la face externe et ceux de la face

inférieure de chaque hémisphère, aux pièces osseuses du crâne auxquelles ils correspondent.

Cette division en lobes est surtout importante sur la face externe de l'hémisphère cérébral. Nous trouvons sur cette face trois sillons primaires : une

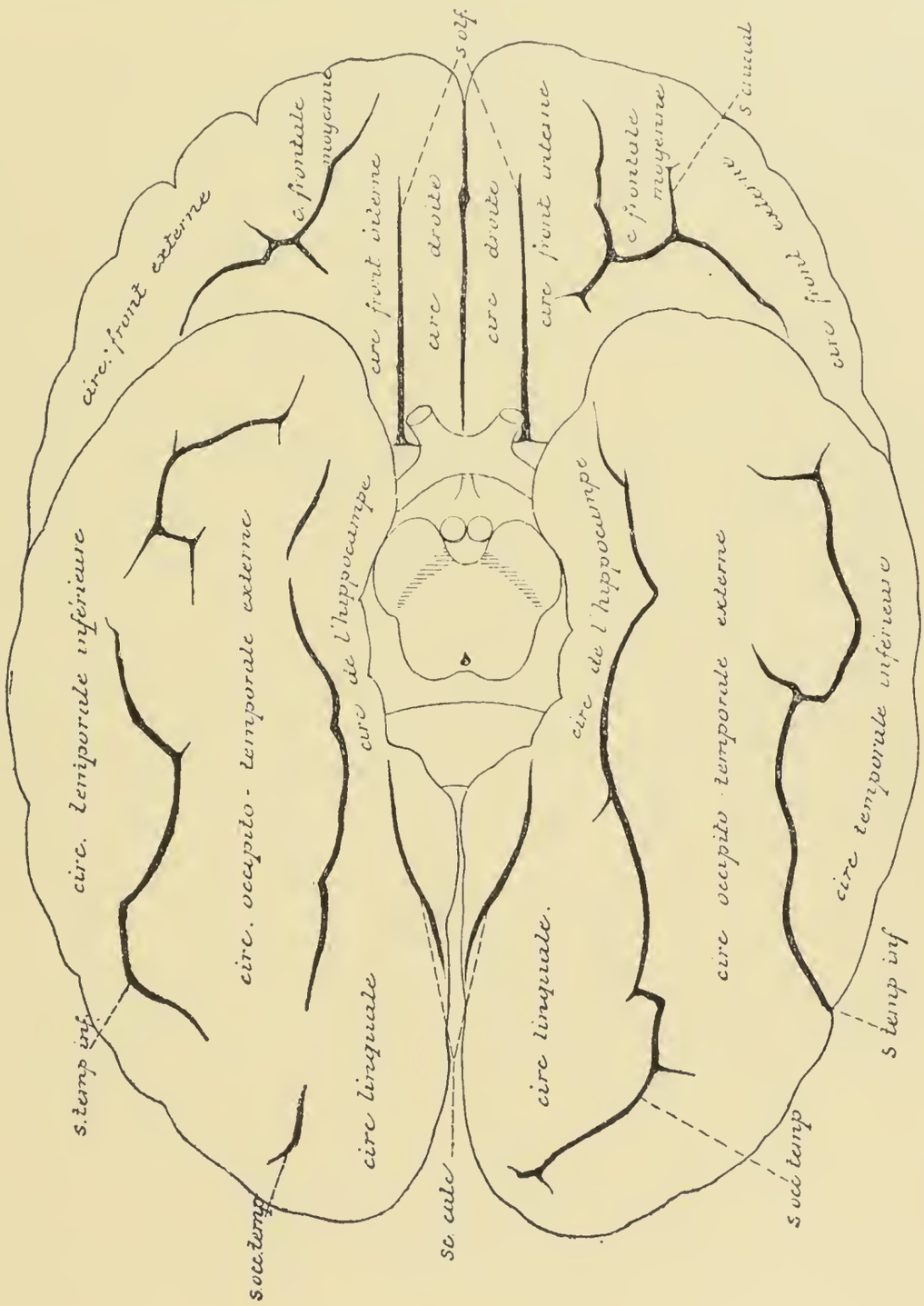

Fig. **47**.

Face inférieure du cerveau terminal. Gr. nat. 2/3.

s. occ. temp. : Fissure collatérale.

La circonvolution occipito-temporale externe s'appelle aussi circonvolution fusiforme.

partie de la *fissure de Sylvius*, le *sillon de Rolando* et une partie de la *fissure pariéto-occipitale*. Ces trois sillons délimitent quatre lobes.

La partie de chaque hémisphère située au devant du sillon de Rolando constitue le *lobe frontal*.

La partie de chaque hémisphère située en dessous de la fissure de Sylvius prend le nom de *lobe temporal*. Derrière le sillon de Rolando et au-dessus de la fissure de Sylvius existe le *lobe pariétal*. Il s'étend en arrière jusqu'à la *fissure perpendiculaire externe*, derrière laquelle se trouve le *lobe occipital*. Enfin, au fond de la fissure de Sylvius existe l'*insula de Reil*.

Les limites de ces lobes sont peu précises : le lobe frontal se continue avec le lobe pariétal aux deux extrémités du sillon de Rolando ; le lobe pariétal et le lobe temporal se continuent directement avec le lobe occipital sans ligne de démarcation apparente. Cette division de la face externe des hémisphères en lobes est d'ailleurs purement conventionnelle. Elle ne repose en aucune façon sur l'organisation interne du cerveau terminal et a uniquement pour but de rendre l'orientation plus facile. C'est là toute sa valeur.

Cette division en lobes se retrouve encore sur la face inférieure des hémisphères cérébraux.

La fissure de Sylvius établit la limite entre le *lobe orbitaire*, c'est-à-dire la face inférieure ou face orbitaire du *lobe frontal*, et le *lobe temporo-occipital*. La fissure de l'hippocampe et la fissure calcarine forment la limite interne du lobe temporo-occipital ; elles le séparent du tronc cérébral en avant et de la face interne de l'hémisphère cérébral en arrière. La fissure collatérale ne délimite plus de lobes, mais des circonvolutions.

Sur la face interne de chaque hémisphère cérébral on trouve la *fissure calcarine*, une partie de la *fissure pariéto-occipitale*, la *fissure de l'hippocampe* et une partie de la *fissure collatérale*. Mais la division admise pour cette face repose à la fois sur les sillons primaires et sur les sillons secondaires. Nous y reviendrons plus loin.

B. Sillons typiques secondaires.

Chacun des lobes de la face externe et de la face inférieure des hémisphères est subdivisé en *circonvolutions* par des sillons typiques secondaires, accessoires ou incomplets. Il en est de même de toute l'étendue de la face interne.

Face externe des hémisphères cérébraux.

Lobe frontal. On distingue au lobe frontal trois faces : une face externe, une face inférieure et une face interne.

La face externe du lobe frontal correspond à toute la partie de la face externe des hémisphères cérébraux située au-dessus de la fissure de Sylvius et au-devant du sillon de Rolando, fig. 45. Elle est parcourue par trois sillons secondaires qui délimitent plus ou moins complètement quatre circonvolutions.

Le *sillon précentral* ou *prérolandique* est situé à quelque distance au devant du sillon de Rolando ; il a la même direction que ce dernier et est le plus

souvent interrompu dans son trajet. Dans ce sillon partent en avant deux autres sillons à direction antéro-postérieure : le *sillon frontal supérieur* et le *sillon frontal inférieur*. Ils s'étendent depuis le sillon précentral jusqu'à l'extrémité antérieure ou pôle frontal des hémisphères.

Ces trois sillons délimitent sur la face externe du lobe frontal quatre circonvolutions : la *circonvolution centrale antérieure*, appelée encore *circonvolution frontale ascendante*, comprise entre le sillon de Rolando ou sillon central et le sillon précentral ; la *circonvolution frontale supérieure* limitée par la fissure médiane interhémisphérique et le sillon frontal supérieur, fig. **48** et **49** ; la *circonvolution frontale moyenne* limitée par le sillon frontal supérieur et le sillon frontal inférieur et la *circonvolution frontale inférieure* comprise entre ce dernier sillon et la fissure de Sylvius.

Pas plus que la division des hémisphériques en lobes, la division des lobes en circonvolutions n'est nette et précise. Toutes ces circonvolutions se continuent l'une avec l'autre par des parties amincies qui contournent les extrémités des sillons et qu'on appelle des *plis* ou des *circonvolutions de passage*. Les circonvolutions frontales supérieure, moyenne et inférieure se continuent en arrière avec la circonvolution centrale antérieure, de même qu'elles se continuent l'une avec l'autre sur la face inférieure du lobe frontal.

La circonvolution frontale inférieure mérite une description spéciale à cause de sa grande importance physiologique. Nous savons, en effet, depuis Broca, que la circonvolution frontale inférieure du *côté gauche* doit être considérée comme le centre du langage articulé. On lui donne le nom de *circonvolution de Broca*.

Elle part de l'extrémité inférieure de la circonvolution centrale antérieure, fig. **45**, contourne le rameau antérieur ascendant et le rameau antérieur horizontal de la fissure de Sylvius et se trouve ainsi subdivisée en trois parties :

1° La *portion operculaire* ou *pied* de la circonvolution de Broca située au-devant de l'extrémité inférieure de la circonvolution centrale antérieure ; elle est comprise entre le sillon précentral et le rameau vertical antérieur de la fissure de Sylvius.

2° La *portion triangulaire* appelée encore *cap de la circonvolution de Broca* ; elle est comprise entre le rameau horizontal antérieur et le rameau vertical antérieur de la fissure de Sylvius. Le pli qui la relie à la portion operculaire, en contournant l'extrémité supérieure du rameau vertical antérieur, porte le nom de *pli sourcilier*.

3° La *portion orbitaire* ; elle est située en-dessous du rameau horizontal antérieur et se continue, sur la face inférieure de l'hémisphère, avec les circonvolutions orbitaires.

De ces trois parties de la circonvolution frontale inférieure, la portion operculaire seule doit être considérée comme le centre de la parole.

Lobe pariétal. On distingue deux faces au lobe pariétal : une face externe et une face interne.

La face externe correspond à la partie de la face convexe de chaque hémisphère circonscrite par le sillon de Rolando en avant, la fissure de Sylvius en bas et la fissure pariéto-occipitale en arrière. Elle répond à la face interne de l'os pariétal. On trouve sur cette face deux sillons secondaires qui délimitent trois circonvolutions, fig. **45**, **48** et **49**.

1° Le *sillon interpariétal.* Il commence près du sommet de l'angle formé par

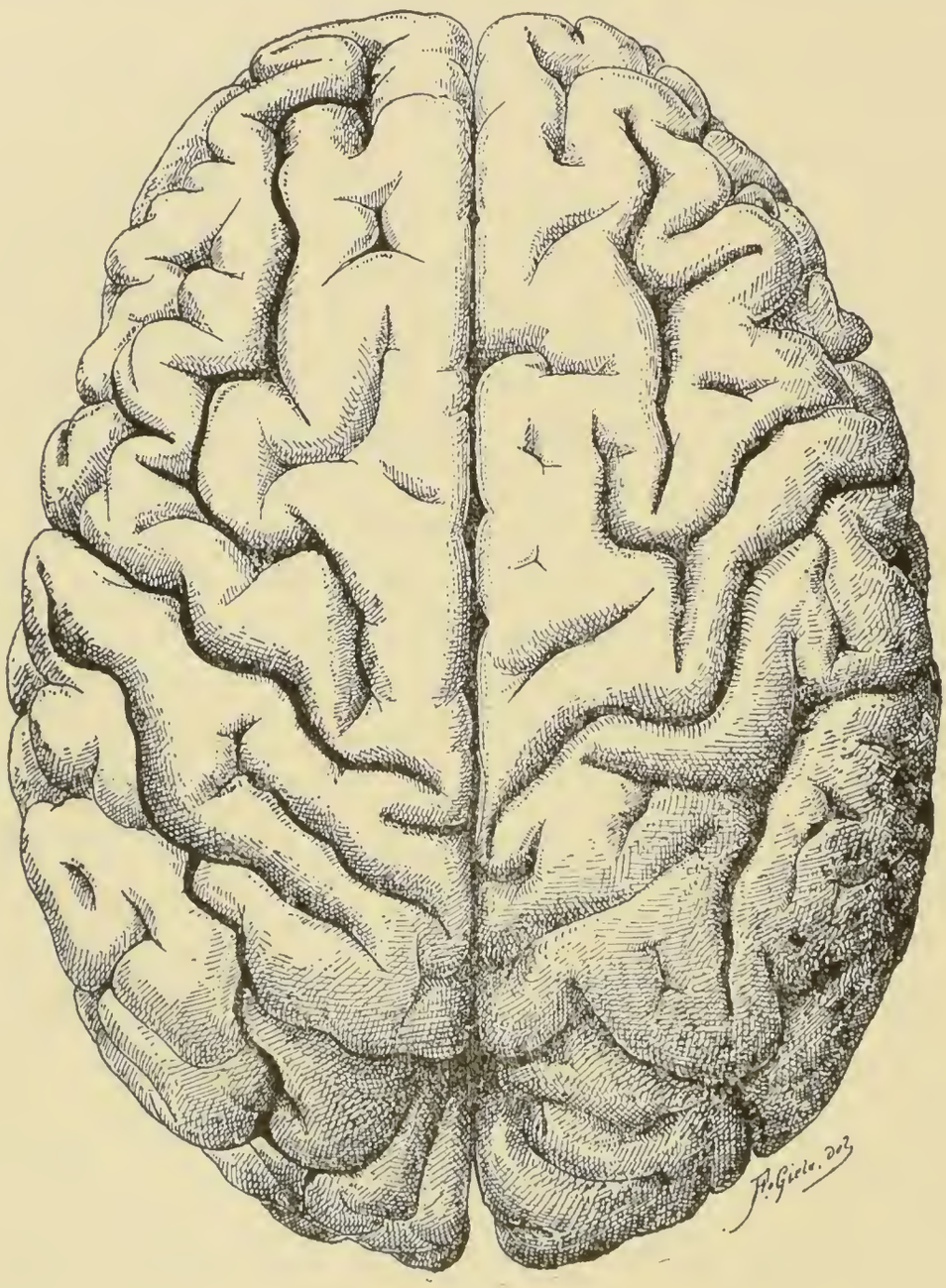

Fig. **48**.
Cerveau terminal vu par sa face supérieure. Gr. nat. 2/3.

le sillon de Rolando et la fissure de Sylvius, se dirige obliquement en haut et en arrière, puis se recourbe en arrière et s'étend jusque dans le lobe occipital. Au moment où il se recourbe, il émet une branche verticale qui continue la direction primitive et monte parallèlement au sillon de Rolando jusque près de la fissure médiane. Ce sillon collatéral est très souvent indépendant du sillon interpariétal ; il constitue :

2° Le *sillon postcentral* ou *sillon postrolandique.*

Ces deux sillons divisent la face externe du lobe pariétal en trois circonvolutions :

1° La *circonvolution pariétale ascendante* ou *circonvolution centrale postérieure*

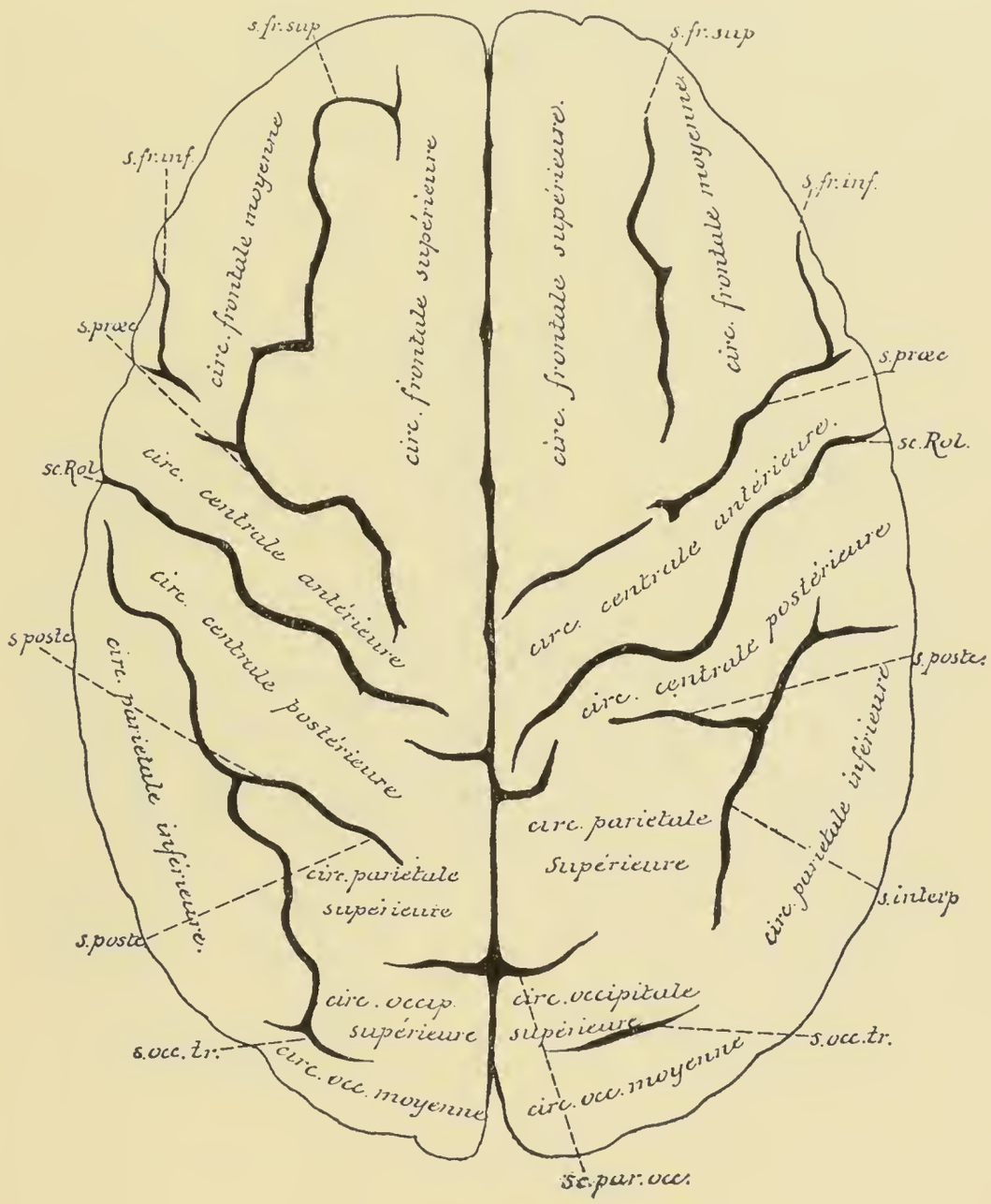

FIG. **49**.

Cerveau terminal vu par sa face supérieure.

s. fr. sup. : Sillon frontal supérieur.
s. fr. inf. : Sillon frontal inférieur.
s. præc. : Sillon précentral.
sc. Rol. : Sillon de ROLANDO.
s. poste. : Sillon postcentral.
s. interp. : Sillon interpariétal.
s. occ. tr. : Sillon occipital transverse.
s. par. occ. : Fissure pariéto-occipitale.

parallèle à la circonvolution centrale antérieure ; elle est comprise entre le sillon de ROLANDO, le sillon postrolandique et le commencement du sillon interpariétal. A son extrémité inférieure elle se continue, en avant, avec la circonvolution centrale antérieure et, en arrière, avec la circonvolution pariétale

inférieure. Son extrémité supérieure communique avec la circonvolution centrale antérieure et avec la circonvolution pariétale supérieure.

2° La *circonvolution pariétale supérieure* est située au-dessus du sillon interpariétal, entre lui et la fissure médiane. Elle se continue en arrière avec la circonvolution occipitale supérieure.

3° La *circonvolution pariétale inférieure* est comprise entre le sillon interpariétal et la fissure de Sylvius. Elle contourne en arrière l'extrémité postérieure de cette dernière fissure en formant un pli de passage qui la relie à la circonvolution temporale supérieure. Ce pli de passage porte le nom de *pli marginal* ou *circonvolution marginale supérieure.*

Lobe occipital. Le lobe occipital a la forme d'une pyramide triangulaire dont la base se continue avec le lobe pariétal et le lobe temporal et dont le sommet forme l'extrémité postérieure des hémisphères appelée *pôle occipital.* On distingue au lobe occipital une face interne, une face externe et une face inférieure.

La face externe constitue la partie de la face convexe de chaque hémisphère située en arrière de la fissure pariéto-occipitale. Elle se continue, sans ligne de démarcation précise, avec la face externe du lobe pariétal et du lobe temporal (1). Les sillons qui parcourent cette face sont très variables d'individu à individu. On peut cependant, sur la plupart des hémisphères, trouver deux sillons assez constants divisant la face externe en trois circonvolutions, FIG. **45**.

1° Le *sillon occipital supérieur.* Il est situé à quelque distance en dehors de la fissure médiane et il présente une direction parallèle à cette fissure. Il n'est, le plus souvent, que le prolongement du sillon interpariétal dans le lobe occipital. Il se termine dans ce lobe par un petit sillon à direction transversale appelé *sillon occipital tranverse, s. occ. tr.*

2° Le *sillon occipital inférieur* ou *sillon occipital latéral, s. oc. lat.* C'est un sillon à direction antéro-postérieure situé tout près du bord inférieur de la face externe du lobe occipital.

Ces deux sillons délimitent trois circonvolutions qui convergent toutes vers la pointe du lobe :

1° La *circonvolution occipitale supérieure.* Elle communique par un pli de passage contournant la fissure pependiculaire externe avec la circonvolution pariétale supérieure.

2° La *circonvolution occipitale moyenne* se continuant en avant avec les circonvolutions temporales supérieure et moyenne et avec la circonvolution pariétale inférieure.

3° La *circonvolution occipitale inférieure* se continuant avec la circonvolution temporale inférieure.

Lobe temporal. On distingue au lobe temporal une face externe et une face inférieure.

(1) On prend généralement comme limite antérieure du lobe occipital la prolongation en bas de la fissure perpendiculaire externe.

La face externe correspond à la partie de la face convexe de chaque hémisphère située en dessous de la fissure de Sylvius ; celle-ci sépare le lobe temporal du lobe frontal et d'une partie du lobe pariétal. Le lobe temporal n'est séparé du lobe occipital que par une ligne fictive : le prolongement en bas de la fissure perpendiculaire externe. La face externe de ce lobe est parcourue par deux sillons parallèles à la fissure de Sylvius, fig. **45**.

1° Le *sillon temporal supérieur* ou *sillon parallèle* et

2° Le *sillon temporal moyen.*

Ces deux sillons délimitent trois circonvolutions :

1° La *circonvolution temporale supérieure.* Elle limite en bas la fissure de Sylvius. Elle se continue, en arrière, avec la circonvolution pariétale inférieure

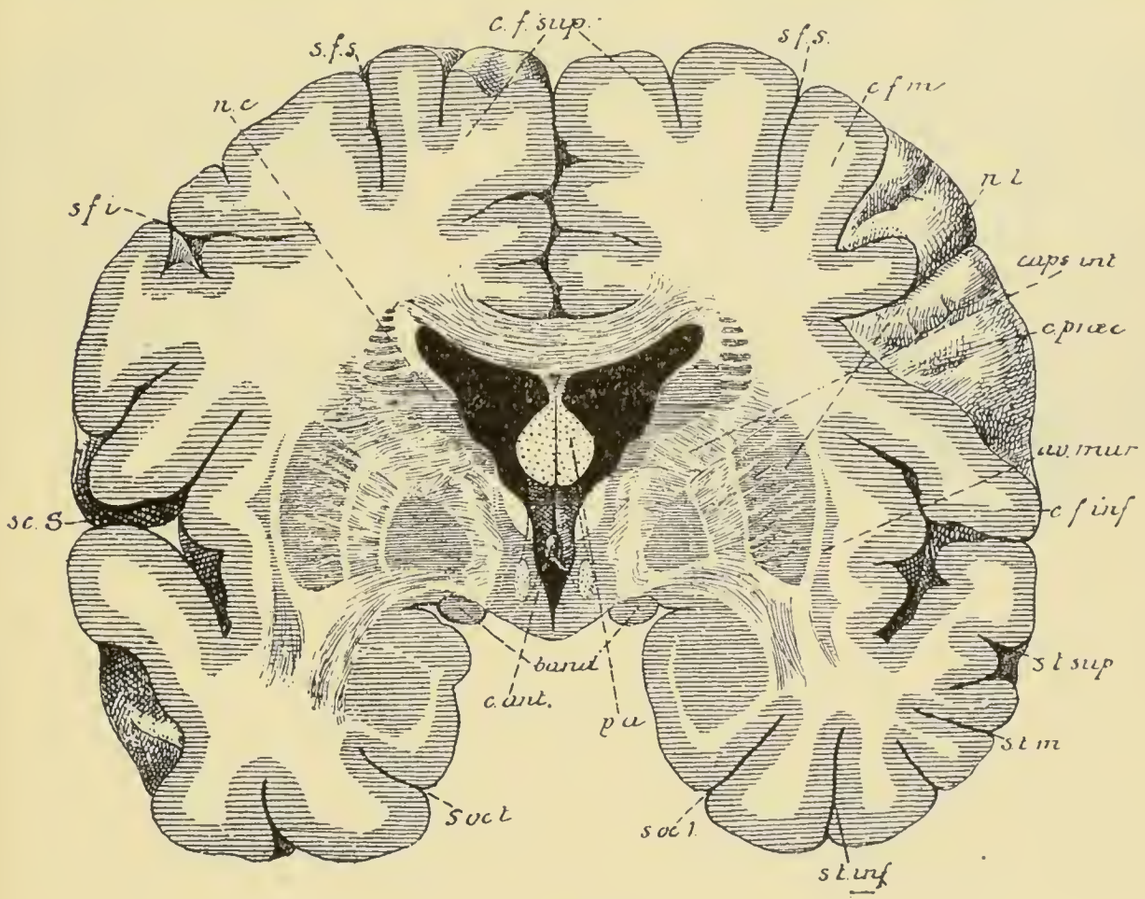

Fig. **50**.

au moyen du *pli marginal* qui contourne l'extrémité postérieure de la fissure de Sylvius. Le pli de passage qui contourne l'extrémité postérieure du sillon parallèle s'appelle *pli courbe* ou *circonvolution angulaire.*

2° La *circonvolution temporale moyenne* et

3° La *circonvolution temporale inférieure* se continuent toutes deux en arrière avec les circonvolutions occipitales.

Lobe de l'insula de Reil. En écartant largement les deux bords de la fissure de Sylvius, on trouve, au fond de cette fissure, une partie repliée de l'écorce cérébrale parcourue par des sillons et des circonvolutions formant l'*insula de Reil.*

Les lèvres de la fissure de Sylvius portent encore le nom d'*opercules*. L'opercule inférieur est formé par une partie du lobe temporal ; l'opercule supérieur est constitué à la fois par une partie du lobe frontal et par une partie du lobe pariétal ; tandis que l'opercule antérieur, le plus court, appartient au lobe frontal.

La situation de l'insula de Reil apparaît nettement sur une coupe frontale, fig. **50**, faite vers la partie moyenne de la fissure de Sylvius. Cette coupe

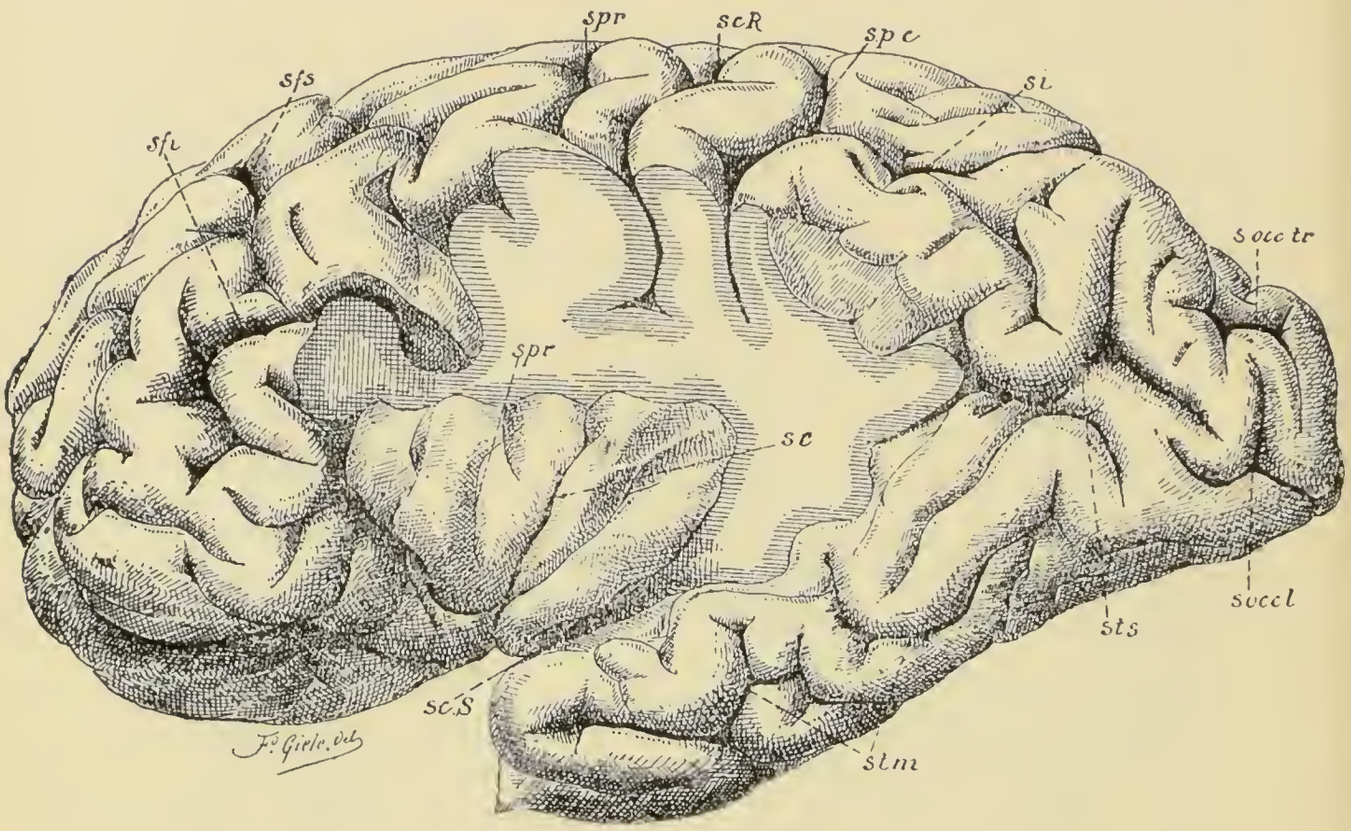

Fig. **51**.

Face externe de l'hémisphère cérébral gauche
montrant les circonvolutions de l'insula de Reil. Gr. nat. 2/3.

sfi : Sillon frontal inférieur.
sfs : Sillon frontal supérieur.
spr : Sillon précentral.
sc. R. : Sillon de Rolando.
spc : Sillon postcentral.
si : Sillon interpariétal.
s, occ. tr. : Sillon occipital.
s. occ. l. : Sillon occipital latéral.
sts : Sillon temporal supérieur.
stm : Sillon temporal moyen.
sc. S. : Fissure de Sylvius.
sc. : Sillon cental de l'insula de Reil.
spr : Sillon précentral de l'insula.

montre le rapport intime qui existe entre l'insula de Reil et des ganglions gris de la base.

Pour étudier les sillons et les circonvolutions de ce lobe, il faut écarter largement, sur un cerveau frais, les deux lèvres de la fissure, ou bien enlever sur un cerveau durci les circonvolutions voisines, fig. **51**.

On voit alors, au fond de la fissure, un lobule de forme triangulaire séparé des parties voisines par le *sillon circulaire de Reil*. Ce lobule est divisé en deux parties par le *sillon central* dirigé obliquement en bas et en avant. Ce sillon apparaît déjà vers la fin du sixième mois de la vie intra-utérine.

La partie antérieure ou *partie frontale* est plus volumineuse et plus large que la partie postérieure ou *partie pariéto-temporale*. La partie frontale est subdivisée en deux par un sillon *précentral*. Toute la partie de l'écorce cérébrale qui correspond à l'insula de Reil se trouve ainsi divisée en trois circonvolutions, lesquelles, réunies en bas et en avant au niveau du sommet ou du *pôle de l'insula* ou *pôle de Broca*, se dirigent en haut et en arrière en s'écartant l'une de l'autre.

Face inférieure de l'hémisphère cérébral.

La face inférieure de chaque hémisphère cérébral est divisée en deux lobes par la partie transversale de la fissure de Sylvius : le *lobe orbitaire* et le *lobe temporo-occipital*.

Lobe orbitaire. On donne le nom de lobe orbitaire à la face inférieure du lobe frontal reposant sur la face supérieure de la portion orbitaire de l'os frontal. Cette face inférieure du lobe frontal, fig. **52**, s'étend depuis l'extrémité antérieure de chaque hémisphère, appelée aussi *pôle frontal*, jusqu'à la partie transversale de la fissure de Sylvius. Elle est concave dans le sens transversal. Sa partie externe, légèrement déprimée, correspond à la portion orbitaire du frontal ; sa partie interne, plus ou moins fortement saillante, s'enfonce dans la fosse ethmoïdale. Sur la partie externe on retrouve les trois circonvolutions frontales de la face externe, appelées *circonvolutions orbitaires*, séparées l'un de l'autre par les *sillons orbitaires*.

La circonvolution frontale supérieure est devenue la circonvolution orbitaire interne, longeant la grande fissure médiane interhémisphérique. Cette circonvolution est parcourue par un sillon profond, le *sillon olfactif* ou *sillon droit*, sur lequel repose la bandelette olfactive avec le bulbe olfactif, fig. **53**. Ce sillon sépare de cette circonvolution frontale une partie interne qui prend le nom de *circonvolution droite*.

La circonvolution frontale moyenne ne s'étend que jusque vers le milieu de la face orbitaire du lobe frontal, tandis que la circonvolution frontale inférieure, devenue externe, s'étend jusqu'à la fissure de Sylvius. On trouve, entre ces trois circonvolutions, un sillon en forme de H appelé *sillon crucial*.

Lobe temporo-occipital. La face inférieure du lobe temporal se continue, sans ligne de démarcation, avec la face inférieure du lobe occipital constituant le lobe *temporo-occipital*, fig. **52** et **53**. Ce lobe s'étend, à la face inférieure de chaque hémisphère, depuis l'extrémité antérieure du lobe temporal ou *pôle temporal* jusqu'à l'extrémité postérieure du lobe occipital ou *pôle occipital* ; il se trouve limité en dedans par la fissure de l'hippocampe, qui le sépare du pédoncule cérébral en avant, et par la fissure calcarine qui le sépare de la face interne de l'hémisphère cérébral en arrière.

Le lobe temporo-occipital est divisé par la *fissure collatérale*, appelée quelquefois encore *sillon occipito-temporal*, en une partie externe et une partie interne.

La partie externe est parcourue par un sillon à direction antéro-postérieure, le *sillon temporal inférieur*. Ce sillon délimite deux circonvolutions :

1° La *circonvolution temporale inférieure* formant le bord externe du lobe

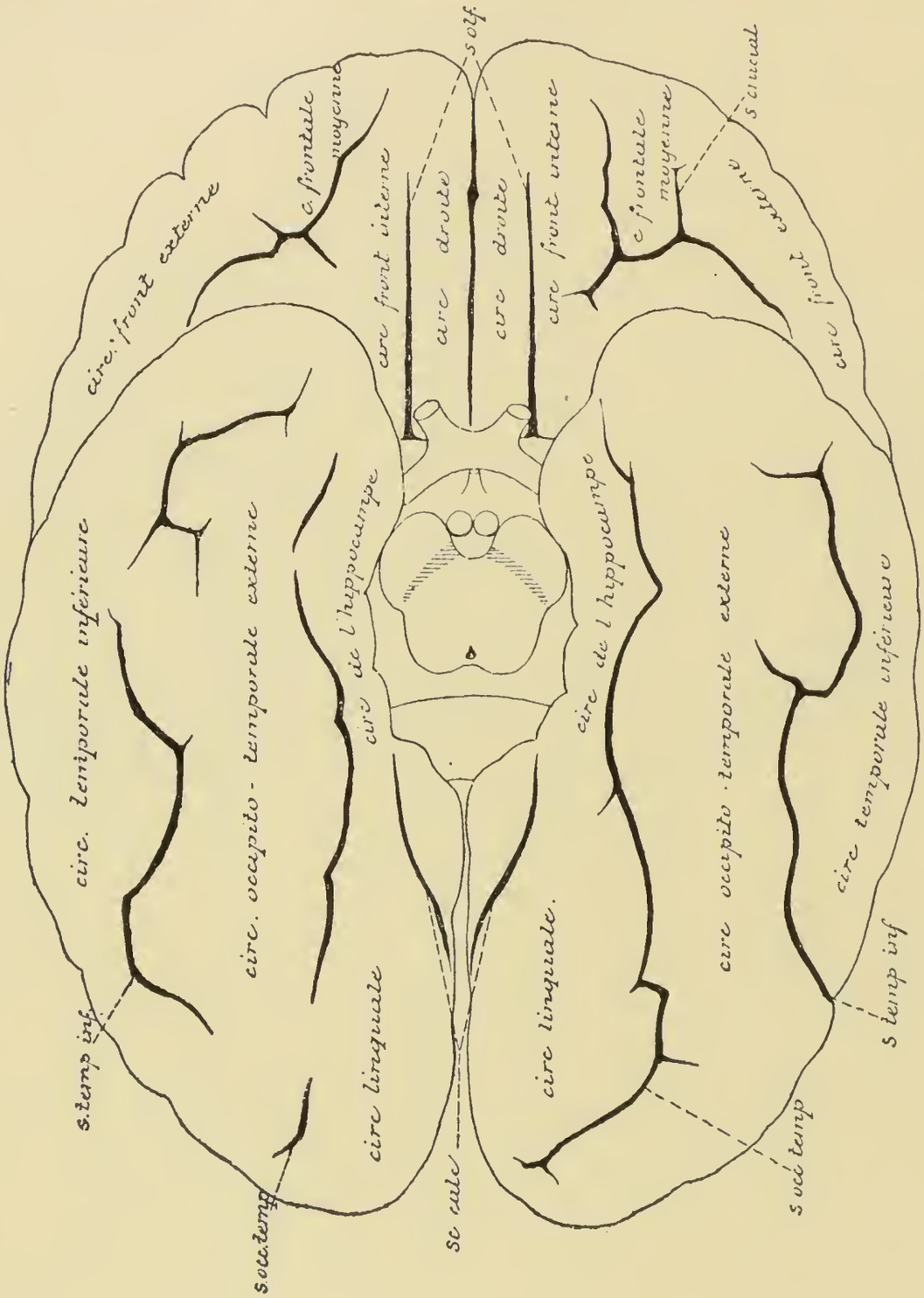

Fig. 52.

Face inférieure du cerveau terminal. Gr. nat. 2/3.

s. occ. temp. : Fissure collatérale.

La circonvolution occipito-temporale externe s'appelle aussi circonvolution fusiforme.

temporo-occipital et empiétant à la fois sur la face externe et sur la face inférieure de ce lobe.

2° La *circonvolution fusiforme*, appelée quelquefois encore *circonvolution occipito-temporale externe*, comprise entre le sillon temporal inférieur et la fissure collatérale.

La partie interne du lobe est limitée par la fissure collatérale en dehors, par la fissure calcarine et la fissure de l'hippocampe en dedans. On la trouve en partie sur la face inférieure et en partie sur la face interne de chaque hémis-

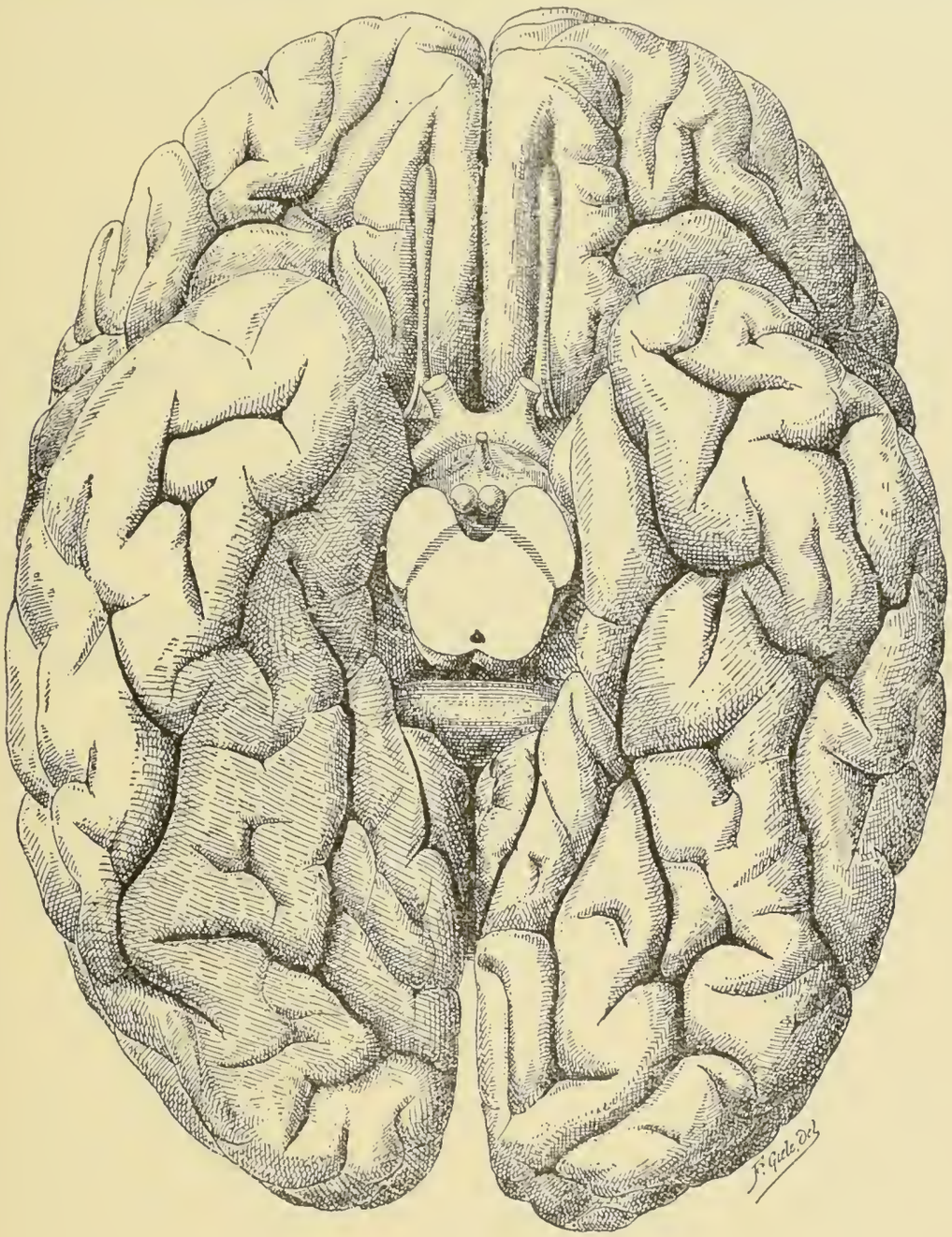

Fig. 53.
Face inférieure du cerveau terminal. G. nat. 2/3.

phère, depuis le pôle occipital jusqu'au pôle temporal. Le long de la fissure calcarine cette partie interne, très large, empiète sur la face interne des hémisphères et porte nom de *circonvolution linguale*. Elle se retrécit au niveau du bourrelet du corps calleux, puis s'élargit de nouveau le long de la fissure de l'hippocampe où elle prend le nom de *circonvolution de l'hippocampe*.

A son extrémité antérieure la circonvolution de l'hippocampe s'élargit considérablement, puis se recourbe en dedans et un peu en arrière en formant un crochet nettement accentué, connu sous le nom de *repli unciforme* ou *crochet de la circonvolution de l'hippocampe*. Ce repli unciforme est généralement croisé

par un petit cordon gris, formé par la partie terminale du faisceau denté, FIG. **54**.

En soulevant en dehors la circonvolution de l'hippocampe pour pénétrer dans la fissure de l'hippocampe, on tombe sur une lamelle grise, d'un aspect mamelonné, appelée *corps godronné* ou *faisceau denté de l'hippocampe* FIG. **54**.

Ce faisceau denté est longé, en dedans, par une mince lamelle blanche

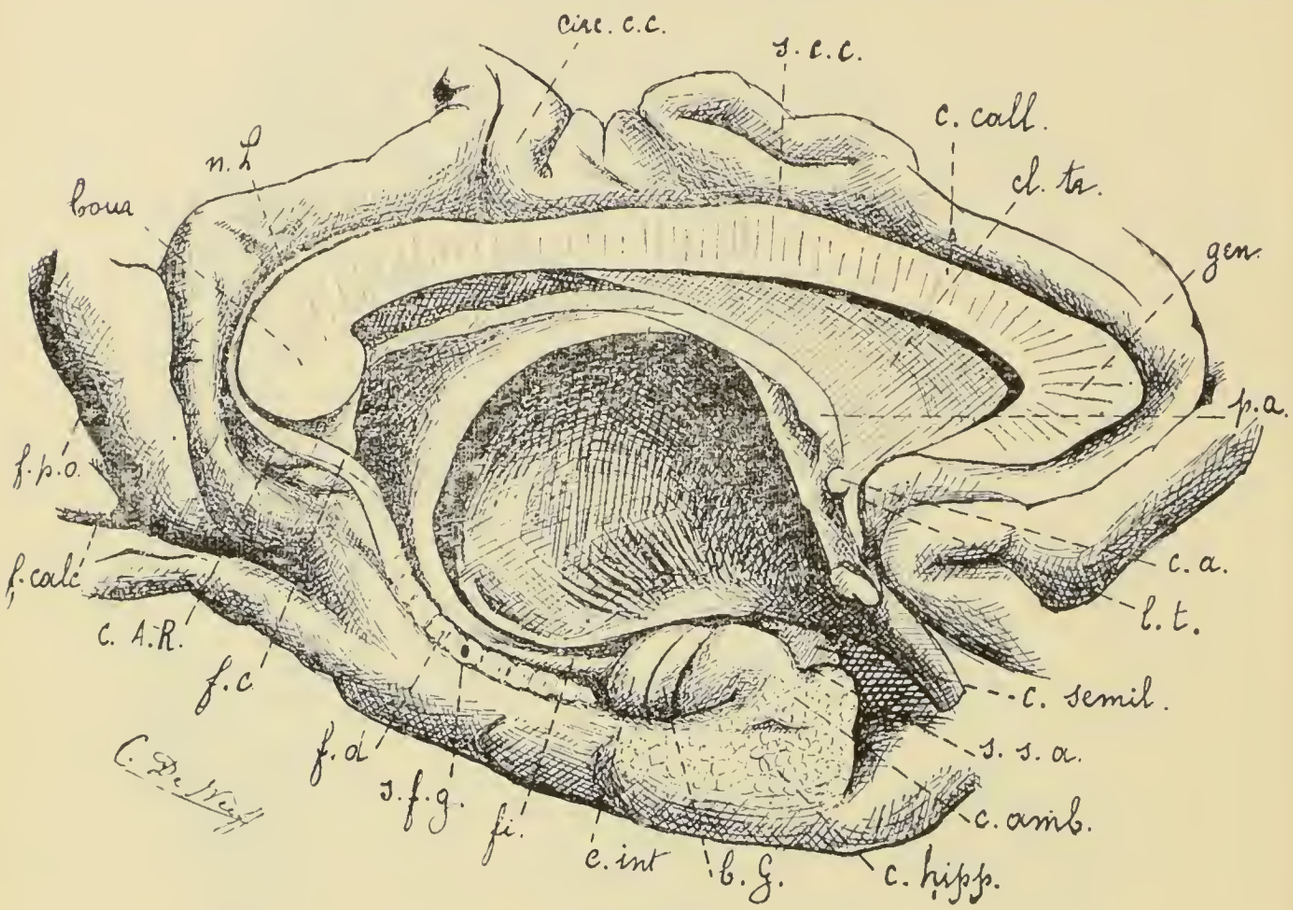

FIG. **54**.

Partie d'une section médiane de l'encéphale, après l'enlèvement de la couche optique. Gr. nat.

gen. : Genou du corps calleux.
cl. tr. : Cloison transparente.
s. c. c. : Sillon du corps calleux.
circ. d. c. c. : Circonvolution du corps calleux.
n. L. : Nerf de LANCISI.
bcur. : Bourrelet du corps calleux.
f. p. o. : Fissure pariéto-occipitale.
f. calc. : Fissure calcarine.
c. A. R. : Circonvolutions d'André RETZIUS.
f. c. : Fasciola cinerea.
f, d. : Faisceau denté.
s. f. g. : Sillon fimbrio-godronné.
fi : Fimbria.
c. int. : Circonvolution intralimbique.
b. G. : Bandelette de GIACOMINI.
c. hipp. : Circonvolution de l'hippocampe.
c. amb. : Circonvolution ambiante.
s. s. a. : Sillon semi-annulaire.
c. semil. : Circonvolution semi-lunaire.
pa : Pilier antérieur de la voûte.
com. a. : Commissure antérieure.
lt. : Lame terminale.

connue sous le nom de *fimbria*. Ces deux parties sont séparées l'une de l'autre par un léger sillon : le *sillon fimbrio-godronné*. Arrivé dans le voisinage du bourrelet du corps calleux le faisceau denté se sépare de la fimbria ; celle-ci se continue, sur la face inférieure du corps calleux, avec le pilier postérieur correspondant du trigone cérébral, tandis que le faisceau denté, devenu lisse et régulier, contourne le bourrelet du corps calleux, pour se continuer, sur la face supérieure de ce corps, avec le *nerf de Lancisi*. Au niveau du bourrelet du corps calleux le faisceau denté prend le nom de *fasciola cinerea*.

A son extrémité antérieure, au contraire, le faisceau denté devenu lisse et régulier sort de la fissure de l'hippocampe, croise transversalement le crochet ou l'*uncus*, sous le nom de *bandelette de l'uncus* ou *bandelette de* GIACOMINI, pour se terminer, sur la face inférieure de la circonvolution de l'hippocampe, dans une saillie ovalaire occupant le bord interne de cette circonvolution et connue sous le nom de *circonvolution semi-lunaire*.

Face interne de l'hémisphère cérébral.

La face interne de chaque hémisphère, FIG. **55**, appartient à la fois au lobe frontal, au lobe pariétal, au lobe occipital et même au lobe temporal. Mais, tandis que la fissure pariéto-occipitale sépare nettement l'un de l'autre le lobe occipital du lobe pariétal et que la fissure de l'hippocampe avec la fissure calcarine limitent en dedans le lobe temporo-occipital, il n'y a pas de ligne de démarcation précise entre le lobe pariétal et le lobe frontal.

Cette face présente quatre sillons primaires ou fissures que nous avons décrits plus haut :

1° La fissure calcarine, *sc. calc.*

2° La partie interne de la fissure pariéto-occipitale ou fissure perpendiculaire interne, *sc. pari. occ.*

3° La fissure de l'hippocampe.

4° La partie antérieure de la fissure collatérale.

Ces deux dernières fissures sont visibles également sur la face inférieure de l'hémisphère correspondant.

En dessous de la fissure calcarine apparaît la circonvolution linguale. Entre la fissure de l'hippocampe et la partie antérieure de la fissure collatérale on voit la circonvolution de l'hippocampe, dont la partie antérieure renflée et recourbée sur elle-même porte le nom de *crochet*.

La fissure calcarine et la fissure pariéto-occipitale délimitent un lobule triangulaire qu'on appelle le *coin*. La partie postérieure et inférieure du coin contourne quelquefois l'extrémité postérieure de la fissure calcarine et se continue avec la circonvolution linguale au moyen d'un pli de passage qui constitue la *circonvolution descendante*.

Toute la partie de la face interne de l'hémisphère cérébral placée au-devant de la fissure pariéto-occipitale appartient au lobe frontal et au lobe pariétal. Elle est séparée du corps calleux par un sillon profond, le *sillon du corps calleux*, et est parcourue par un sillon secondaire, le *sillon calloso-marginal*, qui commence en dessous du genou du corps calleux et court parrallèlement à ce dernier, environ à mi-chemin entre lui et le bord libre des hémisphères. Près de l'extrémité postérieure du corps calleux, ce sillon s'infléchit en haut et se termine, au bord supérieur de l'hémisphère, par une incisure plus ou moins profonde appelée *incisure du sillon calloso-marginal*. Un peu au-devant de l'endroit où le

sillon calloso-marginal s'infléchit vers ce bord, il émet une petite branche collatérale appelée *sillon paracentral*.

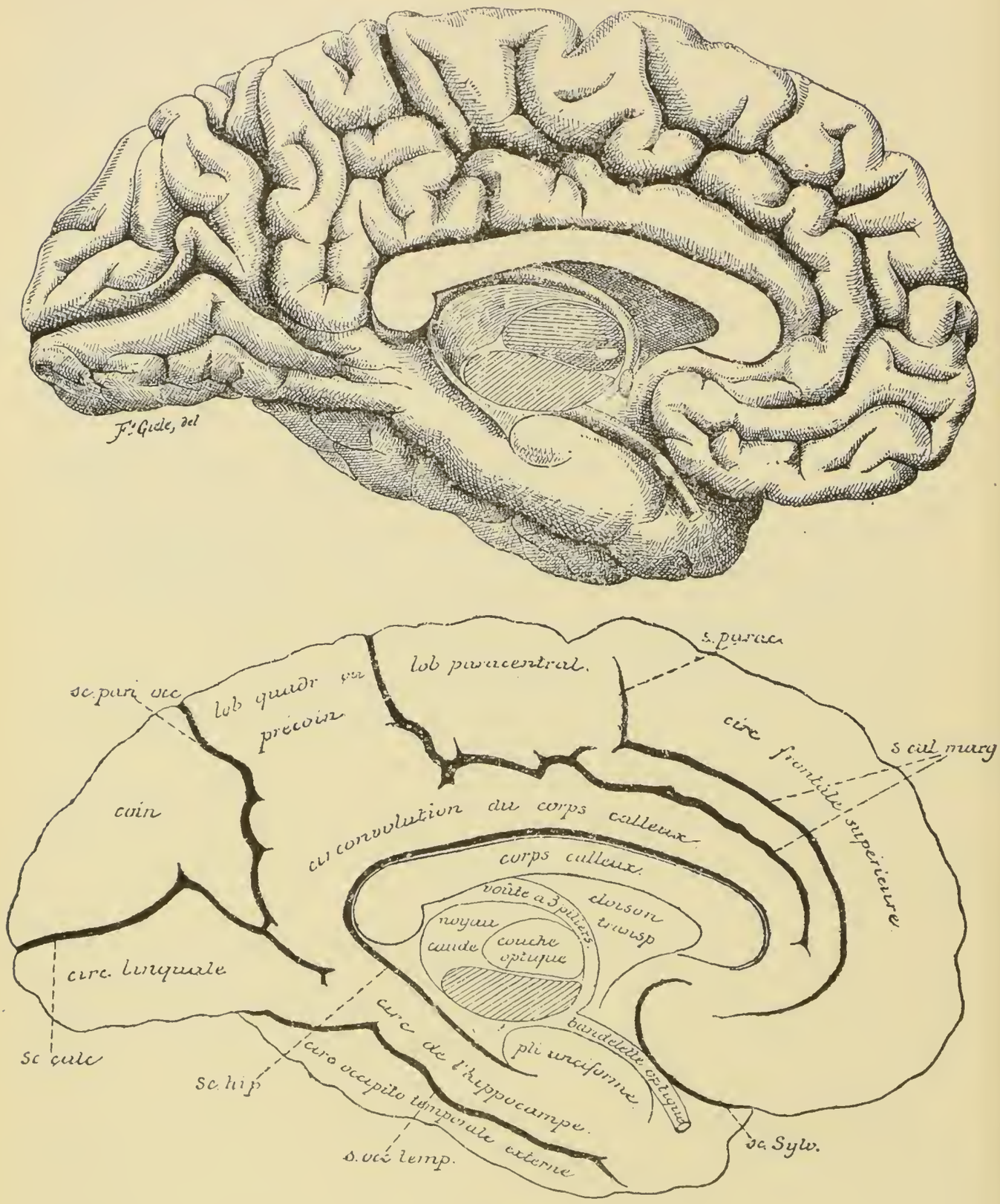

Fig. 55.
Face interne du cerveau terminal. Gr. nat. 2/3.
s. occ. temp. : Fissure calcarine.
La circonvolution occipito-temporale externe s'appelle aussi circonvolution fusiforme,

La partie de la face interne des hémisphères comprise entre le sillon du corps calleux et le sillon calloso-marginal forme la *circonvolution du corps calleux*. Celle-ci s'amincit considérablement en dessous de l'extrémité antérieure ou

genou du corps calleux. Au niveau de l'extrémité postérieure ou bourrelet du corps calleux cette circonvolution, considérablement amincie, prend le nom de *isthme de la circonvolution du corps calleux* et se continue ensuite avec l'extrémité postérieure de la circonvolution de l'hippocampe.

Entre la fissure pariéto-occipitale et la partie terminale ou incisure du sillon calloso-marginal, on trouve un lobule plus ou moins quadrilatère, séparé de la circonvolution du corps calleux par un sillon inconstant, le *sillon sous-pariétal* ; c'est le *précoin* ou *lobule quadrilatère*.

Entre la partie terminale du sillon calloso-marginal et le sillon paracentral qui en provient existe encore un lobule quadrilatère ; celui-ci correspond à l'extrémité supérieure des deux circonvolutions centrales de la face externe des hémisphères : c'est le *lobule paracentral*. Enfin, au-devant de ce lobule et au-dessus du sillon calloso-marginal, nous avons la face interne de la circonvolution frontale supérieure.

Quand on soulève la circonvolution du corps calleux, pour pénétrer dans le *sillon du corps calleux*, on tombe sur une mince lamelle grise recouvrant, de chaque côté de la ligne médiane, la face convexe du corps calleux ; c'est le *voile gris* ou *indusium gris* qui représente la continuation de la *fasciola cinerea*. Cette mince lamelle grise se continue en dehors avec l'écorce grise de la circonvolution du corps calleux ; quand on enlève cette circonvolution, le voile gris présente un bord latéral irrégulier appelé *strie longitudinale latérale*. Cette lamelle grise est limitée en dedans, tout près de la ligne médiane, par un bord blanc légèrement épaissi : la *strie longitudinale médiane* appelée quelquefois encore *nerf de Lancisi*.

Nous avons vu que, quand on écarte la circonvolution de l'hippocampe du pédoncule cérébral voisin, on trouve au fond de la fissure de l'hippocampe une circonvolution avortée portant le nom de *faisceau denté*, *corps godronné* ou *circonvolution godronnée*, FIG. 54. Cette circonvolution représente, sur la face inférieure de l'hémisphère cérébral, le bord d'arrêt de l'écorce grise du cerveau terminal.

L'indusium gris avec la *fasciola cinerea* représentent de même, sur la face interne de l'hémisphère cérébral, le bord d'arrêt de l'écorce grise du cerveau terminal. La *fasciola cinerea* contourne, en arrière, le bourrelet du corps calleux et se continue avec le faisceau denté ; l'indusium gris se prolonge, en avant, sur la face inférieure du genou du corps calleux pour se continuer avec un petit faisceau blanc longeant, de chaque côté, la *lame terminale* et connu sous le nom de *pédoncule du corps calleux* ou mieux *circonvolution sous-calleuse*. Ce pédoncule du corps calleux, après avoir quitté la lame terminale, longe le bord externe de la bandelette optique sous le nom de *bande diagonale de Broca*, et s'étend ainsi jusqu'au niveau de l'extrémité antérieure de la circonvolution de l'hippocampe.

Il existe donc, dans toute l'étendue du sillon qui limite en dedans la cir-

convolution du corps calleux et la circonvolution de l'hippocampe, une circonvolution avortée formée, d'avant en arrière, par la *bande diagonale de Broca*, la *circonvolution sous-calleuse*, l'*indusium gris* avec le *nerf de Lancisi*, la *fasciola cinerea*, la *fascia dentata* et la *bandelette de Giacomini*. Cette circonvolution avortée décrit une courbe à concavité antérieure et inférieure dont les deux extrémités se terminent dans le voisinage immédiat l'une de l'autre : au niveau du crochet de la circonvolutiou de l'hippocampe.

En dedans de cette circonvolution avortée se trouve la fimbria se continuant, en arrière, avec les piliers postérieurs du trigone ou fornix et, en avant, avec le sommet de la circonvolution unciforme. C'est entre la circonvolution godronnée et l'indusium gris d'une part, le fornix avec la fimbria d'autre part que se forment le corps calleux et la cloison transparente.

C. Sillons tertiaires.

Outre les sillons primaires et les sillons secondaires, qui sont des sillons typiques et constants et qui divisent la surface des hémisphères cérébraux en lobes et en circonvolutions, il existe encore des sillons tertiaires, atypiques ou onstants, dont la disposition varie de cerveau à cerveau et qui masquent plus ou moins la topographie normale.

Ce sont ces sillons tertiaires plus ou moins développés qui donnent à chaque cerveau et même à chaque hémisphère cérébral son aspect caractéristique. Le développement de ces sillons tertiaires semble être en rapport immédiat et direct avec le développement de la substance grise corticale, aussi considère-t-on généralement la richesse d'un cerveau en sillons tertiaires comme un indice anatomique d'une intellectualité supérieure.

Rapport entre les sillons principaux de la face externe et les sutures de la boîte cranienne.

Un point intéressant à connaître, c'est la situation des sillons et des circonvolutions par rapport aux sutures de la boîte cranienne, FIG. **56**. D'après les recherches faites par un grand nombre d'auteurs, le sillon de ROLANDO répond à la face interne de l'os pariétal, un peu en arrière de la suture coronaire. Sa direction est oblique en bas et en avant. Son extrémité supérieure est située 48 mm. en arrière de la suture coronaire, tandis que pour son extrémité inférieure, qui s'étend jusque près du bord supérieur de la portion squammeuse du temporal, cette distance n'est que de 28 mm.

Pour la fissure de SYLVIUS on prend comme point de repère la bifurcation de cette fissure en rameau horizontal postérieur et rameau antérieur ascendant; cette bifurcation se fait au point de réunion de l'extrémité supérieure de la grande aile du sphénoïde avec la suture squammeuse.

La fissure pariéto-occipitale se trouve au point de réunion de la suture sagittale avec la suture lambdoïde.

Pour déterminer, sur le vivant, la position exacte des trois sillons primaires de la face externe des hémisphères cérébraux, on doit avoir recours à certains points de repère fixes et tracer, avec leurs secours, ce qu'on appelle la ligne rolandique, la ligne occipitale et la ligne sylvienne.

Ligne rolandique. Pour tracer cette ligne il faut commencer par établir la position exacte de l'extrémité supérieure du sillon de Rolando. Voici comment Poirier conseille de faire. Pour l'extrémité supérieure : « mesurer avec soin la distance qui sépare le fond de l'angle naso-frontal et l'inion (c'est-à-dire de la protubérance occipitale externe), en suivant bien la ligne sagittale ou ligne

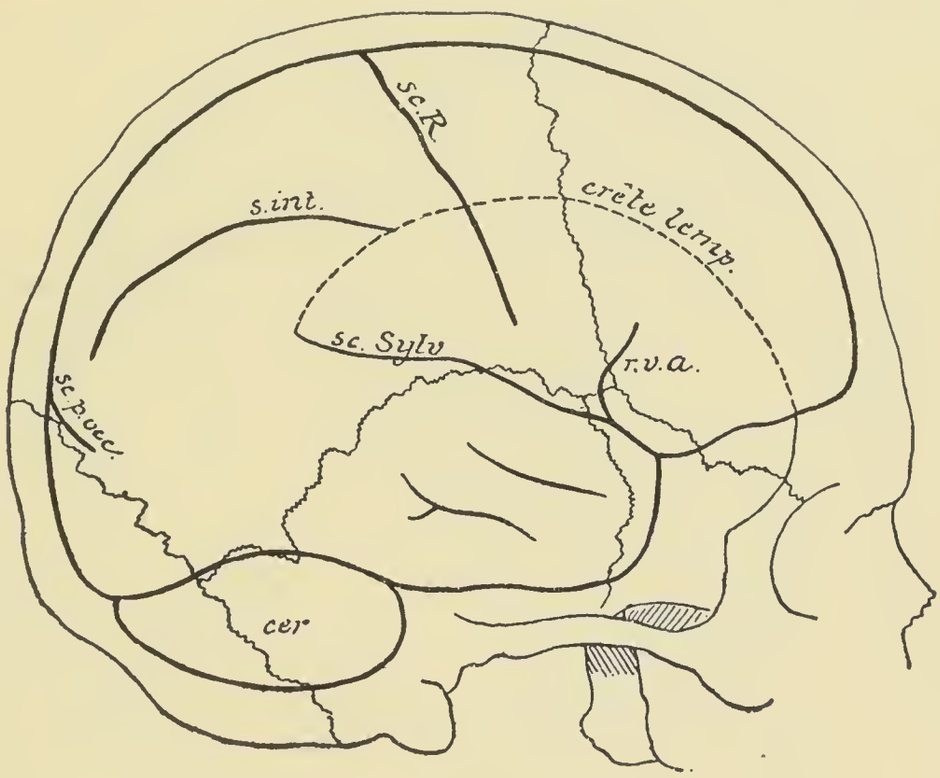

Fig. **56**.
Rapport des sillons principaux de la face externe du cerveau terminal avec les sutures du crâne, d'après Broca et Ecker.

sc. R. : Sillon de Rolando
s. int. : Sillon interpariétal.
sc. Syly. : Fissure de Sylvius.
r. v. a. : Rameau vertical antérieur de la fissure de Sylvius.
sc. p. occ. : Fissure pariéto-occipitale.
corr. : Cervelet.

médiane antéro-postérieure ; prendre la moitié de cette distance à partir du point nasal, y ajouter 2 cm. en arrière et marquer ce point qui donne certainement, à 1 cm. près, le point de la voûte qui répond au haut du sillon de Rolando ». Pour l'extrémité inférieure : « reconnaître et tracer au crayon l'arcade zygomatique qui est sensiblement horizontale ; sur cette ligne de l'arcade élever une perpendiculaire passant juste au-devant du tragus, par la fossette ou *dépression pré-auriculaire*, et compter, à partir du trou auditif, 7 cm. sur cette perpendiculaire ». En réunissant les deux points on obtient la ligne rolandique.

Ligne occipitale. Cette ligne indique la position de la fissure perpendiculaire

externe. Pour la tracer, il suffit de tirer une perpendiculaire sur la ligne sagittale au niveau du lambda. Celui-ci se trouve, d'après Poirier, 6 à 7 cm. au-dessus de la protubérance occipitale externe.

Ligne sylvienne. La plus facile à tracer est la *ligne de Poirier*, c'est-à-dire une ligne oblique reliant le lambda à l'angle fronto-nasal en passant environ à 6 cm. au-dessus du trou auditif.

Région médiane de la face inférieure du cerveau.

Pour terminer l'étude de la conformation extérieure du cerveau terminal,

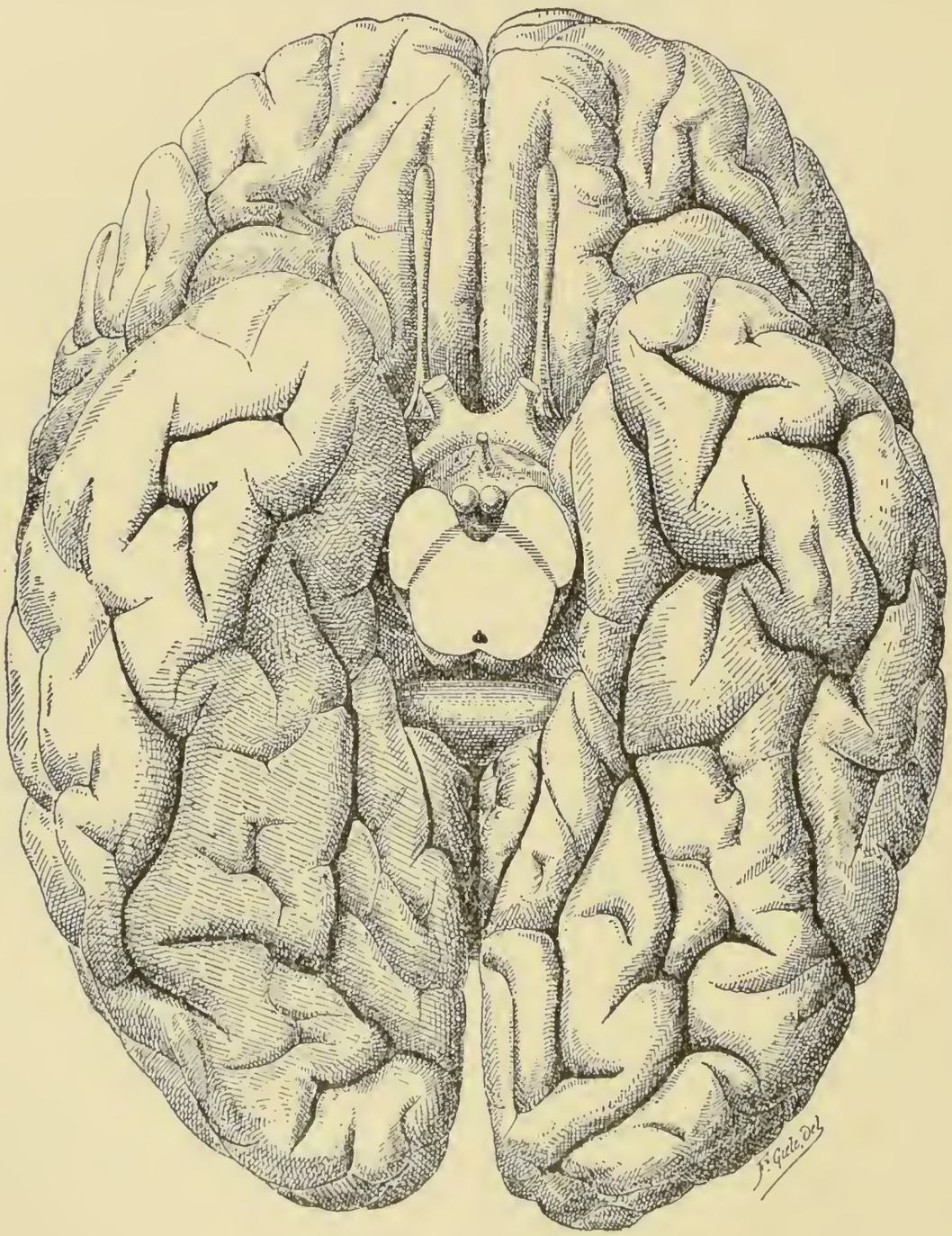

Fig. 57.
Face inférieure du cerveau terminal. G. nat. 2/3.

il nous reste encore à décrire la région de sa face inférieure située sur la ligne médiane entre les deux extrémités du corps calleux.

Quand on enlève la partie inférieure de l'axe cérébro-spinal par une section transversale faite au niveau du cerveau moyen, et que l'on examine la face inférieure du cerveau terminal réuni au cerveau intermédiaire, FIG. 57, on trouve, d'avant en arrière, sur chaque hémisphère : la face inférieure du lobe frontal, le commencement de la fissure de SYLVIUS et la face inférieure du lobe temporo-occipital. Sur la ligne médiane on voit, en avant et en arrière, une partie de la grande fissure médiane interhémisphérique.

La partie postérieure de cette fissure est limitée en avant par la face inférieure du bourrelet du corps calleux. La partie antérieure de la fissure médiane est limitée en arrière par le genou du corps calleux.

La face inférieure du bourrelet du corps calleux présente un peu en dehors de la ligne médiane, FIG. 57 et 58, la bandelette grise qui relie le faisceau denté au nerf de LANCISI : la *fasciola cinerea*. Au-devant du bourrelet existe une large fente transversale qui constitue la partie moyenne de la *grande fente cérébrale de Bichat* conduisant dans le troisième ventricule. Cette fente de BICHAT correspond latéralement à la fissure de l'hippocampe ; celle-ci limite,

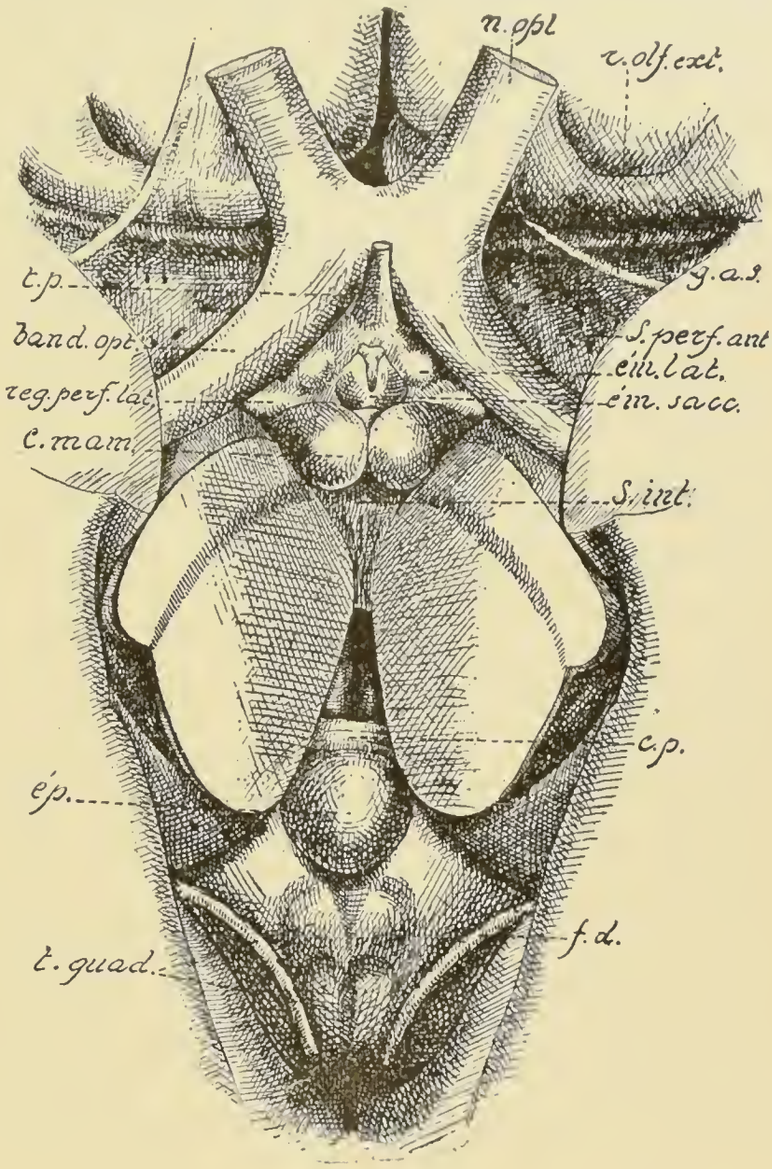

FIG. 58.

Partie de la base du cerveau comprise entre le chiasma optique, les bandelettes optiques et les pédoncules cérébraux et appartenant en grande partie au plancher du troisième ventricule.

Gr. nat. 1 1/2.

n. opt. : Nerf optique.
s. perf ant. : Substance perforée antérieure.
band. op. : Bandelette optique.
t. p. : Tige pituitaire.
ém. lat. : Eminence latérale.
r. perf. lat. : Région perforée latérale.
ém. sacc. : Eminence sacculaire.
c. man. : Corps mamillaire.
s. perf. p. : Substance interpédonculaire.
ép. : Corps pinéal.
c. p. : Commissure postérieure.
t. quadr. : Empreintes des tubercules quadrijumeaux.
f. cin. : Fasciola cinerea.

en dedans, ainsi que nous l'avons vu, la face inférieure du lobe temporo-occipital. La partie moyenne de la fente de Bichat est limitée en avant par la face postérieure du tronc cérébral au niveau des tubercules quadrijumeaux. Au-devant de la fente de Bichat on rencontre : la surface de section du cerveau moyen, puis une région grise spéciale correspondant au plancher du troisième ventricule et qui se trouve nettement limitée : en arrière, par les pédoncules cérébraux ; latéralement, par les bandelettes optiques et, en avant, par le chiasma des nerfs optiques. Cette région présente un grand nombre d'organes rudimentaires, les homologues d'organes plus développés chez les vertébrés inférieurs. On y trouve, fig. **58**, sur la ligne médiane et en allant d'arrière en avant, la *substance interpédonculaire*, *s. int.*; les *corps mamillaires*, pyriformes à grosse extrémité dirigée en dedans, *c. mam.;* l'éminence sacculaire de Retzius, *ém. sac.*, se présentant sous la forme de trois saillies dont une médiane et deux latérales ; le tubercule cendré avec la tige pituitaire, *t. p.*, et l'hypophyse.

Quand on relève le chiasma des nerfs optiques en haut et un peu en arrière, on voit partir du genou du corps calleux, de chaque côté de la ligne médiane, un cordon blanc, le *pédoncule du corps calleux*. Les deux pédoncules s'écartent l'un de l'autre et s'étendent le long des bandelettes optiques en limitant en arrière et en dedans la *substance perforée antérieure*. Dans cette dernière partie de son trajet, le pédoncule du corps calleux porte encore le nom de *bande diagonale de Broca*. Ces pédoncules peuvent se poursuivre jusqu'à l'extrémité antérieure de la circonvolution de l'hippocampe. Ces deux cordons blancs ne sont que la continuation, sur la face inférieure du cerveau, des nerfs de Lancisi ou stries longitudinales médianes de la face convexe du corps calleux ; ils représentent donc, au même titre que ces derniers et que le faisceau denté, une circonvolution avortée que l'on désigne sous le nom de *circonvolution sous-calleuse*.

Ces pédoncules du corps calleux circonscrivent, avec le chiasma des nerfs optiques, un espace triangulaire fermé par une lamelle grise, mince et délicate, appelée *lame terminale*. Cette lame passe au-devant de la commissure blanche antérieure à laquelle elle adhère.

De chaque côté de la ligne médiane, entre la bandelette optique et la partie terminale de la circonvolution sous-calleuse ou bande diagonale de Broca en arrière et en dedans, les circonvolutions frontales en avant, l'extrémité antérieure de la circonvolution de l'hippocampe en dehors, il existe encore une mince lamelle grise en rapport intime avec l'artère cérébrale moyenne. Cette lamelle grise est percée d'un grand nombre de petits orifices, par lesquels passent des branches collatérales de l'artère cérébrale moyenne et de l'artère cérébrale antérieure pour se rendre aux ganglions de la base. C'est la *substance perforée antérieure*, *s. per.*

Sur la face inférieure du lobe frontal, le long du sillon olfactif, fig. **57**, on trouve une bandelette blanche à direction antéro-postérieure, la *bandelette olfac-*

tive. L'extrémité antérieure de cette bandelette, fortement renflée, constitue le *bulbe olfactif*. A son extrémité postérieure, au niveau du bord postérieur du lobe orbitaire, la bandelette olfactive se renfle en une saillie prismatique, triangulaire, la *tubérosité olfactive*, dont la face inférieure libre constitue le *trigone olfactif* d'où partent deux faisceaux blancs appelés *racines* ou *stries olfactives*.

La *strie olfactive interne*, très courte, se dirige en dedans et se perd dans la région voisine de l'écorce cérébrale appelée *carrefour olfactif de Broca*.

La *strie olfactive externe* se dirige obliquement en arrière et en dehors, croise la substance perforée antérieure et se perd dans l'extrémité antérieure du lobe temporal.

Le rhinencéphale.

Tous les organes que nous venons de décrire sur la face inférieure du cerveau terminal, entre le lobe temporal, le lobe orbitaire et les bandelettes optiques, forment, par leur ensemble, la partie du télencéphale à laquelle on donne le nom de *rhinencéphale*.

On divise ce rhinencéphale en une *partie antérieure* et une *partie postérieure*.

La partie antérieure comprend le bulbe, la bandelette et le trigone olfactifs, la strie olfactive interne et le carrefour olfactif de Broca. La partie postérieure est formée par la substance perforée antérieure et la strie olfactive latérale se continuant en arrière avec la circonvolution semi-lunaire et la circonvolution ambiante.

A ce rhinencéphale certains auteurs rattachent encore la circonvolution de l'hippocampe et la circonvolution du corps calleux, lesquelles, chez les animaux qui ont le bulbe olfactif fortement développé, prennent elles-mêmes un développement considérable.

Conformation interne du télencéphale.

Chaque hémisphère cérébral se divise, embryologiquement, en trois parties distinctes : le *corps strié*, le *manteau* ou *pallium* et le *rhinencéphale*.

Nous avons décrit la face externe du manteau cérébral et les parties constitutives du rhinencéphale ; il nous reste encore à étudier le corps strié et les parties constitutives du manteau.

On peut considérer chaque hémisphère, dans sa forme la plus simple, comme constitué par des ganglions gris placés près de la base et par une masse épaisse de substance blanche enveloppant ces ganglions. Cette masse blanche est recouverte elle-même par une couche repliée de substance grise, qui porte le nom de *couche corticale grise*, de *substance corticale* ou *écorce grise*, FIG. **59**.

La substance blanche enveloppe de tous côtés deux ganglions gris : le *noyau lenticulaire* et l'*avant-mur*. Le troisième ganglion, appelé *noyau caudé*, est libre en haut et en arrière. Il existe, en effet, entre ce ganglion et la substance blanche enveloppante, un espace constituant le *ventricule latéral*.

Nous avons donc à étudier dans chaque hémisphère :

1° Les ganglions gris de la base : le noyau caudé, le noyau lenticulaire et l'avant-mur formant par leur ensemble le *corps strié*.

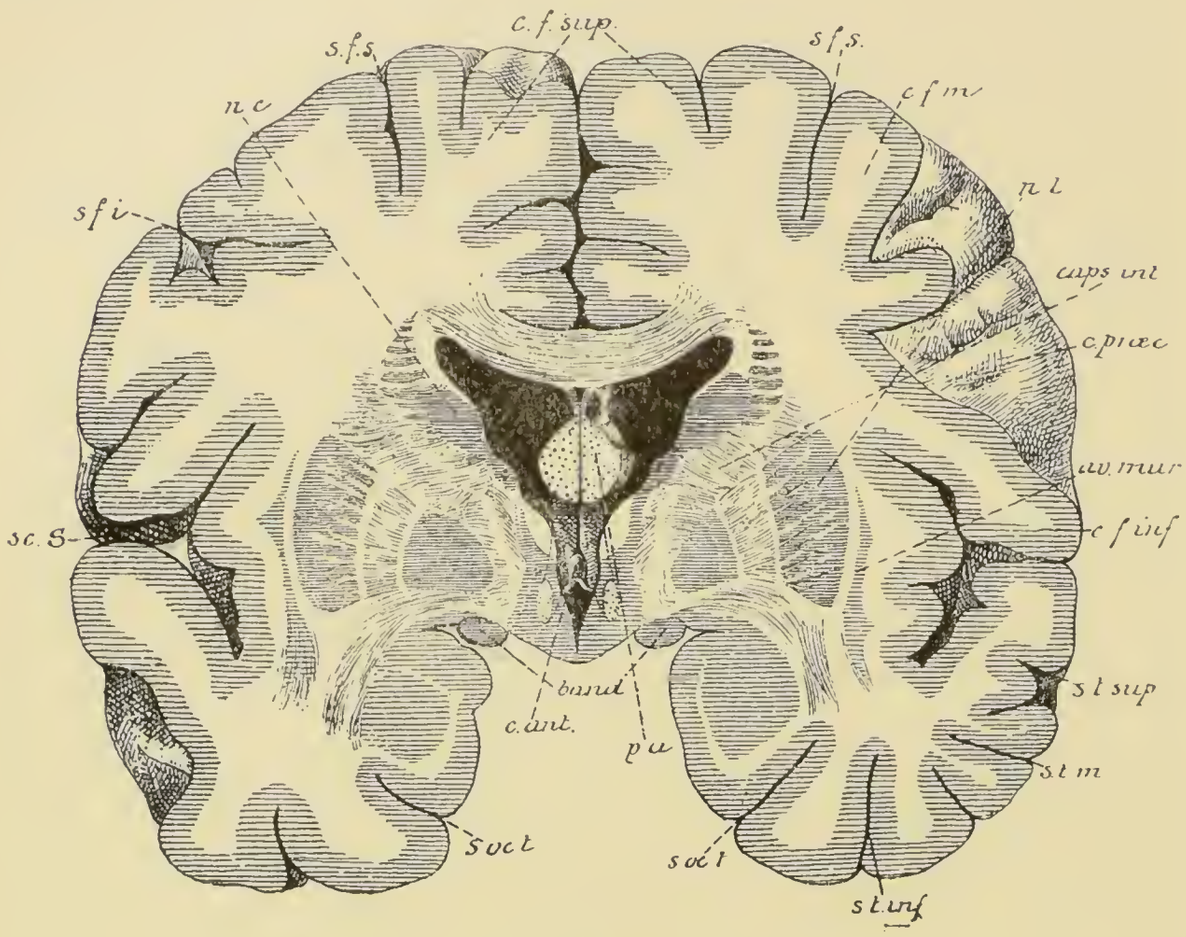

Fig. 59.

Coupe frontale du cerveau terminal passant par la fissure de Sylvius et montrant les ganglions gris de la base, le ventricule latéral et la substance blanche du pallium avec l'écorce grise.

2° La substance blanche avec l'écorce grise qui la recouvre : le manteau ou *pallium*.

3° Le ventricule latéral.

Le corps strié.

On trouve chez l'adulte, à la base de chaque hémisphère cérébral, trois masses grises nettement distinctes l'une de l'autre : le *noyau caudé*, le *noyau lenticulaire* et l'*avant-mur* formant, par leur ensemble, la partie du télencéphale à laquelle on donne le nom de *corps strié*. Les deux dernières masses sont enveloppées complètement par de la substance blanche. Elles ne deviennent apparentes que sur des coupes frontales, sagittales ou horizontales. Le noyau caudé seul fait saillie dans la cavité ventriculaire ; aussi le désigne-t-on parfois sous le nom de *noyau intra-ventriculaire*, par opposition au noyau lenticulaire et à l'avant-mur qui sont les *noyaux extra-ventriculaires*.

Le *noyau caudé* est situé en dehors et un peu au-dessus de la couche optique appartenant au cerveau intermédiaire. Il fait saillie, sur toute sa longueur, dans le ventricule latéral. Quand on ouvre ce ventricule par sa paroi supérieure, en enlevant le corps calleux, on tombe directement sur la face libre du noyau

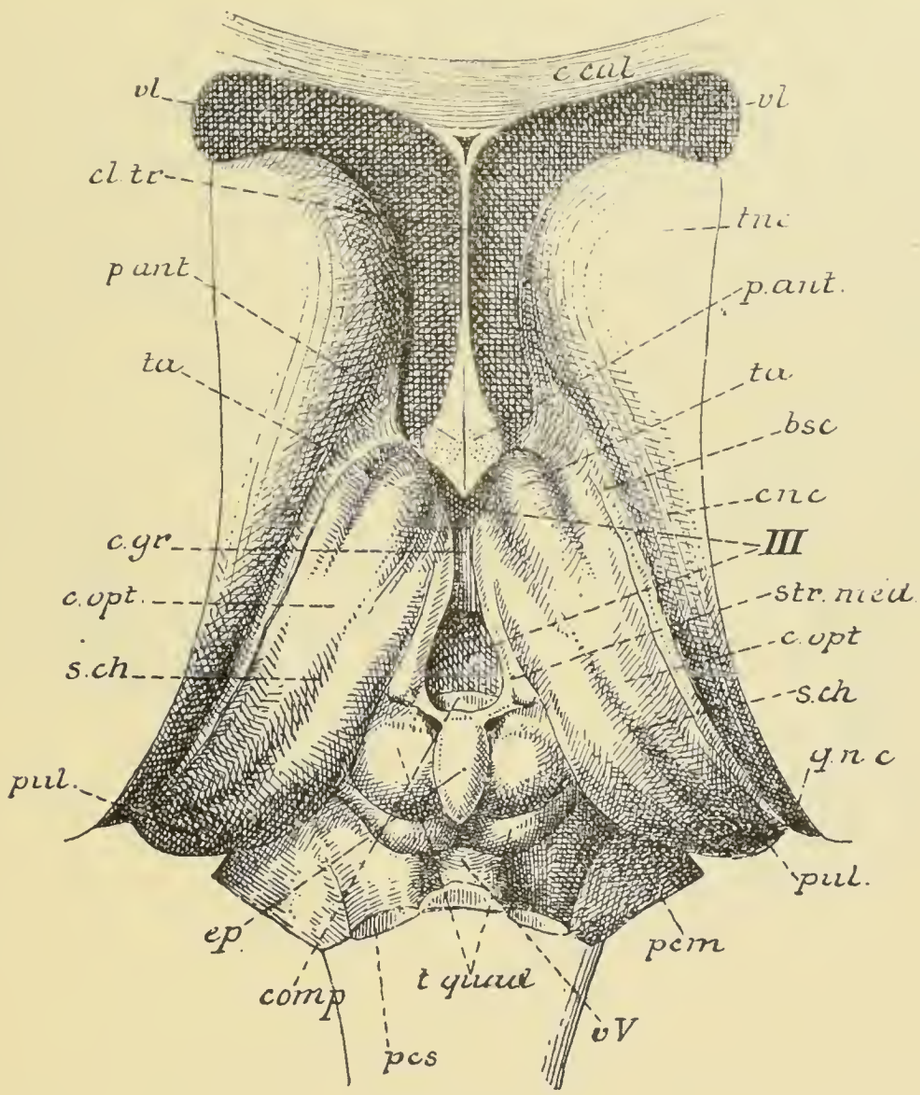

FIG. **60**.

Le tronc cérébral vu par le haut, après enlèvement du corps calleux, de la voûte à trois piliers et de la toile choroïdienne. Gr. nat.

c. cal : Coupe du genou du corps calleux.
cl. tr : Cloison transparente.
vl : Ventricule latéral.
tnc : Tête du noyau caudé.
p. ant : Section des piliers antérieurs de la voûte.
ta : Tubercule antérieur de la couche optique.
bsc : Bandelette semi-circulaire.
cnc : Corps du noyau caudé.
III : Troisième ventricule.
str. méd : Strie médullaire de la couche optique.
c. opt. : Couche optique.
s. ch : Sillon choroïdien.
qnc : Queue du noyau caudé.
pul : Pulvinar.
pcm : Pédoncules cérébelleux moyens.
vv : Valvule de VIEUSSENS.
t. quad : Tubercules quadrijumeaux.
pcs : Pédoncules cérébelleux supérieurs.
comp. p. : Commissure postérieure.
c. gr : Commissure grise.

caudé, FIG. **60**, qui forme la plus grande partie du plancher du ventricule latéral. En avant, le noyau caudé arrive plus loin que la couche optique. Cette extrémité antérieure est renflée et porte le nom de *tête du noyau caudé, tnc*. Il se dirige alors en arrière, en longeant le bord externe de la couche optique, en

même temps qu'il se rétrécit rapidement. Tandis que la tête de ce noyau se trouve sur un même plan horizontal que la couche optique, la partie moyenne ou le *corps, cnc*, déborde cette couche en haut et en dehors. Il s'ensuit que dans son trajet antéro-postérieur le noyau caudé décrit une courbe à convexité supérieure. Près de l'extrémité postérieure de la couche optique il se recourbe en bas, puis en avant et un peu en dehors, pour pénétrer dans le lobe temporal, dans lequel on peut le poursuivre jusque près de l'extrémité antérieure de ce lobe. Cette partie postérieure effilée prend le nom de *queue du noyau caudé.*

Dans son ensemble, le noyau caudé décrit donc une courbe en forme de fer à cheval à concavité antérieure, FIG. **61**, courbe analogue à celle que nous avons décrite pour la couche optique avec la bandelette optique.

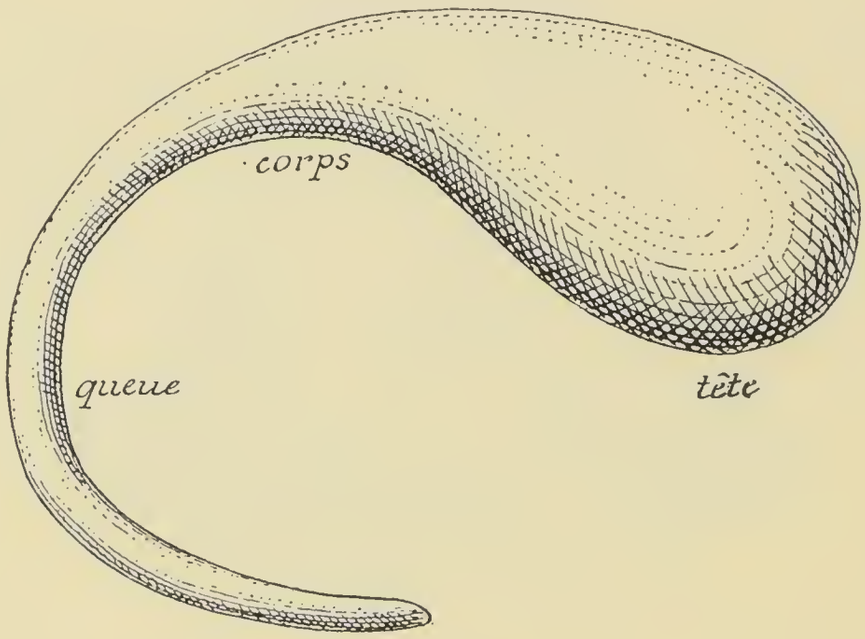

FIG. **61**.
Forme du noyau caudé. Gr. nat.

Noyau lenticulaire et l'avant-mur. Il est difficile de décrire séparément les autres masses grises qui occupent la base du cerveau terminal. Pour se faire une bonne idée de la forme, de la situation et des rapports réciproques du noyau caudé, du noyau lenticulaire et de l'avant-mur, il est nécessaire de pratiquer dans le cerveau une série de coupes macroscopiques, d'abord frontales, puis horizontales. Ces coupes intéresseront par le fait même les parties constitutives du cerveau intermédiaire et nous éclaireront en même temps sur les rapports des ganglions gris du cerveau terminal avec la couche optique appartenant au diencéphale. Le noyau caudé, le noyau lenticulaire, l'avant-mur et la couche optique forment, à proprement parler, ce que l'on désigne communément sous le nom de *ganglions de la base, ganglions subcorticaux* ou *corps opto-striés.*

Coupes frontales.

Nous avons représenté, dans la FIG. **62**, une vue de la section médiane de

l'encéphale dans laquelle se trouvent indiqués, par des lignes pointillées, les endroits précis où nous avons pratiqué les sections frontales que nous avons reproduites dans les FIG. **63** à **69**.

FIG. **62**.
Section médiane de l'encéphale. Gr. nat. 2/3.
Les lignes ponctuées indiquent les plans des sections des FIG. **63** à **69**.

La coupe *I* passe par la partie moyenne du lobe frontal, au-devant de l'extrémité antérieure du ventricule latéral et du genou du corps calleux, FIG. **63** ; elle montre qu'à ce niveau chaque hémisphère cérébral est constitué uniquement par une masse blanche centrale, recouverte par la couche repliée de substance grise.

La coupe *II* tombe en plein dans le ventricule latéral et passe par la tête du noyau caudé, FIG. **64**. Elle présente, sur la ligne médiane, la fissure inter-hémisphérique, le corps calleux, *c. call*, ; et la cloison transparente, *cl. tr.*; de chaque côté, on voit une partie du ventricule latéral. La paroi supérieure de ce ventricule est formée par le corps calleux, tandis que sur la paroi inférieure existe la partie renflée ou la tête du noyau caudé, *nc*. Celle-ci se présente sous la forme d'une masse grise arrondie divisée en deux par une traînée irrégulière de substance blanche : la partie grise interne appartient seule au noyau caudé ou noyau intra-ventriculaire ; la partie grise externe constitue l'extrémité anté-

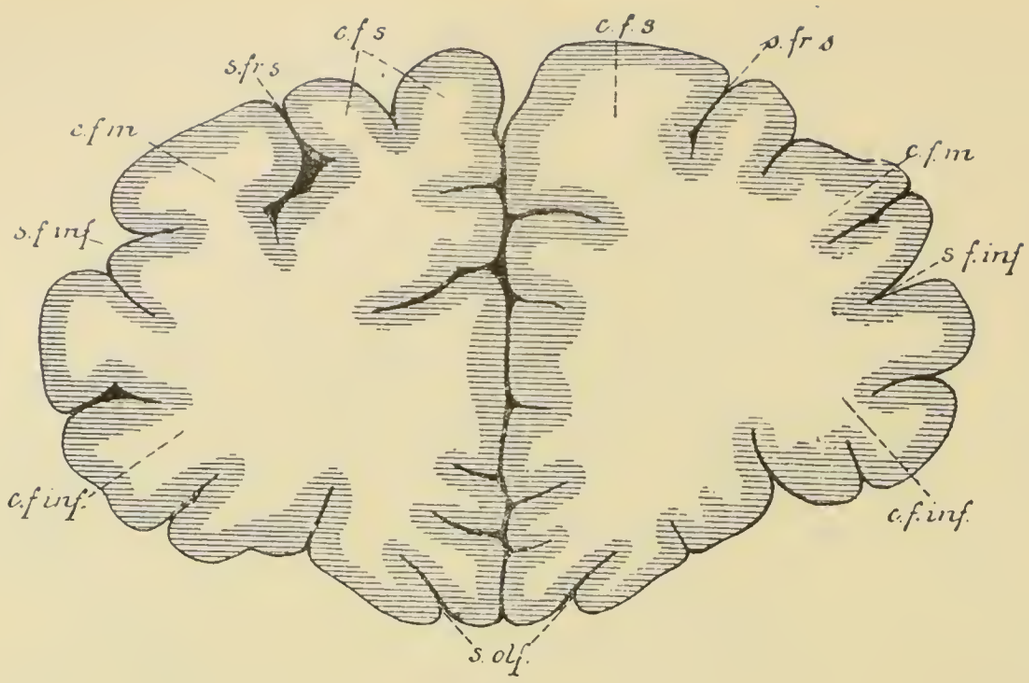

FIG. **63**.
Coupe I (FIG. **62**). Gr. nat. 3/4.

c. f. s. : Circonvolution frontale supérieure.
s. fr. s. : Sillon frontal supérieur.
c. f. m. : Circonvolution frontale moyenne.
s. f. inf. : Sillon frontal inférieur.
c. f. inf. : Circonvolution frontale inférieure.
s. olf. : Sillon olfactif.

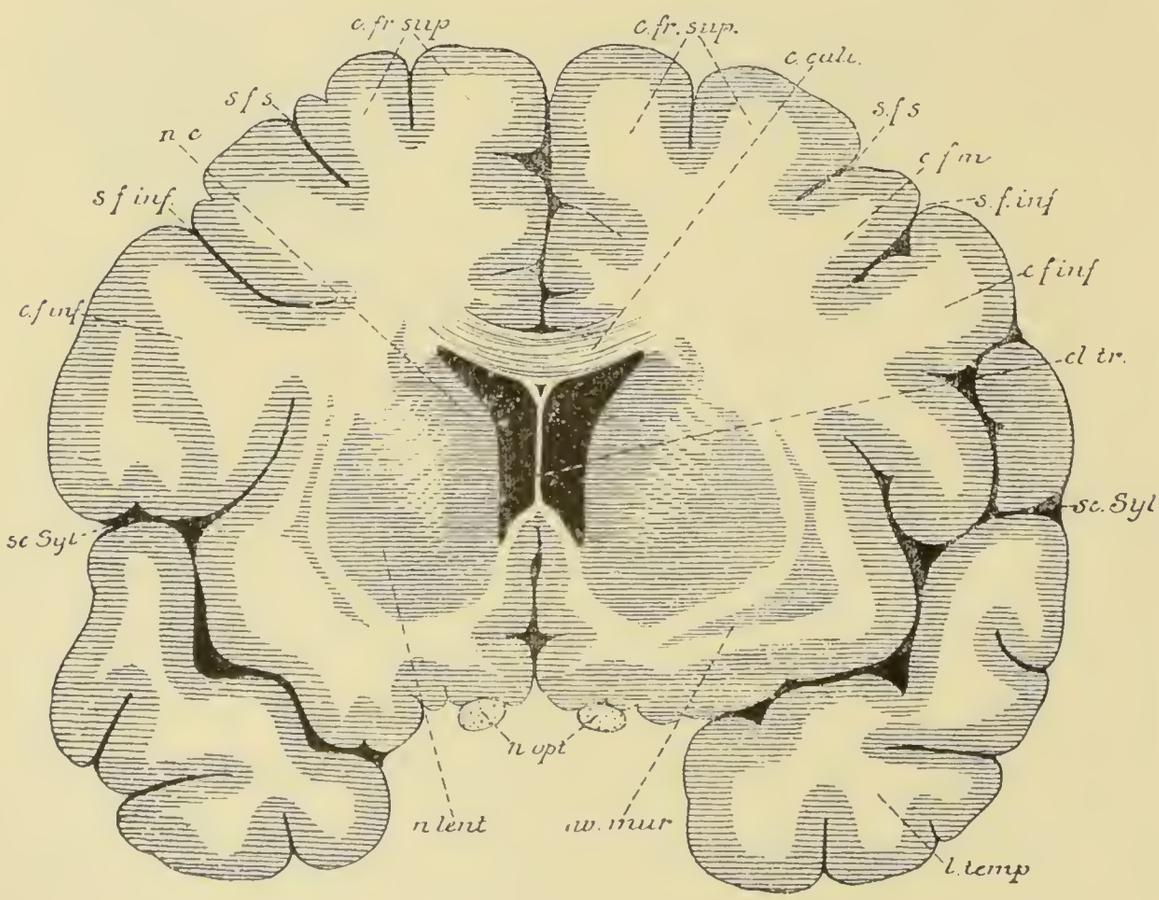

FIG. **64**.
Coupe II (FIG. **62**). Gr. nat. 3/4.

c. fr. sup. : Circonvolution frontale supérieure.
s. f. s. : Sillon frontal supérieur.
c. call. : Corps calleux.
c. f. m : Circonvolution frontale moyenne.
s. f. inf. : Sillon frontal inférieur.
c. f. inf. : Circonvolution frontale inférieure.
cl. tr. : Cloison transparente.
sc. Syl. : Fissure de SYLVIUS.
l. temp. : Lobe temporal.
av. mur. : Avant-mur.
n. opt. : Nerfs optiques.
n. lent. : Noyau lenticulaire.
nc. : Noyau caudé.

rieure du noyau lenticulaire entièrement enveloppé par de la substance blanche. La substance blanche comprise entre les deux noyaux forme une partie du bras antérieur de la *capsule interne*. La face externe du noyau lenticulaire correspond à l'écorce cérébrale qui occupe le fond de la fissure de Sylvius, ou à l'insula de Reil. Elle en est séparée par une lame de substance blanche divisée en deux par une lamelle grise ; celle-ci forme l'extrémité antérieure de l'avant-mur.

La fig. **65** représente une vue de la coupe *III*, fig. **62**, passant immédiatement au-devant de l'extrémité antérieure des couches optiques. Au

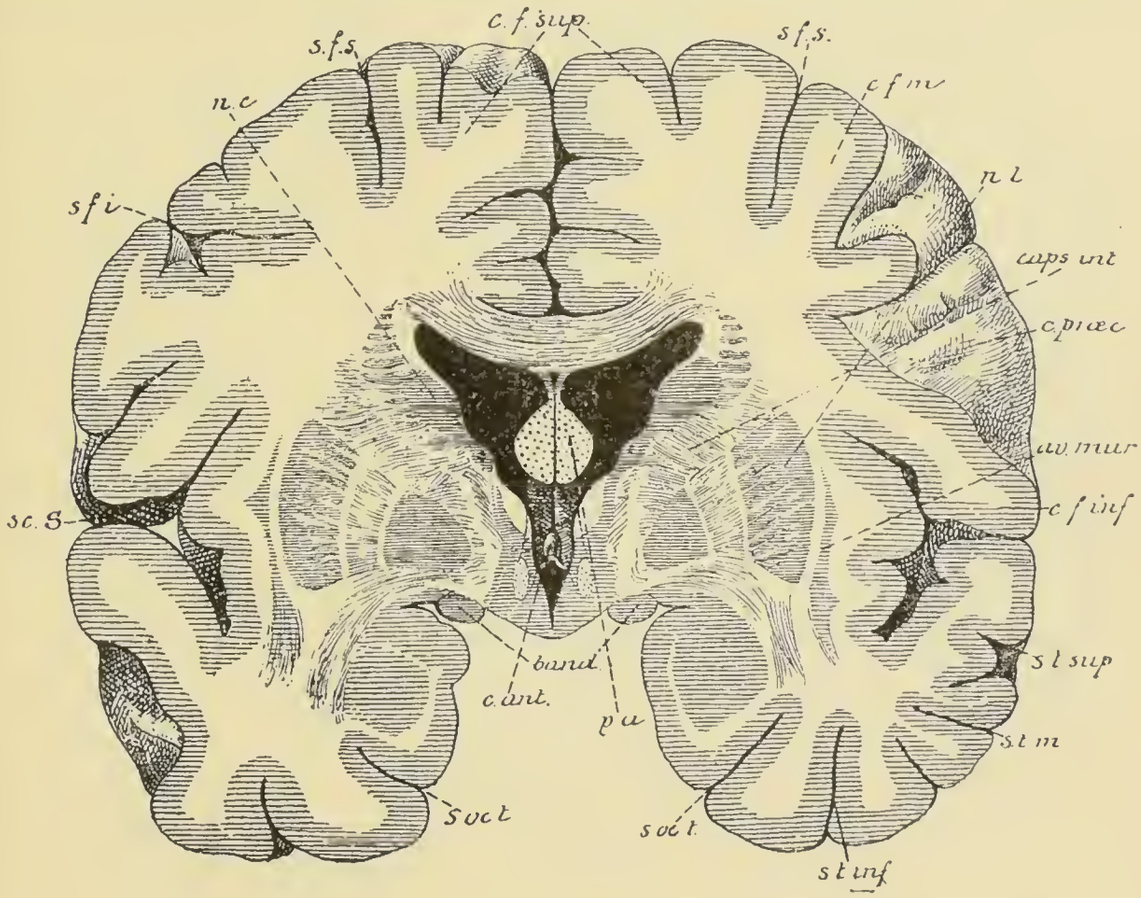

Fig. **65**.
Coupe III (fig. **62**). Gr. nat. 3/4.

fond de la fissure médiane interhémisphérique nous tombons sur la coupe du corps calleux, *c. call.;* qui se perd latéralement dans la substance blanche des hémisphères. La face inférieure du corps calleux donne attache, sur la ligne médiane, à la partie postérieure de la cloison transparente, étendue entre ce corps calleux et les piliers antérieurs de la *voûte à trois piliers* ou *trigone cérébral*, *pa*. On voit sur cette figure comment ces piliers antérieurs passent derrière la commissure blanche antérieure, *c. ant.*, pour s'enfoncer dans les parois latérales du ventricule médian. De chaque côté de la ligne médiane la face inférieure du corps calleux forme la voûte du ventricule latéral. Sur le plancher de ce ventricule, on trouve de dehors en dedans : la coupe du noyau caudé, *nc*, la bandelette semi-circulaire ou *strie terminale* avec la coupe de la veine du corps strié ou *veine terminale*, puis une mince bande grise qui appar-

tient déjà à la partie antérieure de la couche optique. En dehors et en dessous du noyau caudé existe une bande blanche : le bras antérieur de la capsule interne compris entre le noyau caudé et une masse grise volumineuse : le *noyau lenticulaire*. Ce noyau a une forme triangulaire à base externe et à sommet interne. Il est subdivisé par deux lamelles blanches, parallèles à la base, en trois parties grises appelées *segments* et dénommées de la base au sommet : segment externe, segment moyen, segment interne.

La base de ce noyau correspond au fond de la fissure de Sylvius. Elle est séparée de la substance corticale qui recouvre la région de l'insula de Reil

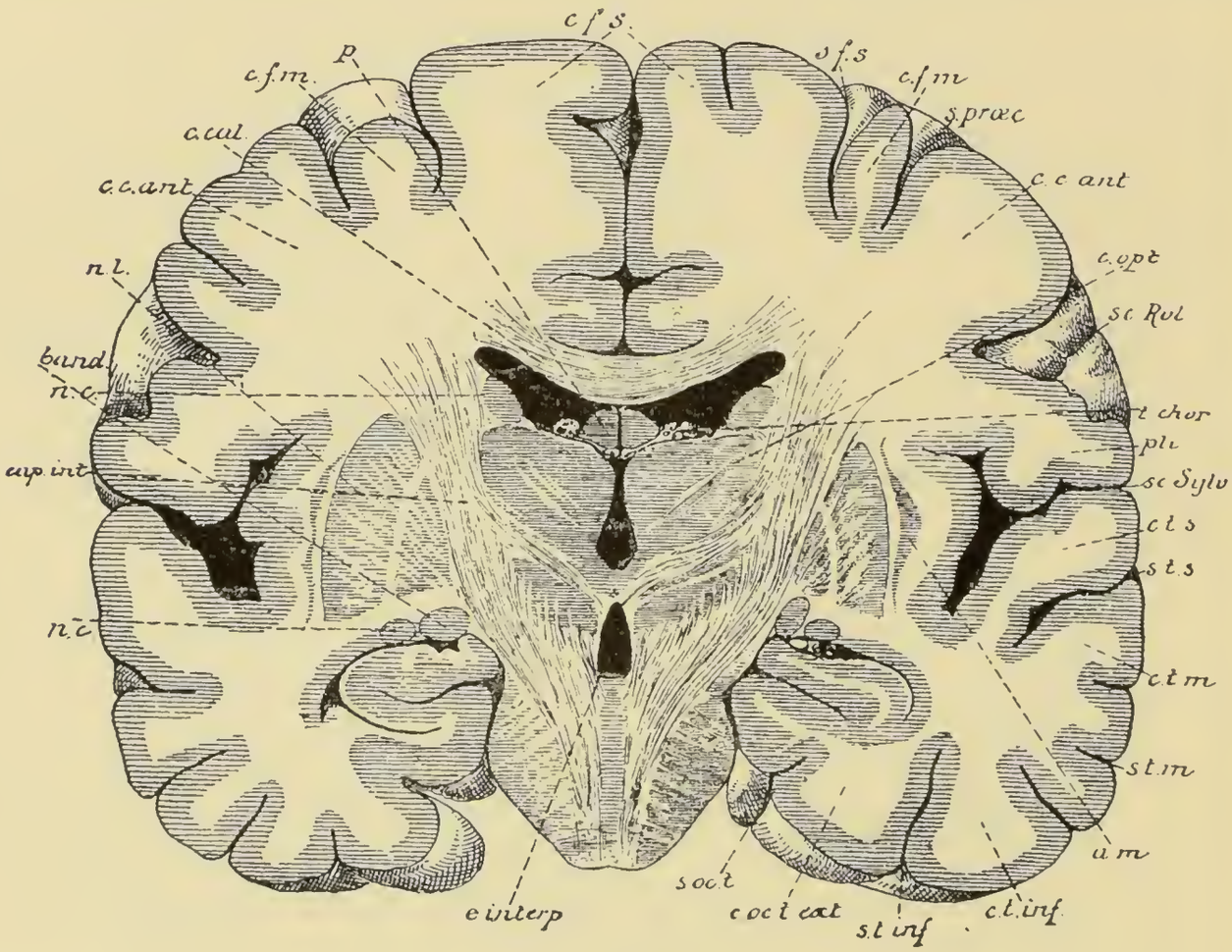

Fig. 66.
Coupe IV (fig. 62). Gr. nat. 3/4.

par une bande de substance blanche assez épaisse, subdivisée en deux par une lamelle grise. Celle-ci appartient à l'avant-mur, *av. mur*. La mince lamelle blanche qui sépare l'avant-mur du noyau lenticulaire s'appelle *capsule externe ;* celle qui sépare l'avant-mur de l'écorce grise des circonvolutions de l'insula porte le nom de *capsule extrême*.

A la base du cerveau, on trouve la section des bandelettes optiques, *band*.

Pratiquons maintenant une coupe passant par le milieu de la couche optique, fig. 66. Nous retrouvons sur la ligne médiane : la fissure médiane interhémisphérique et la coupe du corps calleux, *c. cal. ;* la cloison transparente a disparu, de sorte que, à la face inférieure du corps calleux, nous tom-

bons directement sur la voûte à trois piliers, *p*, recouvrant la toile choroïdienne, *t. chor.* En dessous de cette toile se trouve le troisième ventricule qui appartient au cerveau intermédiaire. De chaque côté de la ligne médiane nous retrouvons, en dessous du corps calleux, le ventricule latéral ; il est séparé du troisième ventricule par le plexus choroïde latéral et par le bord latéral de la voûte à trois piliers. Ces deux organes reposent directement sur la face supérieure de la couche optique. La couche optique, *c. opt.*, forme une masse grise ovalaire de

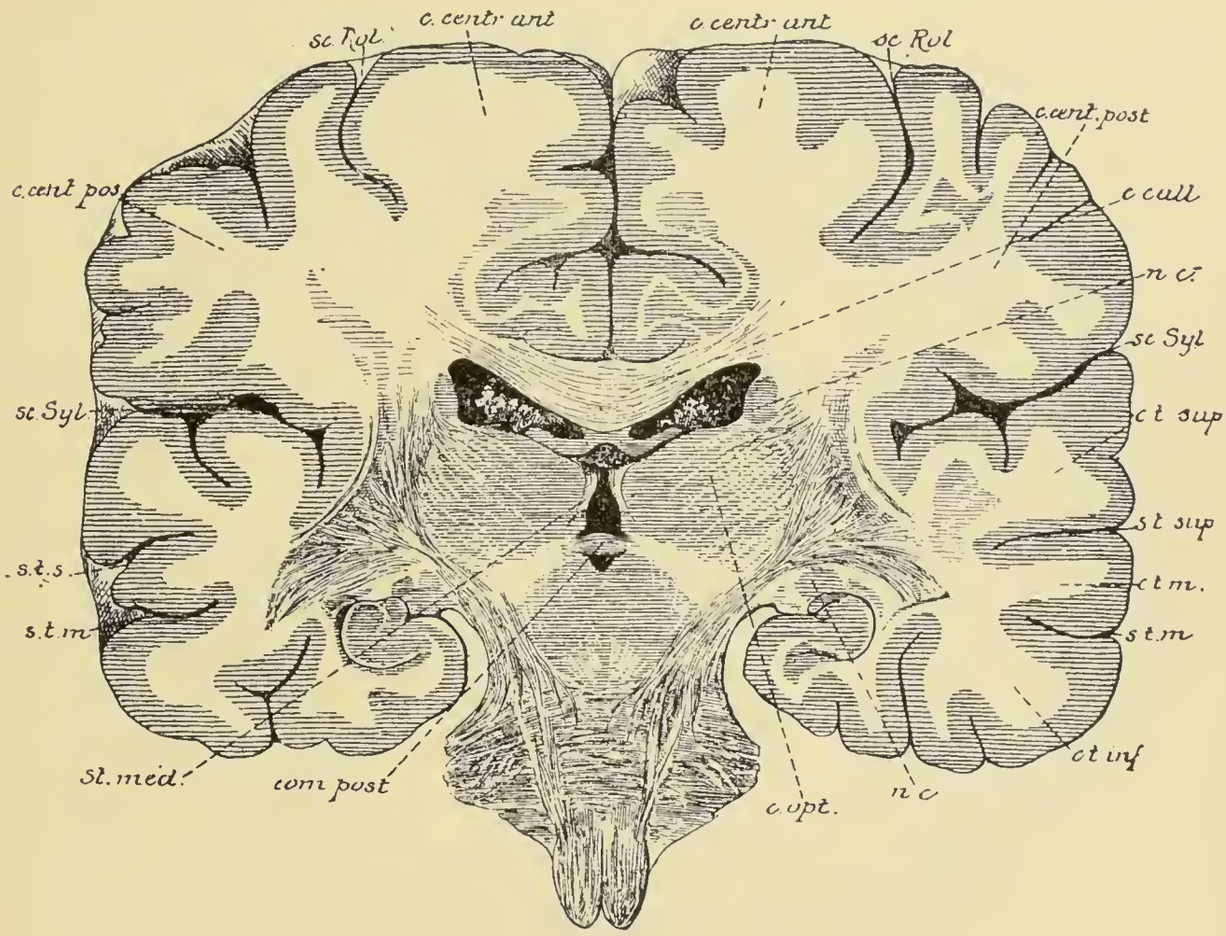

Fig. **67**.
Coupe V (fig. **62**). Gr. nat. 3/4.

c. centr. ant. : Circonvolution centrale antérieure.
sc. Rol. : Sillon de Rolando.
c. centr. post. : Circonvolution centrale postérieure.
sc. Syl. : Fissure de Sylvius.
s. t. s. : Sillon temporal supérieur.
s. t. m. : Sillon temporal moyen.
st. méd. : Strie médullaire.
com. post. : Commissure postérieure.
c. opt. : Couche optique.
n. c. : Noyau caudé.
c. t. inf. : Circonvolution temporale inférieure.
c. t. m. : Circonvolution temporale moyenne.
c. t. sup. : Circonvolution temporale supérieure.
c. cal. : Corps calleux.

chaque côté du ventricule médian ; le noyau caudé, *n. c.*, considérablement rétréci est situé au-dessus et en dehors de la couche optique, séparé de celle-ci par une dépression dans laquelle on trouve la veine du corps strié et la bandelette semi-circulaire. En dehors de la couche optique et du noyau caudé existe une lame blanche assez épaisse : c'est le bras postérieur de la capsule interne, *c. int.*; puis vient le noyau lenticulaire, *n. l.*, réduit aux deux segments externes. En dehors de ce noyau existent encore la capsule externe, l'avant-mur, *a. m.*, et la capsule extrême recouverte par la substance grise corticale de l'insula de Reil.

En dessous du noyau lenticulaire, la coupe a passé par l'extrémité antérieure du lobe temporal. On y voit la section du prolongement temporal du ventricule latéral. A la paroi supérieure de ce prolongement existe la coupe de la queue du noyau caudé, *nc*. Le plancher présente une masse arrondie et régulière ; c'est l'extrémité antérieure de la *corne d'Ammon* ou *hippocampe*. Un peu en dedans de la coupe de la queue du noyau caudé, tout contre le pédoncule cérébral, on voit la section de la bandelette optique, *band*.

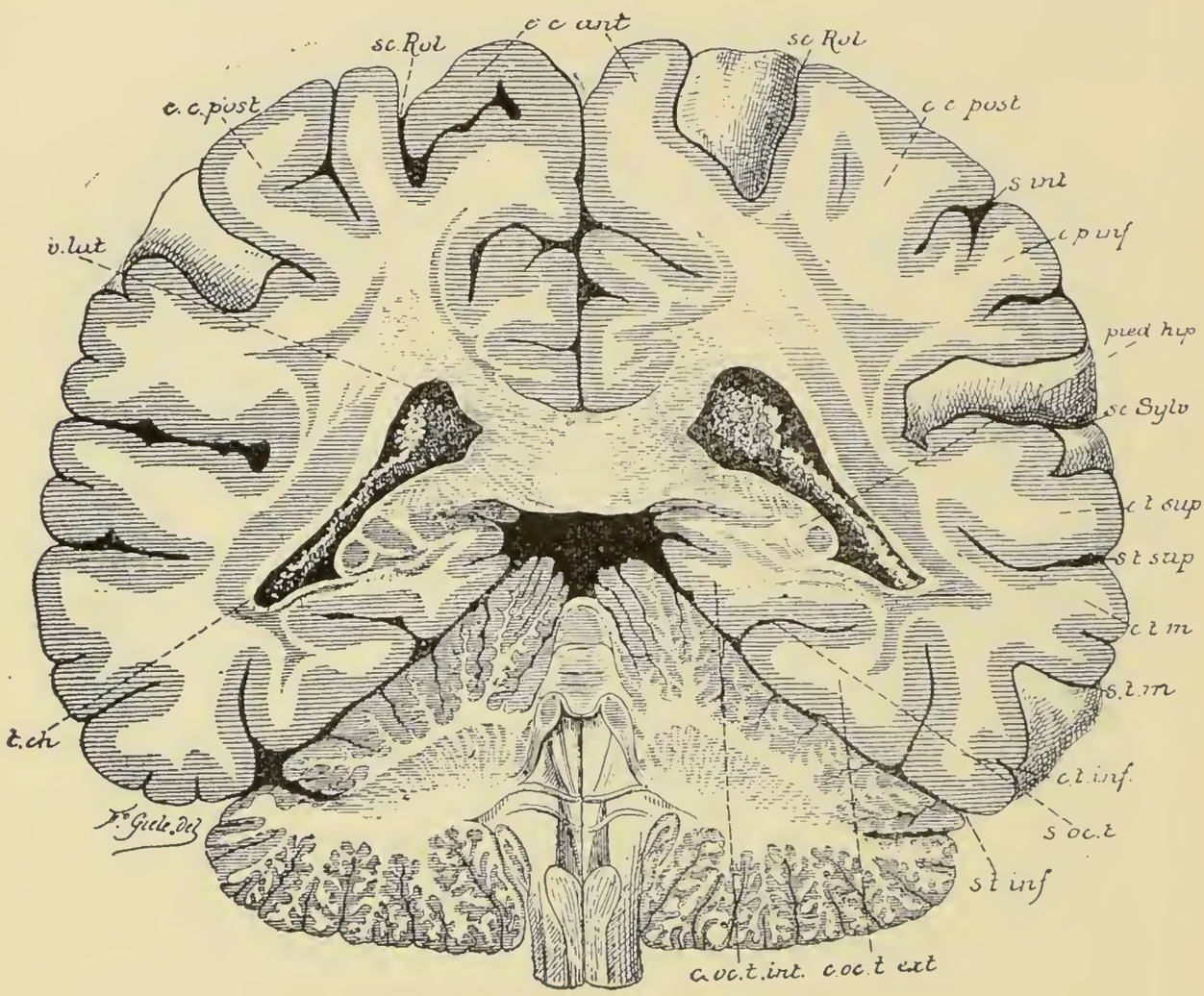

Fig. **68**.

Coupe VI (fig. **62**). Gr. nat. 3/4.

c. c. ant. : Circonvolution centrale antérieure.
sc. Rol. : Sillon de Rolando.
c. c. post. : Circonvolution centrale postérieure.
v. lat. : Ventricule latéral.
t. ch. : Plexus choroïde.
c. oc. t. int. : Circonvolution linguale.
c. oc. t. ext. : Circonvolution fusiforme.
s. t. inf. : Sillon temporal inférieur.
s. oc. t. : Fissure collatérale.
s. t. m. : Sillon temporal moyen.
c. t. inf. : Circonvolution temporale inférieure.
c. t. m. : Circonvolution temporale moyenne.
s. t. sup. : Sillon temporal supérieur.
c. t. sup. : Circonvolution temporale supérieure.
sc, Sylv. : Fissure de Sylvius.
cp. inf. : Circonvolution pariétale inférieure.
s. int. : Sillon interpariétal.

La fig. **67** passe par la commissure postérieure, *com. p.*. Le noyau lenticulaire a presque entièrement disparu. Le noyau caudé a été sectionné en deux endroits : d'abord sur le plancher du ventricule latéral, au-dessus et en dehors de la couche optique, puis au niveau du toit du prolongement temporal du ventricule latéral, *nc*. La couche optique, beaucoup plus volumineuse que sur

la coupe précédente, constitue, par sa face interne, la paroi du ventricule médian, tandis que par sa face externe elle répond au bras postérieur de la capsule interne. Sa face supérieure est libre ; elle répond à une partie du plancher du ventricule latéral, au plexus choroïde latéral et au bord externe de la voûte à trois piliers. Au point de réunion de la face supérieure avec la face interne, se trouve la coupe de la strie médullaire, *str. med.* La face inférieure de la couche optique repose sur le pédoncule cérébral par l'intermédiaire de la région sous-thalamique.

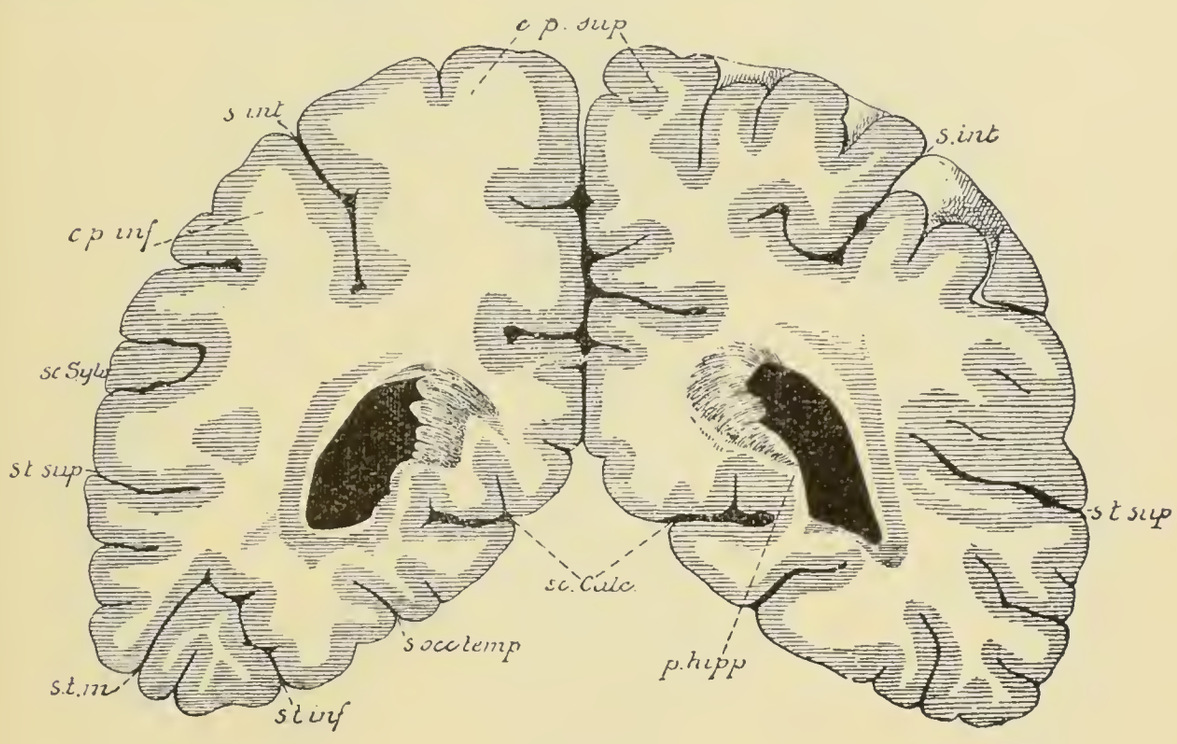

Fig. 69.

Coupe VII (fig. 62), Gr. nat. 3/4.

c. p. sup. : Circonvolution pariétale supérieure.
s. int. : Sillon interpariétal.
c. p. inf. : Circonvolution pariétale inférieure.
sc. Sylv. : Fissure de Sylvius.
s. t. sup. : Sillon temporal supérieur.
s. t. m. : Sillon temporal moyen.
s. t. inf. : Sillon temporal inférieur.
s. occ. temp. : Fissure collatérale.
sc. calc. : Fissure calcarine.
p. hipp. : Pied d'hippocampe.

Les coupes qui passent par la partie supérieure du corps calleux, fig. **68**, et par la partie moyenne du lobe occipital, fig. **69**, n'intéressent plus que le prolongement occipital des ventricules latéraux dans lequel s'engage un repli des plexus choroïdes latéraux.

Coupes horizontales.

Quand on pratique une coupe horizontale à travers les deux hémisphères à quelque distance au-dessus du corps calleux, on voit que chaque hémisphère est formé à ce niveau d'une masse blanche centrale, le *centre semi-ovale*, enveloppée par l'écorce grise. Si la coupe passe tout juste au-dessus du corps calleux, fig. **70**, les noyaux blancs des deux hémisphères se trouvent reliés par la substance blanche du corps calleux ; la coupe est constituée alors d'un immense

noyau central de substance blanche, appelé *centre ovale de Vieussens*, entouré encore par l'écorce grise. La face supérieure du corps calleux présente, de chaque côté de la ligne médiane, une mince lamelle grise, le *voile gris* ou *indusium gris*. Ce voile gris présente un bord externe, la *strie longitudinale latérale*, par lequel il se continue avec l'écorce grise de la circonvolution voisine ou

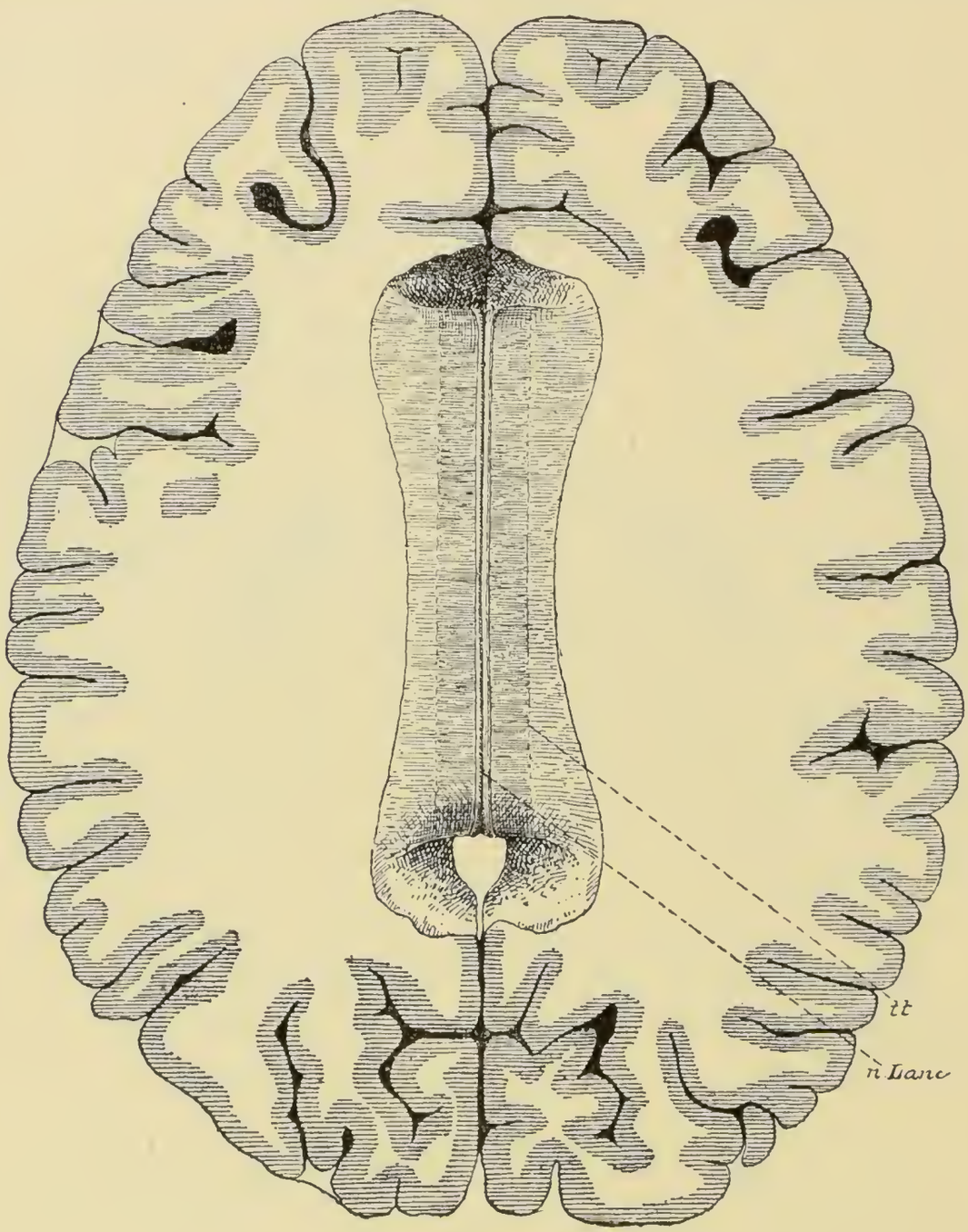

Fig. 70.

Coupe horizontale du cerveau terminal au niveau de la face supérieure du corps calleux. Gr. nat. 2/3.

n. Lanc. : Nerfs de Lancisi ou stries longitudinales médianes.
tt. : Tœnia tecta ou stries longitudinales latérales.

circonvolution du corps calleux et un bord interne, légèrement épaissi et blanc, connu sous le nom de *nerf de Lancisi* ou *strie longitudinale médiane*. Ce voile gris contourne, en arrière, le bourrelet du corps calleux pour se continuer avec la *fasciola cinerea* et, par là, avec le faisceau denté ; il contourne, en avant, le genou

du corps calleux pour se continuer avec le pédoncule du corps calleux ou circonvolution sous-calleuse. Nous avons vu que ce voile gris est une circonvolution avortée et que la strie médiane de ce voile représente le bord d'arrêt de l'écorce grise de chaque hémisphère cérébral.

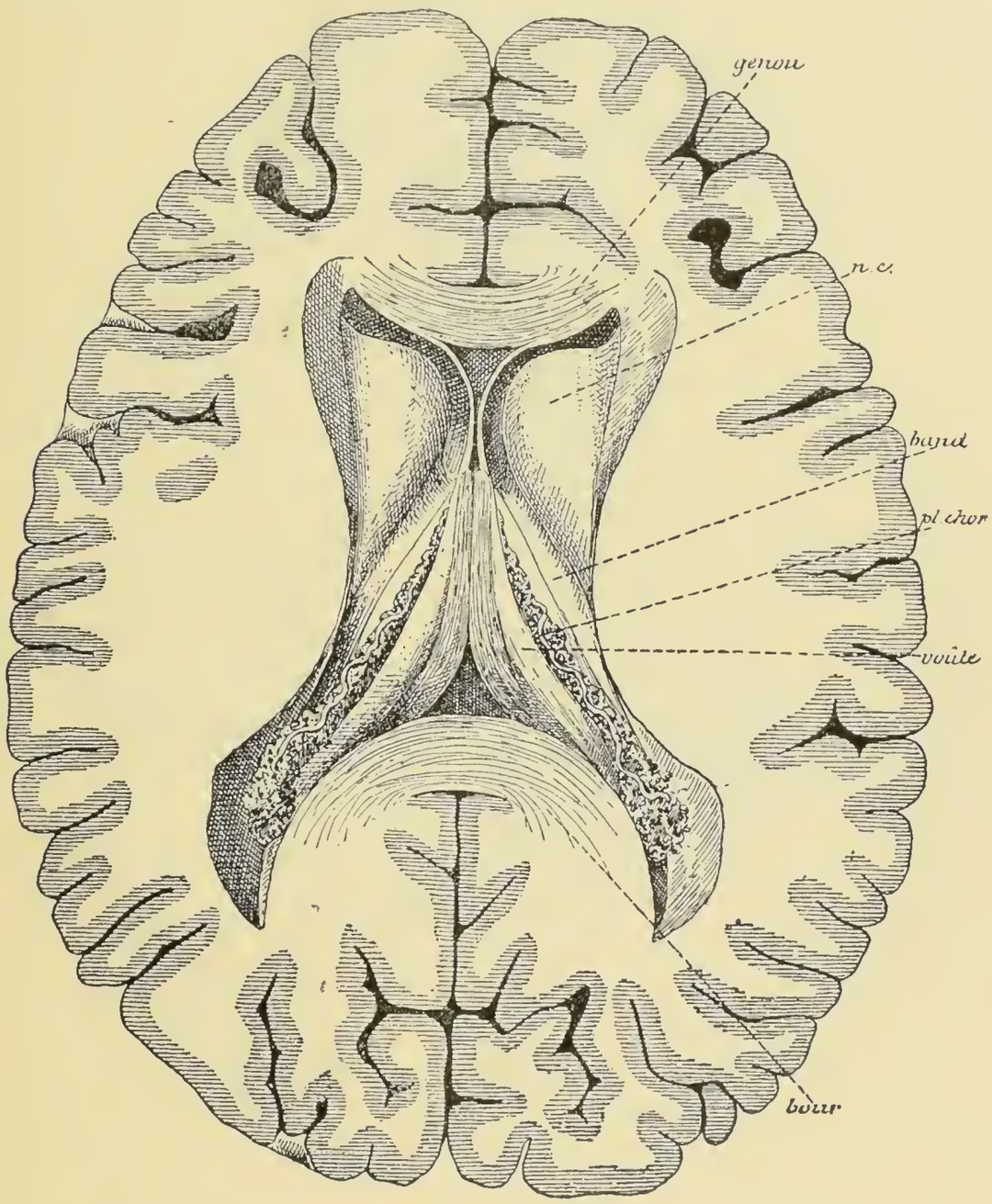

FIG. 71.

Le cerveau terminal sectionné comme dans la figure précédente, mais après enlèvement du corps calleux. Gr. nat. 2/3.

n. c. : Noyau caudé.
band : Strie terminale.
pl. chor. : Plexus choroïde.
bour. : Bourrelet du corps calleux.

Si on enlève le corps calleux dans toute son étendue, on pénètre, de chaque côté, dans le ventricule latéral, FIG. 71. Sur la ligne médiane, on trouve, d'avant en arrière, la section du genou du corps calleux, la cloison transparente et la face supérieure de la voûte à trois piliers. Les piliers postérieurs de cette voûte s'écartent angulairement l'un de l'autre et disparaissent dans le prolon-

gement temporal. Le long des bords latéraux de ces piliers courent les plexus choroïdes latéraux. De chaque côté de la ligne médiane, on voit le plancher du ventricule latéral. Il est formé, en dedans, par une partie de la face supé-

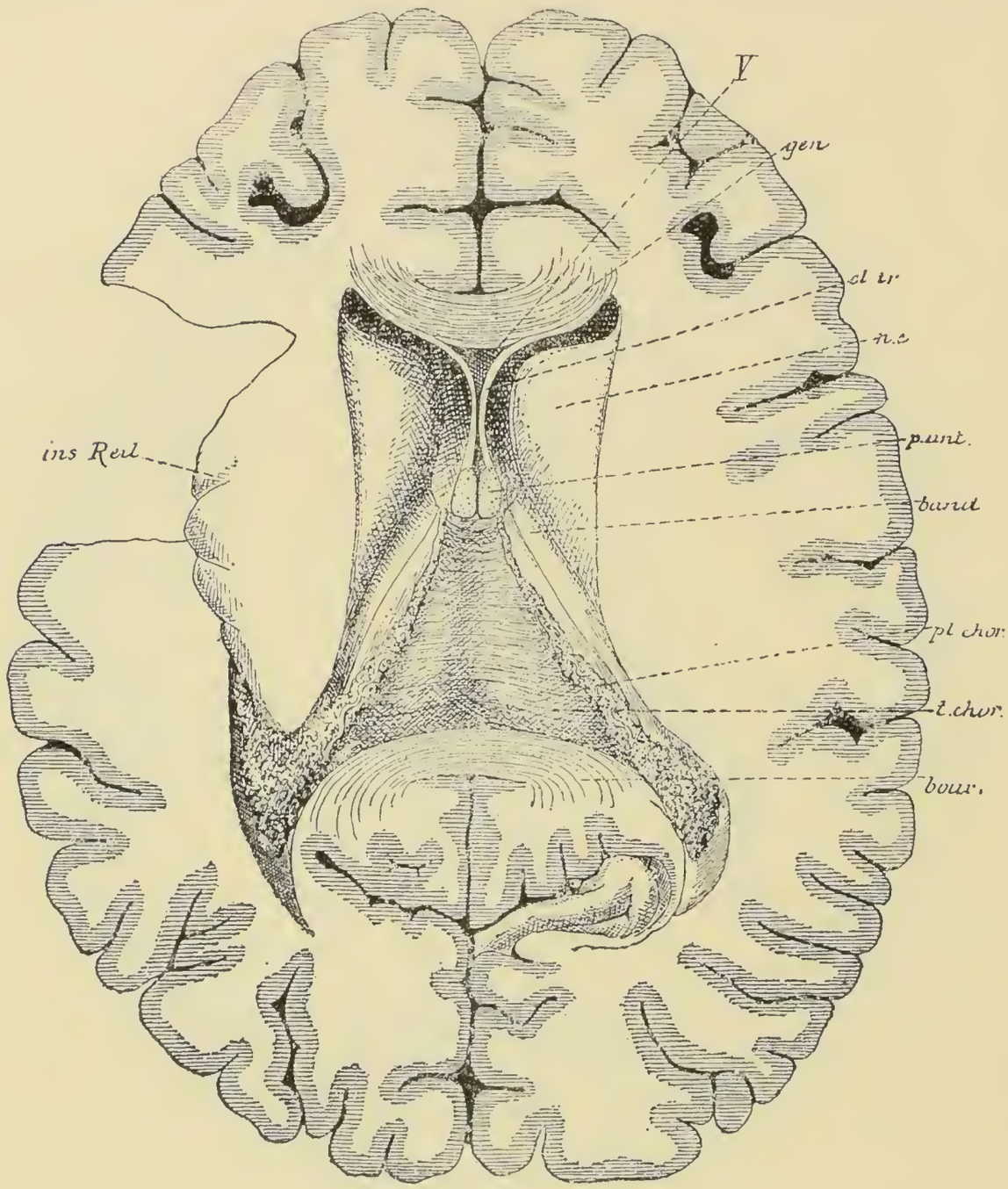

Fig. 72.

Même figure que la précédente après l'enlèvement de la voûte à trois piliers. Gr. nat. 2/3.

V, : Cavité de la cloison transparente.
gen. : Genou du corps calleux.
cl. tr. : Cloison transparente.
n. c. : Noyau caudé.
p. ant. : Piliers antérieurs du trigone.
band. : Strie terminale.
pl. chor. : Plexus choroïde.
t. chor. : Toile choroïdienne.
bour. : Bourrelet du corps calleux.

rieure de la couche optique et, en dehors, par le noyau caudé séparé de la couche optique par la bandelette semi-circulaire. L'extrémité antérieure renflée ou tête du noyau caudé dépasse considérablement la couche optique. Les têtes des deux noyaux sont séparées l'une de l'autre par la cloison transparente.

Enlevons maintenant le trigone cérébral ou la voûte à trois piliers, en sectionnant les piliers antérieurs tout près de la cloison transparente, nous parvenons sur la face supérieure de la *toile choroïdienne du troisième ventricule*, FIG. **72.** Celle-ci constitue une membrane triangulaire, dont la base répond à la

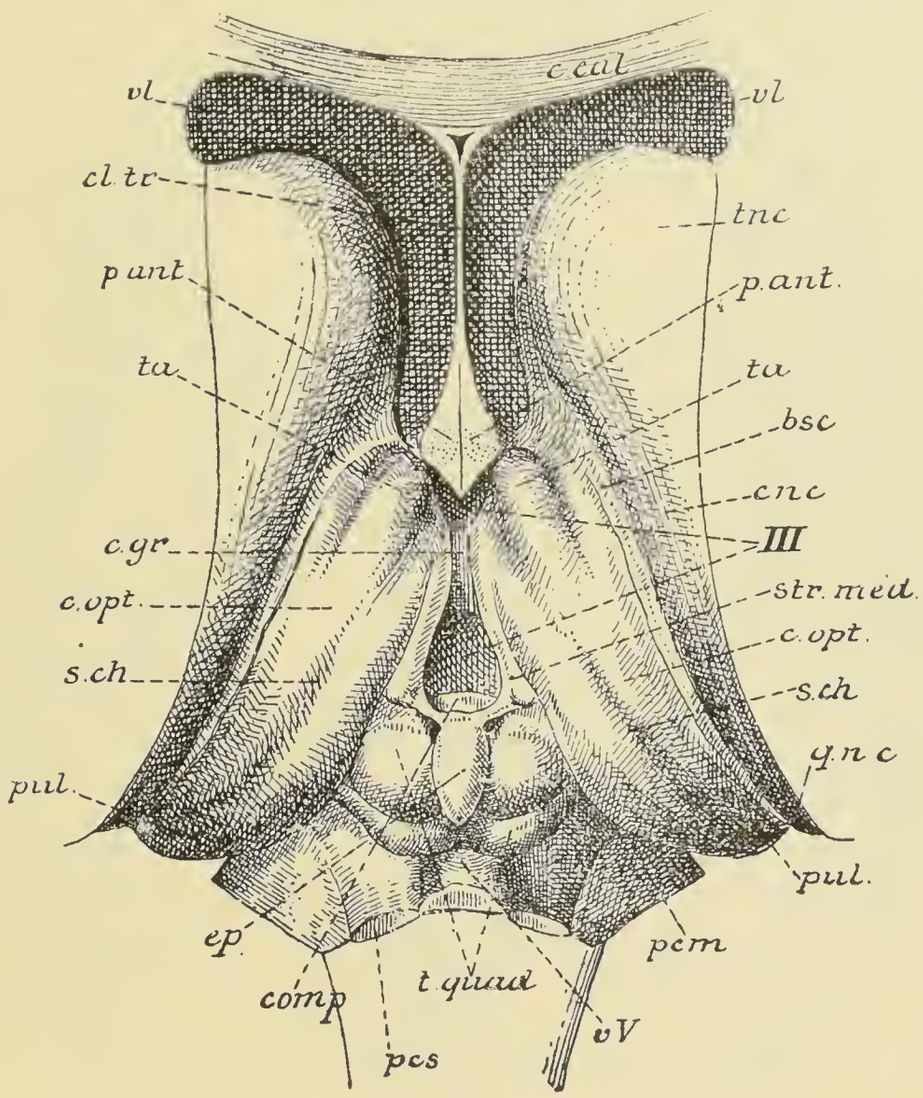

FIG. **73.**

Le tronc cérébral vu par le haut, après enlèvement du corps calleux, de la voûte à trois piliers et de la toile choroïdienne. Gr. nat.

c. cal : Coupe du genou du corps calleux.
cl. tr : Cloison transparente.
vl : Ventricule latéral.
tnc : Tête du noyau caudé.
p. ant : Section des piliers antérieurs de la voûte.
ta : Tubercule antérieur de la couche optique.
bsc : Bandelette semi-circulaire.
cnc : Corps du noyau caudé.
III : Troisième ventricule.
str. méd : Strie médullaire de la couche optique.
c. opt. : Couche optique.
s. ch : Sillon choroïdien.
qnc : Queue du noyau caudé.
pul : Pulvinar.
pcm : Pédoncules cérébelleux moyens.
vv : Valvule de VIEUSSENS.
t. quad : Tubercules quadrijumeaux.
pcs : Pédoncules cérébelleux supérieurs.
comp. p. : Commissure postérieure.
c. gr : Commissure grise.

partie moyenne de la fente de BICHAT, dont le sommet touche les piliers antérieurs de la voûte et dont les bords latéraux, longés par les plexus choroïdes, reposent dans le sillon choroïdien de la couche optique. Arrivés près de la base de cette toile, les plexus choroïdes latéraux envoient un prolongement dans la

cavité ventriculaire du lobe occipital, puis se continuent avec les plexus choroïdes du prolongement temporal.

Il suffit d'enlever sur cette coupe la toile choroïdienne pour pénétrer dans le troisième ventricule, FIG. **73**. Celui-ci est limité, en avant, par les piliers

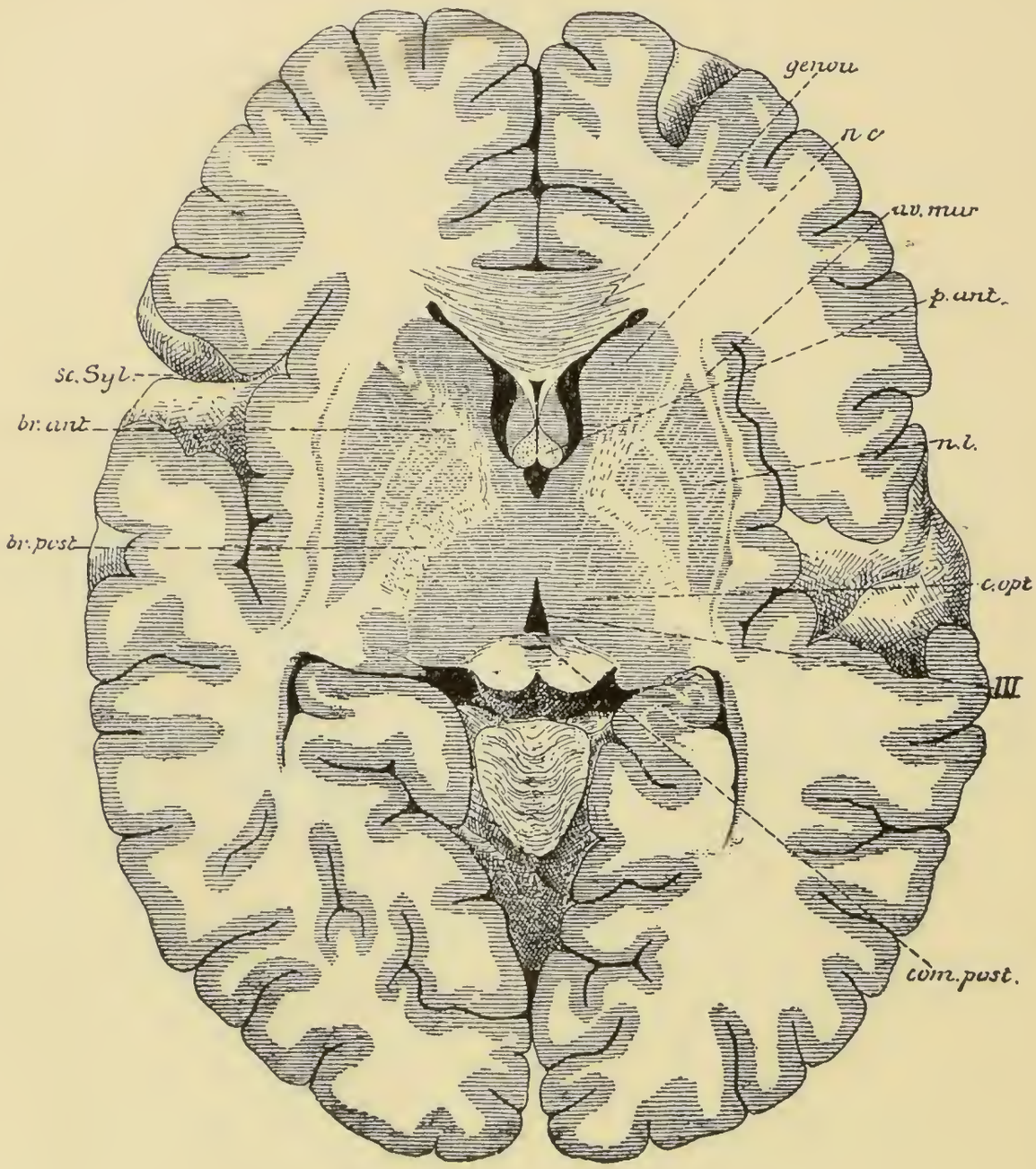

FIG. **74**.

Section horizontale du cerveau terminal montrant les rapports des ganglions de la base. Gr. nt. 2/3.

n. c. : Noyau caudé.
av. mur : Avant-mur.
p. ant. : Piliers antérieurs du trigone.
n. l. : Noyau lenticulaire.
c. opt. : Couche optique.
III : Troisième ventricule.
com. post. : Commissure postérieure.
br. post. : Partie occipitale de la capsule interne.
br. ant. : Partie frontale de la capsule interne.
sc. Sylv. : Fissure de SYLVIUS.

antérieurs de la voûte, latéralement par les faces internes des couches optiques, et, en arrière, par la base de l'épiphyse et la commissure postérieure. Il est traversé par la commissure grise ou commissure molle. De chaque côté de ce ventricule médian apparaît la face supérieure libre de la couche optique avec

le sillon choroïdien et le tubercule antérieur, la bandelette semi-circulaire et la face supérieure du noyau caudé.

Pour étudier les rapports des ganglions extra-ventriculaires, nous devons encore pratiquer dans le cerveau une section horizontale, à environ un centimètre en dessous de la face libre du noyau caudé. La FIG. 74 représente le dessin d'une pareille coupe.

On y trouve, sur la ligne médiane et d'avant en arrière, la section du genou du corps calleux, une partie de la cloison transparente, la section des piliers antérieurs de la voûte, le troisième ventricule traversé par la commissure grise et la commissure postérieure. De chaque côté de la ligne médiane, on voit une partie du ventricule latéral, puis la section des ganglions gris de la base.

La couche optique forme la paroi latérale du ventricule médian. Le noyau caudé est sectionné au niveau de sa partie renflée ou tête et au niveau de la queue. Le noyau lenticulaire apparaît comme une masse grise triangulaire entièrement enveloppée par la substance blanche. Il est divisé en trois segments par deux lamelles blanches parallèles à la base. Celle-ci répond au fond de la fissure de SYLVIUS. Elle est séparée de l'écorce grise par la capsule externe, l'avant-mur et la capsule extrême. Le sommet du noyau lenticulaire s'engage dans l'angle rentrant formé par la tête du noyau caudé et par la couche optique. Le noyau lenticulaire est séparé de la couche optique et du noyau caudé par une bande de substance blanche qui constitue la *capsule interne*.

Cette capsule est formée de deux bras : un bras antérieur situé entre le noyau lenticulaire et la tête du noyau caudé ou *partie frontale de la capsule interne*, et un bras postérieur séparant le noyau lenticulaire de la couche optique ou *partie occipitale de la capsule interne*. Le point de réunion de ces deux bras s'appelle le *genou de la capsule interne*.

La substance blanche et l'écorce grise.

La couche grise périphérique ou *substance corticale* est une couche continue, assez épaisse, recouvrant toute la face externe des deux hémisphères. On la trouve aussi bien au fond et sur les parois des sillons qu'à la surface des circonvolutions ; il est plus que probable que les sillons et les circonvolutions n'ont d'autre but que d'augmenter considérablement l'étendue de cette écorce grise. Il nous paraît important de faire ressortir que cette écorce grise est beaucoup plus étendue que cela ne le paraît au premier abord. La partie de cette écorce cachée dans les sillons, étalée en surface, l'emporterait et de beaucoup sur la partie de l'écorce recouvrant la surface libre des circonvolutions.

La substance blanche du cerveau terminal se rencontre principalement au-dessus des ganglions de la base ; sur des coupes horizontales, elle constitue ce que l'on appelle communément le centre semi-ovalaire de VICQ D'AZYR et le centre ovale de VIEUSSENS. Au niveau des ganglions, elle forme des bandes

blanches qui séparent ces ganglions les uns des autres et qu'on appelle : *capsule interne*, *capsule externe* ou *capsule extrême*.

La *capsule interne* est la plus importante des trois. Nous verrons en effet

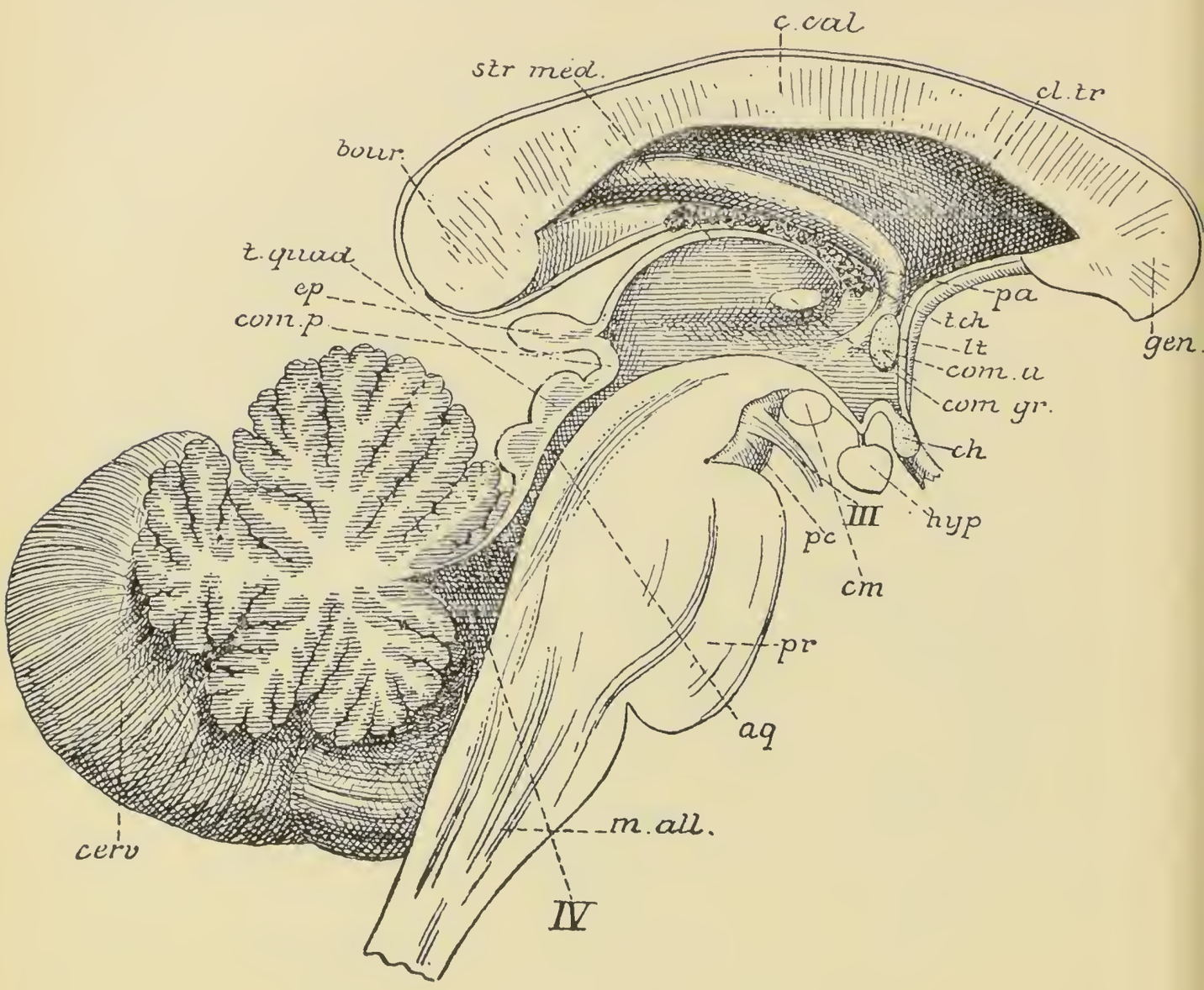

Fig. 75.

Coupe médiane du tronc cérébral. Gr. nat.

m. all. : Moelle allongée.
pr. : Protubérance annulaire
cerv. : Cervelet.
IV. : Quatrième ventricule.
aq. : Aqueduc de Sylvius.
t. quad. : Tubercules quadrijumeaux.
p c. : Pédoncule cérébral.
III. : Nerf occulo-moteur commun.
com p. : Commissure postérieure.
ep. : Epiphyse ou corps pinéal.
cm. : Corps mamillaires.
hyp. : Hypophyse.
ch. : Chiasma des nerfs optiques.
com. gr. : Commissure grise.
com. a. : Commissure antérieure.
lt : Lame terminale.
t. ch. : Toile choroïdienne.
pa. : Piliers antérieurs de la voûte.
gen. : Genou du corps calleux.
cl. tr. : Cloison transparente.
c. cal. : Corps calleux.
str méd. : Strie médullaire de la couche optique.
bour. : Bourrelet du corps calleux.

plus tard que c'est par là que passent les fibres motrices qui se rendent de l'écorce cérébrale vers les masses grises situées plus bas, masses grises qui constituent les noyaux d'origine des nerfs moteurs périphériques ; par là aussi passent les fibres sensitives qui viennent des différentes régions de l'axe céré-

bro-spinal dans lesquelles se terminent les fibres sensitives périphériques, pour se rendre au cerveau terminal, après interruption dans la couche optique. La capsule interne est comprise entre le noyau lenticulaire qui est situé en dehors, le noyau caudé et la couche optique qui sont placés en dedans. Elle apparaît le mieux dans toute son étendue sur des coupes horizontales, FIG. 74.

Elle est formée, avons-nous vu, d'un bras antérieur ou *partie frontale* compris entre la tête du noyau caudé et le noyau lenticulaire, et d'un bras postérieur ou *partie occipitale* séparant le noyau lenticulaire de la couche optique. Ces deux bras se réunissent en formant un angle ouvert en dehors ; le sommet de cet angle s'appelle le *genou de la capsule interne*.

On donne le nom de *capsule externe* à la masse de substance blanche qui sépare le noyau lenticulaire de l'avant-mur et le nom de *capsule extrême* à la bande blanche comprise entre l'avant-mur et l'écorce grise de l'insula de REIL.

Comme parties importantes, on distingue encore dans le reste de la substance blanche : le *corps calleux*, la *voûte à trois piliers* ou *fornix*, la *cloison transparente* et la *commissure antérieure du cerveau*.

I. *Corps calleux*. On désigne sous le nom de *corps calleux* la lame épaisse de substance blanche qui existe au fond de la grande fissure médiane interhémisphérique, approximativement au niveau des deux quarts moyens du cerveau terminal, et qui relie l'un à l'autre les deux hémisphères cérébraux. Il suffit d'écarter, sur un cerveau frais, les deux hémisphères au niveau de la fissure médiane, pour voir apparaître la face supérieure convexe du corps calleux.

La situation et la forme du corps calleux apparaissent le plus nettement sur une section médiane de l'encéphale, FIG. 75. Le corps calleux se montre alors comme une lame épaisse de substance blanche présentant une légère convexité supérieure. A ses deux extrémités cette lame s'épaissit considérablement et s'infléchit sur elle-même. L'extrémité postérieure fortement renflée s'appelle le *bourrelet du corps calleux ;* elle est située immédiatement au-dessus des éminences antérieures des tubercules quadrijumeaux. Elle forme la lèvre supérieure de la partie médiane de la grande fente cérébrale de BICHAT. L'extrémité antérieure, connue sous le nom de *genou du corps calleux*, se réfléchit en bas et en arrière en s'amincissant rapidement : cette partie amincie ou *bec* se continue avec la lame terminale. La partie moyenne porte le nom de *corps* ou *tronc du corps calleux*.

La face supérieure convexe du corps calleux n'est libre qu'au niveau de la fissure interhémisphérique ; elle est en rapport, en arrière, avec le bord inférieur de la faux du cerveau. La face inférieure concave répond, sur la ligne médiane, à la voûte à trois pilliers et à la cloison transparente ; de chaque côté, elle forme dans toute son étendue la voûte du ventricule latéral, puis se perd dans la substance blanche des hémisphères.

II. *La voûte à trois piliers* ou *trigone cérébral*. On donne ce nom à deux cordons de substance blanche aplatis de haut en bas et situés, l'un à côté de

l'autre, à la face inférieure de la partie médiane du corps calleux, au-dessus de la toile choroïdienne du troisième ventricule. Près du bourrelet du corps calleux, ces deux cordons s'écartent angulairement l'un de l'autre et prennent le nom de *piliers postérieurs du trigone* ; ils se recourbent alors en bas, puis en avant, en contournant l'extrémité postérieure de la couche optique et s'éten-

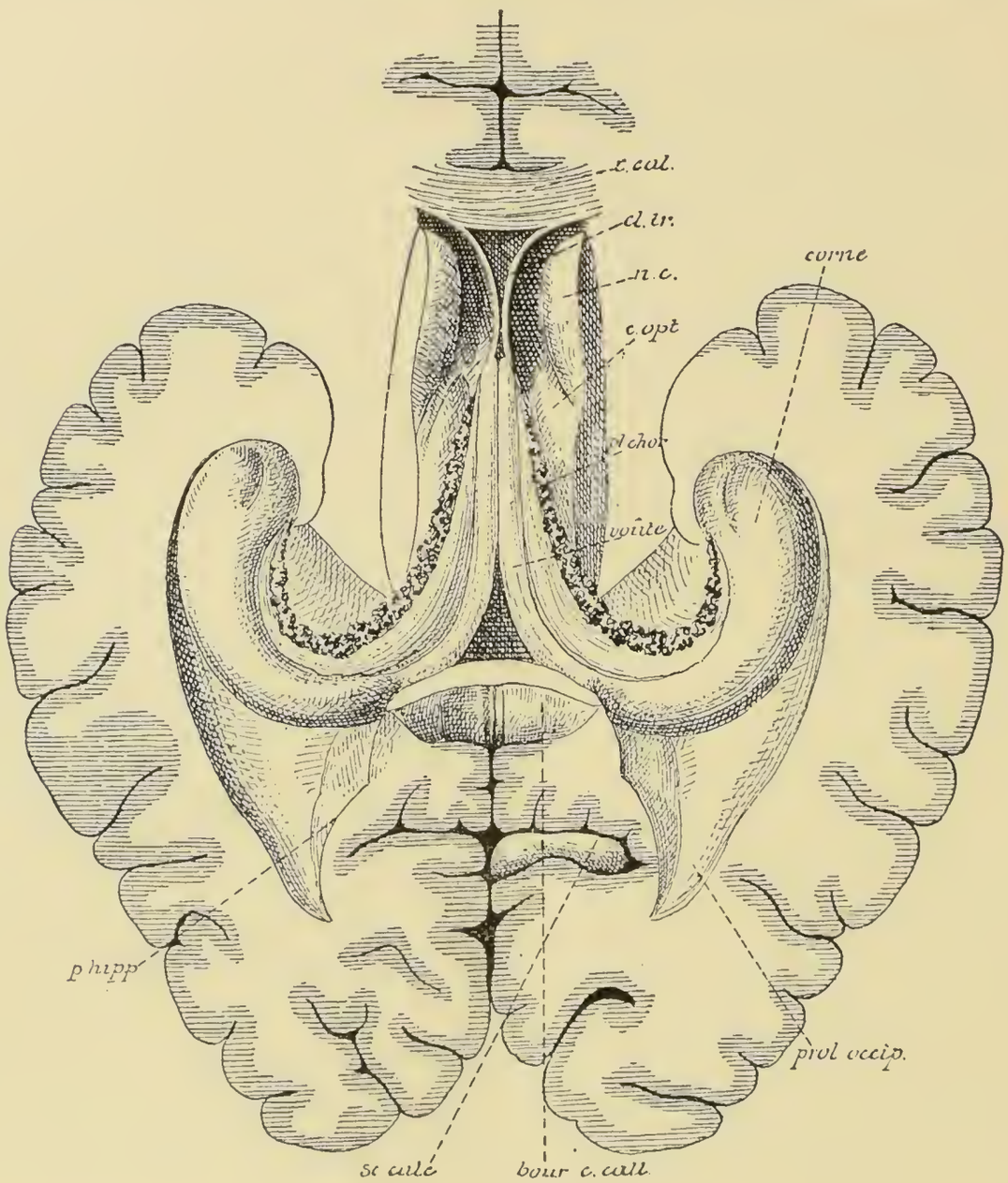

FIG. **76**.
Les piliers postérieurs de la voûte à trois piliers se continuant avec la corne d'AMMON et la fimbria. Gr. nat. 2/3.

c. cal. : Coupe du genoux du corps calleux.
cl. tr. : Section de la cloison transparente.
n. c. : Tête du noyau caudé.
c. opt. : Partie de la face supérieure de la couche optique.
pl. chor. : Plexus choroïde latéral.

dent jusque près de l'extrémité antérieure du prolongement temporal du ventricule latéral. Dans ce ventricule, leur partie externe longe le bord concave de la *corne d'Ammon*, avec laquelle elle se fusionne en grande partie. La partie interne de chaque pilier est libre et est connue sous le nom de *fimbria* ou *corps bordant*, FIG. **76**. L'espace triangulaire, circonscrit par les deux piliers à la

face inférieure du bourrelet du corps calleux, est occupé par des fibres transversales intimement unies au corps calleux. Il porte le nom de *lyre* ou de *psalterium*. La voûte à trois pilliers ne longe pas toute l'étendue de la face inférieure du corps calleux. Arrivés vers le milieu de ce corps, les deux cordons de la voûte s'arrondissent, quittent le corps calleux et descendent en bas en décrivant une courbure à convexité supérieure et antérieure. Ces *piliers antérieurs de la voûte* passent derrière la commissure blanche antérieure qui les sépare de la lame terminale, arrivent à la base du cerveau, se recourbent en arrière, et semblent se terminer dans les corps mamillaires.

Lorsque la voûte à trois piliers est appliquée contre la face inférieure du corps calleux, elle est formée de deux cordons aplatis de haut en bas. Le bord interne de ces cordons est épais et arrondi, le bord externe est mince et s'applique dans le sillon choroïdien de la face supérieure de la couche optique. Au niveau de ce bord externe, l'épithélium épendymaire du ventricule latéral passe sur le plexus choroïde latéral et de là se continue avec l'épithélium épendymaire tapissant la partie externe de la face supérieure de la couche optique. Le ventricule latéral se trouve ainsi nettement séparé du troisième ventricule. Au moment où les piliers antérieurs se séparent du corps calleux pour descendre en bas, ils s'arrondissent et quittent en même temps l'extrémité antérieure de la couche optique ; de là résulte entre chaque couche optique et le pilier antérieur correspondant un orifice circulaire qui fait communiquer le ventricule médian avec le troisième ventricule : c'est le *trou de Monro*.

III. *La cloison transparente*. L'espace triangulaire laissé libre entre le genou du corps calleux et les piliers antérieurs de la voûte à trois piliers est fermé par deux minces lamelles blanches qui constituent le *septum lucidum* ou la *cloison transparente*. L'espace linéaire qui sépare ces deux lamelles l'une de l'autre forme le *cinquième ventricule* ou *cavité de la cloison transparente*. Ce cinquième ventricule est une cavité close de toutes parts. Il ne communique pas avec les autres ventricules, parce que, embryologiquement, il ne représente pas une partie du canal neural primitif.

IV. *Commissure antérieure*. On donne ce nom à un faisceau blanc, assez épais, à direction transversale, situé entre les piliers antérieurs de la voûte à trois piliers et la lame terminale. La position de cette commissure apparaît nettement sur des coupes sagittales médianes.

Les ventricules du cerveau terminal ou ventricules latéraux.

Entre une des masses grises de la base, le noyau caudé, et la substance blanche de chaque hémisphère, il existe un espace libre qui constitue le *ventricule latéral*. Celui-ci communique avec le ventricule médian appartenant au cerveau intermédiaire par un orifice arrondi situé entre la couche optique et le pilier antérieur de la voûte à trois piliers, c'est le trou de Monro, fig. 77.

Pour se faire une bonne idée du ventricule latéral, il ne faut pas oublier que, dans le cours du développement, chaque hémisphère s'est recourbé sur lui-même de manière à décrire dans son ensemble une courbe à concavité antérieure.

Le ventricule latéral, considéré dans son ensemble, n'est donc pas une cavité horizontale s'étendant, dans chaque hémisphère, du pont frontal au pôle occipital. C'est une cavité repliée sur elle-même, présentant un prolongement antérieur qui s'enfonce dans le lobe frontal et qu'on appelle le *prolongement frontal* ou *corne antérieure,* et un prolongement postérieur qui se poursuit jusqu'à l'extrémité antérieure du lobe temporal et qu'on appelle le *prolongement temporal* ou *corne inférieure* du ventricule latéral, FIG. **78**.

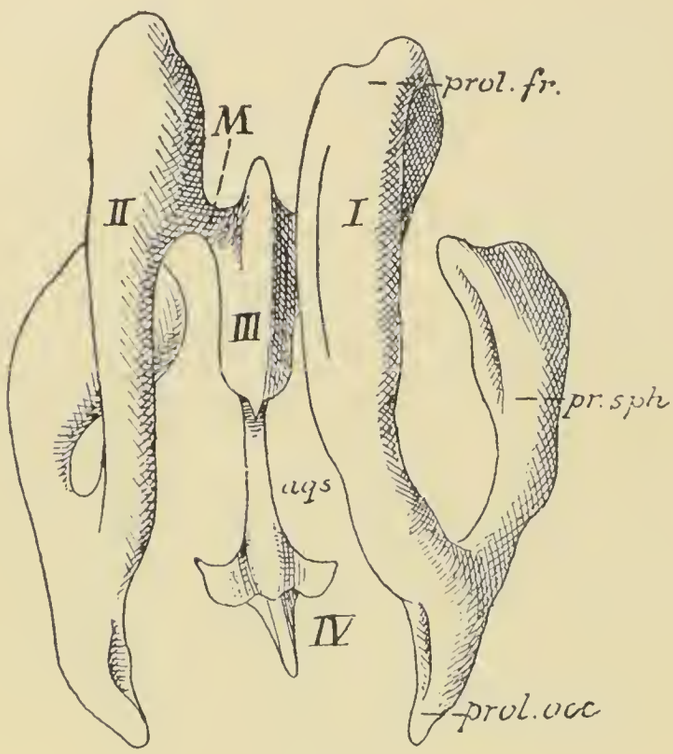

FIG. **77**.
Moule des cavités ventriculaires de l'encéphale d'après WELKER.
I et *II* : Ventricules latéraux.
III : Ventricule médian.
M : Trou de MONRO.
a. qs. : Aqueduc de SYLVIUS.
VI : Quatrième ventricule.

De plus, au moment où ce ventricule se réfléchit dans le lobe temporal, une partie s'en détache pour s'enfoncer dans le lobe occipital, FIG. **78** : c'est le *prolongement occipital* ou *corne postérieure*.

Les deux ventricules latéraux sont séparés l'un de l'autre, en avant, par la cloison transparente et les piliers antérieurs de la voûte ; en arrière, par le troisième ventricule. Ils sont séparés du ventricule médian par l'épithélium épendymaire qui passe du bord latéral de la voûte à trois piliers sur la face supérieure de la couche optique en recouvrant le plexus choroïde latéral. Chaque ventricule latéral communique avec le ventricule médian par le trou de MONRO.

On peut distinguer à chaque ventricule latéral une partie moyenne qu'on appelle le *corps* ou *partie centrale* du ventricule et trois prolongements ou cornes; un prolongement frontal ou corne antérieure, un prolongement occipital ou corne postérieure et un prolongement temporal ou corne inférieure.

Le prolongement frontal présente comme plancher la partie renflée ou la tête du noyau caudé ; sa paroi interne est formée par la cloison transparente. La face inférieure du corps calleux forme la voûte, FIG. **79**.

Le corps du ventricule latéral correspond à toute l'étendue de la couche

optique. Il se présente, sur une coupe frontale, comme une large fente transversale dont la paroi supérieure est formée par le corps calleux, tandis que la paroi inférieure présente de dehors en dedans : le corps du noyau caudé, la veine du corps strié ou veine terminale avec la bandelette semi-circulaire ou strie terminale, une partie de la face supérieure de la couche optique, le plexus choroïde latéral et une partie de la face supérieure libre de la voûte à trois piliers, FIG. **66**.

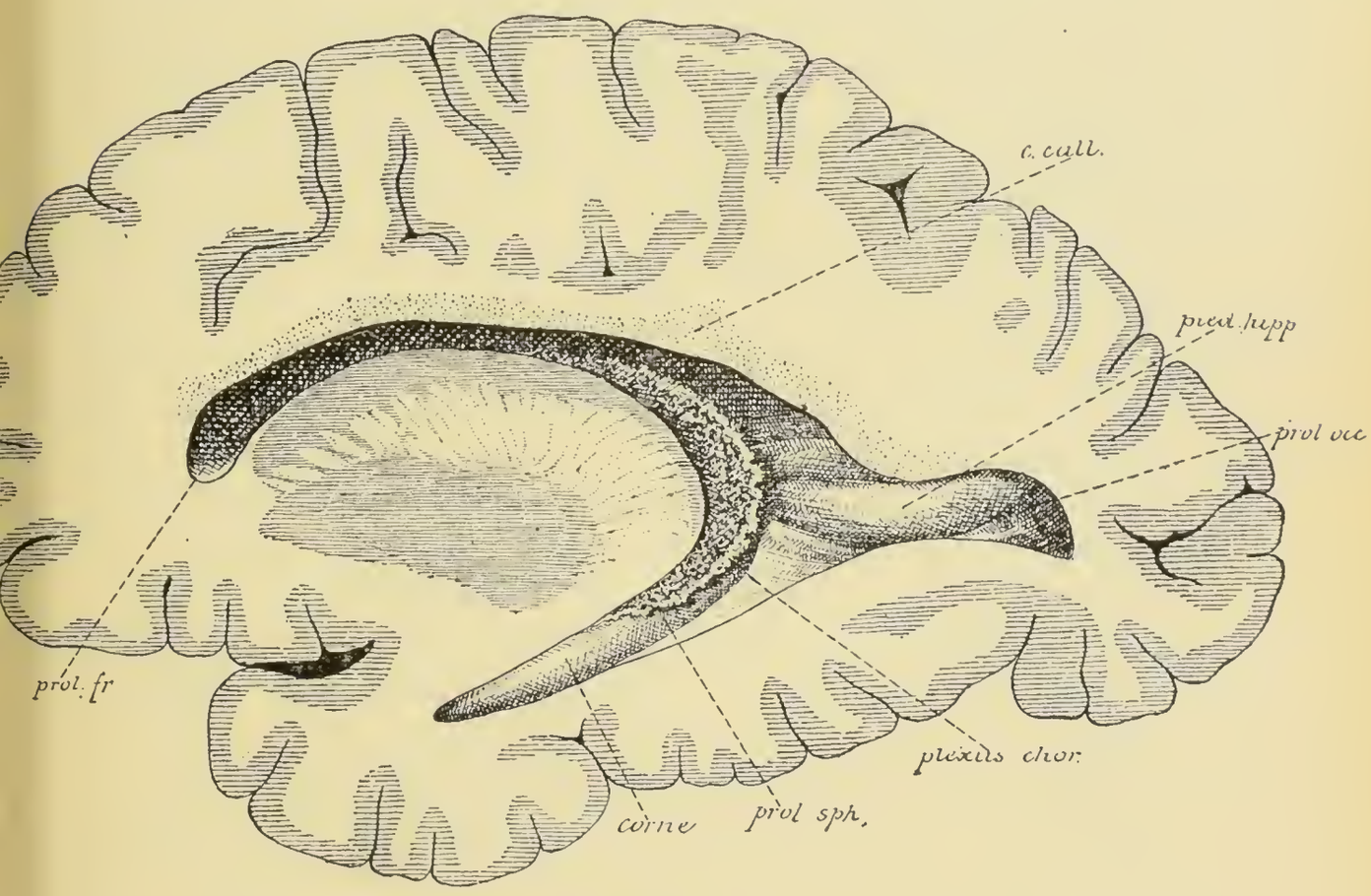

FIG. **78**.

Section sagittale de l'hémisphère cérébral, quelque peu oblique en dehors, montrant toute l'étendue du ventricule latéral. Gr. nat. 2/5.

C. call. : Corps calleux.
pied hipp. : Pied d'hippocampe.
prol. cr. : Prolongement frontal ou corne antérieure du ventricule latéral.
prol. occ. : Prolongement occipital ou corne postérieure du ventricule latéral.
prol. sph. : Prolongement temporal ou corne inférieure du ventricule latéral.

Le prolongement occipital est limité en haut et en dehors par le corps calleux ; sa paroi interne et inférieure présente une éminence arrondie qu'on appelle l'*ergot de Morand* ou le *petit hippocampe*. Celle-ci représente la saillie produite dans la cavité ventriculaire par la paroi de la vésicule hémisphérique refoulée en dedans par la *fissure calcarine*, FIG. **68**. Au-dessus de cette saillie on en trouve une autre, plus petite, appelée *bulbe de la corne postérieure*. Elle correspond à la fissure pariéto-occipitale de la face interne des hémisphères cérébraux, fissure qui représente un sillon complet.

Le prolongement temporal se termine en cul de sac à environ deux centimètres au-devant de l'extrémité antérieure du lobe temporal. Ce prolongement n'est fermé du côté de la fissure de l'hippocampe que par l'épithélium épendymaire refoulé dans la cavité ventriculaire par un pli de la pie-mère. Celle-ci présente à ce niveau une série de houppes vasculaires qui vont constituer le plexus choroïde latéral du prolongement temporal. La paroi supérieure de ce prolongement est formée par de la substance blanche, dans laquelle on trouve des fibres de la commissure antérieure, et par la substance grise de la queue du noyau caudé. Sur le plancher on trouve une saillie blanche, lisse et arrondie, à grand diamètre antéro-postérieur, qu'on appelle *corne d'Ammon*, *hippocampe* ou *grand pied d'hippocampe*. Elle représente la paro ventriculaire refoulée en dedans par la fissure de l'hippocampe qui est un sillon primaire complet, FIG. **79**.

En dedans de la corne d'AMMON, on voit une mince bandelette blanche, appelée *fimbria* ou *corps bordant*, *fi* ; elle se continue en arrière avec le pilier postérieur de la voûte à trois piliers. De ce corps bordant se détache l'épendyme qui, après avoir été refoulé par la pie-mère dans la cavité ventriculaire et avoir tapissé le plexus choroïde, va se continuer avec l'épendyme de la paroi supérieure ; il ferme ainsi le ventricule latéral au fond de la scissure de l'hippocampe. FIG. **79**.

En dessous et un peu en dehors du corps bordant, et par conséquent à l'extérieur de la cavité ventriculaire, au fond de la fissure de l'hippocampe, on rencontre le *faisceau denté* que nous avons décrit avec les circonvolutions.

§ 8. Les enveloppes de l'axe cérébro-spinal.

L'axe cérébro-spinal est entouré, dans la cavité encéphalo-rachidienne, par trois membranes qui lui sont propres. Ce sont les *méninges*. Elles varient entre elles par leur structure et par leur richesse en vaisseaux sanguins. La plus externe est de nature fibreuse : c'est la *dure-mère*. Elle forme autour de l'axe cérébro-spinal un immense sac fibreux parfaitement clos de toutes parts. Dans la boîte cranienne cette dure-mère adhère intimement à la face interne des os, tandis qu'elle est libre sur toute la longueur du canal rachidien.

La plus interne de ces méninges s'appelle la *pie-mère*. C'est une membrane conjonctive, excessivement riche en vaisseaux sanguins, qui se trouve directement appliquée sur la face externe des diverses parties de l'axe cérébro-spinal.

Entre la dure-mère et la pie-mère se trouve le feuillet méningé moyen, appelé *arachnoïde*. Celle-ci n'est autre qu'une mince membrane conjonctive plus rapprochée de la dure-mère que de la pie-mère et reliée à ces deux enveloppes par de nombreuses brides conjonctives. Les espaces libres entre la dure-mère et l'arachnoïde constituent la *cavité sus-arachnoïdienne* ou *cavité subdurale*. Entre l'arachnoïde et la pie-mère existe la *cavité sous-arachnoïdienne*. Réduite à des

espaces linéaires sur la plus grande étendue de l'encéphale, la cavité sous-arachnoïdienne devient volumineuse à certains endroits de la face externe de l'encéphale et sur toute l'étendue de la moelle épinière ; ces cavités portent le nom de *confluents sous-arachnoïdiens*. La cavité sous-arachnoïdienne est occupée par un liquide séreux : le *liquide encéphalo-rachidien*.

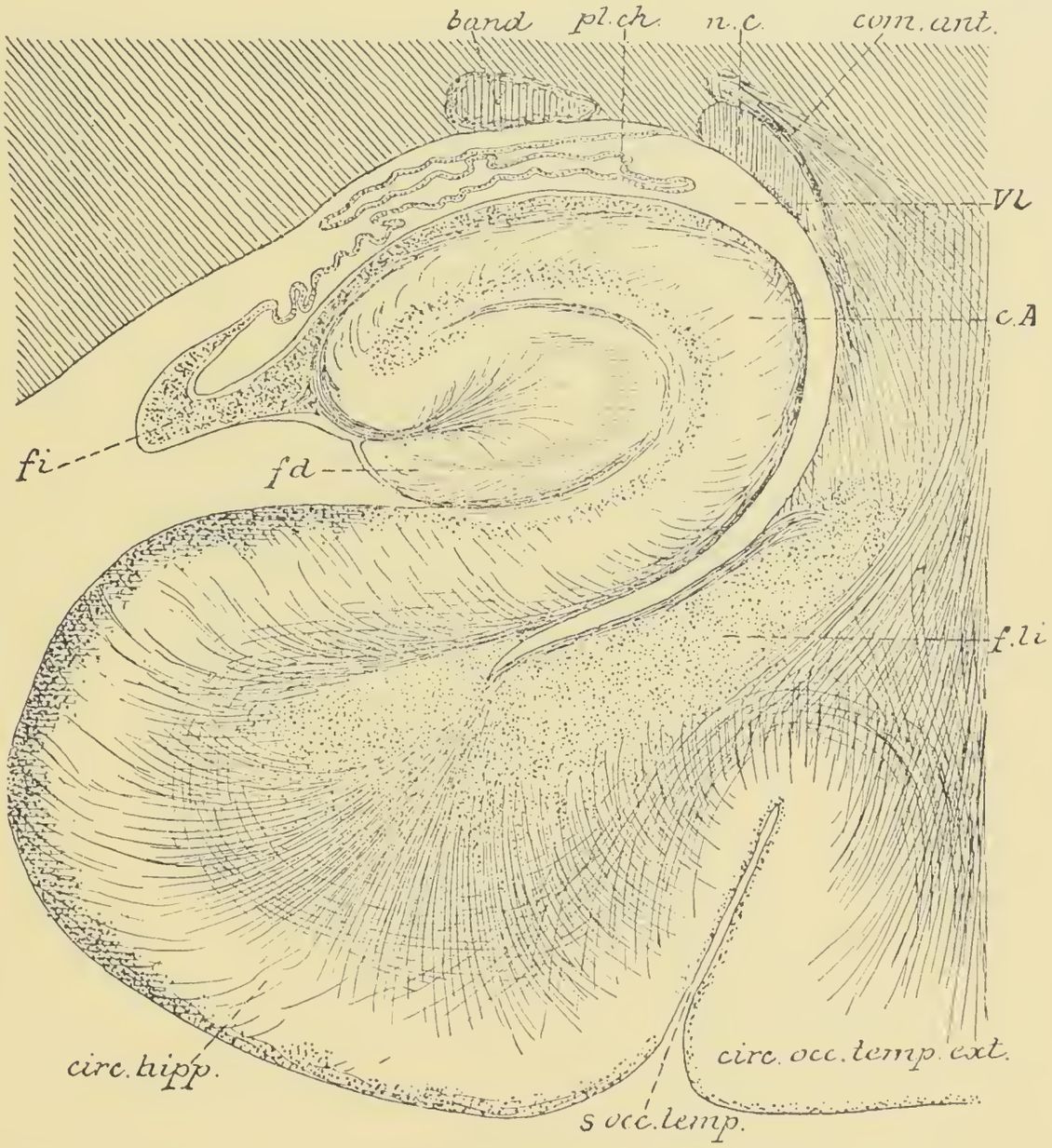

Fig. 79.

Coupe à travers le prolongement temporal du ventricule latéral (d'après Edinger).

band. : Bandelette optique.
n. c. : Queue de noyau caudé.
pl. ch. : Plexus choroïde.
com. ant. : Fibres de la commissure antérieure.
vl : Cavité ventriculaire.
cA : Corne d'Ammon.
c. li. : Faisceau longitudinal inférieur (fibres d'association).
f. d. : Faisceau denté.
fi. : Fimbria.

Ces trois enveloppes se comportent d'une façon différente autour de l'encéphale et le long de la moelle épinière. Aussi, pour la facilité de la description, distingue-t-on une *dure-mère spinale* et une *dure-mère cranienne* ; une *pie-mère spinale* et une *pie-mère cranienne* : une *arachnoïde spinale* et une *arachnoïde cranienne*.

Dure-mère.

Dure-mère spinale. La dure-mère spinale forme un sac fibreux enveloppant la moelle épinière avec une partie des nerfs périphériques qui en dépendent. Elle occupe toute l'étendue du canal rachidien depuis le trou occipital jusqu'au niveau de la deuxième vertèbre sacrée.

La face externe de ce sac fibreux est libre. Elle est séparée de la face interne des os par du tissu conjonctif adipeux et par les veines des plexus intra-rachidiens, FIG. **80**. Le tissu adipeux est surtout abondant entre la dure-mère spinale et les lames des vertèbres. En avant, la dure-mère repose directe-

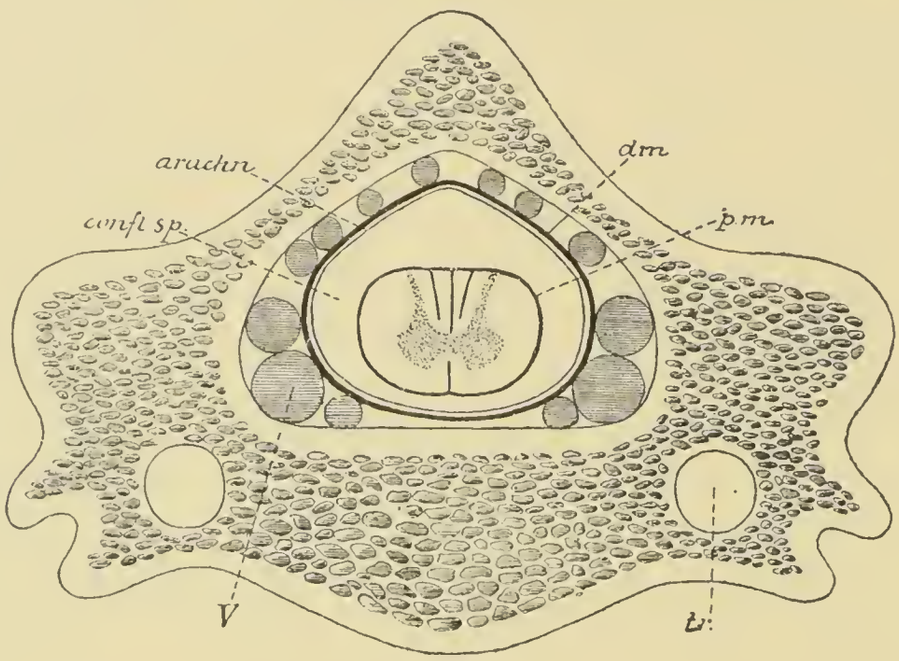

FIG. **80**.
Coupe transversale de la colonne vertébrale au niveau des vertèbres cervicales inférieures.

ir : Canal transversaire.
pm : Pie-mère.
confl. sp. : Confluent spinal ou confluent cérébello-médullaire.
arach. : Arachnoïde.
dm : Dure-mère.
V : Veines occupant l'espace libre entre la dure-mère et la paroi du canal rachidien.

ment sur le *grand surtout ligamenteux postérieur*, auquel elle est unie par de nombreuses brides conjonctives, abondantes surtout le long de la moelle cervicale et de la moelle lombaire.

La face interne du sac dural est lisse. Elle répond directement à la méninge moyenne ou feuillet arachnoïdien, à laquelle elle est reliée par de nombreux filets conjonctifs très grêles. L'espace libre entre ces deux membranes forme la *cavité subdurale* ou *cavité sus-arachnoïdienne*.

La racine antérieure et la racine postérieure de chaque nerf traversent séparément la dure-mère spinale. Celle-ci se prolonge sur ces racines jusqu'au niveau du ganglion spinal, où elle se continue insensiblement en partie avec le névrilemme du nerf périphérique, en partie avec le périoste des os voisins.

La face interne de la dure-mère spinale est encore unie de chaque côté à la pie-mère par le *ligament dentelé*. On donne ce nom à une bande fibreuse étendue verticalement entre les racines antérieures et les racines postérieures des nerfs spinaux et reliant la face latérale de la moelle épinière à la face interne de la dure-mère, FIG. **81**. Le bord interne de ce ligament se continue directement avec la pie-mère depuis le premier nerf cervical jusqu'au premier

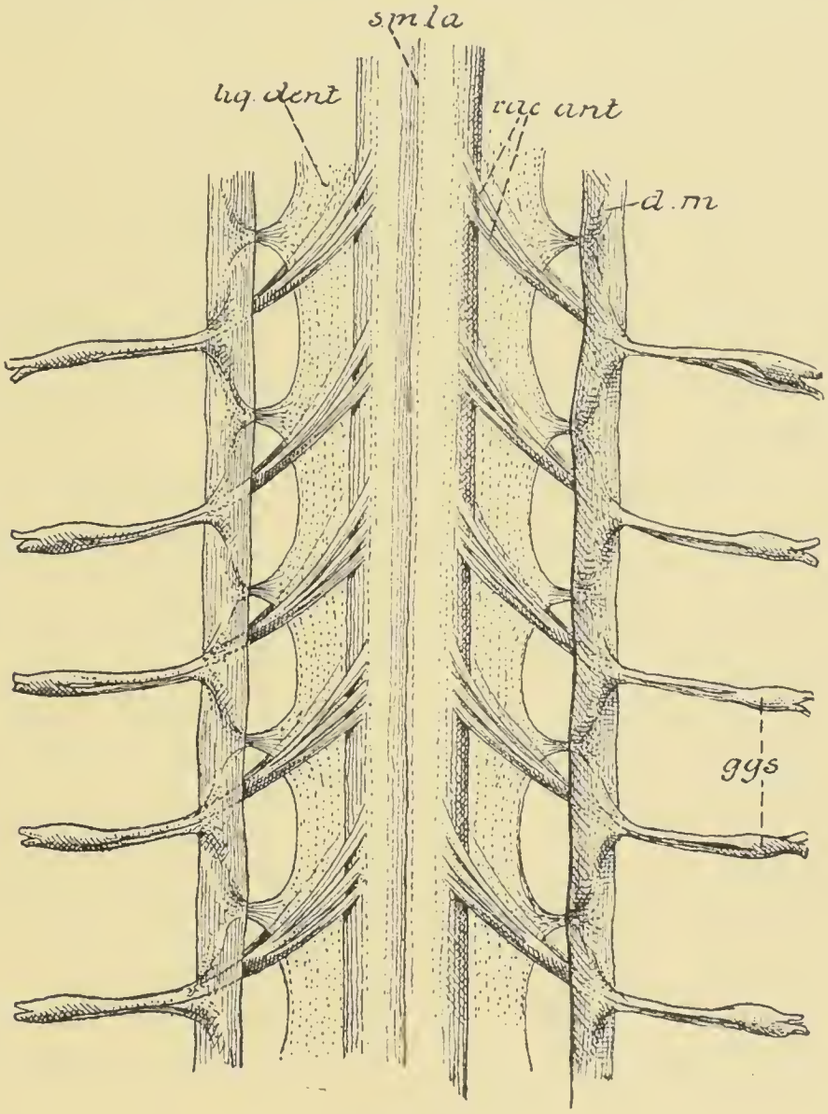

FIG. **81**.

Partie de la moelle dorsale montrant le ligament dentelé. Gr. nat.

smla : Fissure médiane longitudinale antérieure.
rac. ant. : Racines antérieures des nerfs spinaux.
a. m. : Partie de la dure-mère.
lig. dent. : Ligament dentelé.
ggs. : Ganglions spinaux.

nerf lombaire. Le bord externe est festonné ; libre le long des arcades, il s'insère par ses parties saillantes à la face interne de la dure-mère, au milieu de l'espace qui sépare la sortie de deux nerfs périphériques voisins.

A son extrémité supérieure, la dure-mère spinale adhère intimement sur tout le pourtour du trou occipital en se continuant avec la dure-mère cranienne.

L'extrémité inférieure forme un sac enveloppant toutes les racines nerveuses qui constituent la queue de cheval. Elle se termine en cul-de-sac au niveau du bord supérieur du corps de la deuxième vertèbre sacrée.

Nous avons vu que la moelle épinière elle-même ne dépasse jamais, chez l'adulte, le bord inférieur du corps de la deuxième vertèbre lombaire. Il existe donc, dans la cavité rachidienne, entre le bord supérieur de la troisième vertèbre lombaire et celui de la deuxième vertèbre sacrée, un vaste sac fibreux, doublé du sac arachnoïdien et terminé en cul-de-sac. Ce sac renferme le filet terminal enveloppé par les racines antérieures et postérieures des nerfs lombaires inférieurs, des nerfs sacrés et du nerf coccygien baignant dans le liquide encéphalo-rachidien.

Ponction lombaire. C'est là une disposition anatomique importante qu'il est bon de se rappeler quand on veut pratiquer une ponction lombaire, ou ponction de Quincke, devenue si importante dans le cours de ces dernières années, soit pour recueillir quelques centimètres cubes du liquide encéphalo-rachidien dans le but d'en faire l'examen cytologique, soit pour introduire dans le confluent cérébello-médullaire certaines substances,et notamment la cocaïne,dans le but de provoquer une anesthésie plus ou moins étendue dans le domaine des nerfs cutanés provenant essentiellement de la moelle lombo-sacrée. Pour que l'introduction de l'aiguille dans le sac arachnoïdien respecte sûrement la moelle épinière, elle doit se faire toujours en dessous de l'apophyse épineuse de la troisième vertèbre lombaire. Pour être sûr d'avance de pénétrer dans le sac arachnoïdien, la ponction doit se pratiquer au-dessus de l'apophyse épineuse de la deuxième vertèbre sacrée.

A côté de ces injections dans le sac arachnoïdien, quelques auteurs ont conseillé également des injections dans l'espace *épidural*, ou espace compris entre le sac de la dure-mère et les parois de la cavité rachidienne. Ces injections se pratiquent d'ordinaire par l'orifice inférieur du canal sacré. Pour respecter sûrement le sac arachnoïdien elles doivent toujours se faire en dessous de l'apophyse épineuse de la deuxième vertèbre sacrée.

Dure-mère cranienne. La dure-mère cranienne forme l'enveloppe la plus externe de l'encéphale. Elle est intimement adhérente à la face interne des os du crâne, dont elle constitue le périoste interne. Cette adhérence est surtout prononcée à la base du crâne, non pas seulement à cause des nombreux nerfs craniens qui, en passant par les orifices de la base, reçoivent de la dure-mère une enveloppe conjonctive, mais surtout à cause des différentes saillies osseuses auxquelles la dure-mère adhère intimement : l'apophyse cristagalli de l'ethmoïde, le bord postérieur des petites ailes du sphénoïde, le bord supérieur de la portion pierreuse du temporal, le pourtour de la selle turcique, la saillie cruciforme de l'occipital, etc.

Du côté de la calotte cranienne, la dure-mère n'adhère fortement qu'aux sutures ; ailleurs elle se laisse détacher assez facilement de la face interne des os. Cette adhérence des os de la calotte est d'ailleurs variable d'individu à individu et augmente considérablement avec l'âge.

Entre la face externe de la dure-mère et la face interne des os on trouve les ramifications des artères et des veines méningées.

Les veines méningées accompagnent les artères. Elles s'ouvrent d'une part dans le sinus longitudinal supérieur, d'autre part dans les veines extra-craniennes correspondantes aux artères.

La face externe de la dure-mère est rugueuse. Sa face interne est lisse et polie. Elle est tapissée d'une couche de cellules endothéliales, que les auteurs français considèrent comme représentant le feuillet pariétal d'une séreuse. Cette face interne est libre sur toute son étendue. Elle répond au feuillet méningé moyen ou arachnoïde. Elle n'est reliée à ce feuillet que par les veines qui viennent de la pie-mère, traversent l'arachnoïde et les cavités sus-arachnoïdiennes pour se déverser dans les sinus veineux de la dure-mère.

De la face interne de la dure-mère cranienne partent des prolongements qui s'enfoncent entre les parties les plus volumineuses de l'encéphale pour maintenir ces parties dans leur situation respective, qu'elle que soit la position du corps.

L'un de ces prolongements est plus ou moins transversal. Il s'engage entre la face supérieure du cervelet et la face inférieure des lobes occipitaux du cerveau terminal jusque dans le voisinage du cerveau moyen. Il protège le cervelet de toute compression de la part du cerveau terminal. On l'appelle *tente du cervelet*. L'autre a une direction verticale. Il s'étend depuis l'apophyse cristagalli de l'ethmoïde jusque près du pourtour postérieur du trou occipital. Il est divisé en deux parties par la tente du cervelet. La partie la plus volumineuse s'engage entre les hémisphères cérébraux : la *faux du cerveau*. La partie postérieure occupe l'échancrure du cervelet et porte le nom de *faux du cervelet*.

La face supérieure de la *tente du cervelet* est libre et répond à la face inférieure des lobes occipitaux, FIG. 82. Sur la ligne médiane elle donne insertion au prolongement vertical de la dure-mère qui s'enfonce entre les deux hémisphères cérébraux : la *faux du cerveau*. La face inférieure est libre aussi ; elle repose et se moule sur la face supérieure du cervelet. Sur la ligne médiane elle donne insertion à un prolongement vertical beaucoup plus grêle, qui s'engage dans l'échancrure du cervelet : la *faux du cervelet*.

Le bord postérieur est convexe. Il adhère à la protubérance occipitale interne, à la partie horizontale de la gouttière latérale de l'occipital et au bord supérieur libre du rocher, pour se terminer de chaque côté à l'*apophyse clinoïde postérieure*. Le long de la face interne de l'occipital, la tente du cervelet est creusée d'une cavité triangulaire, le *sinus latéral transverse*, qui correspond à la gouttière latérale. Au niveau du bord supérieur du rocher il existe, dans l'épaisseur du bord adhérent de la tente du cervelet, un sinus beaucoup plus petit : le *sinus pétreux supérieur*.

Près de l'extrémité interne du rocher, ce bord de la tente du cervelet passe comme un pont au-dessus de la petite dépression que présente à ce niveau la

portion pierreuse du temporal et aide ainsi à circonscrire un orifice ovalaire, par lequel passe le nerf trijumeau.

Le bord antérieur de la tente du cervelet est libre. Il circonscrit une ouverture ogivale, par laquelle passe le cerveau moyen. Son extrémité antérieure

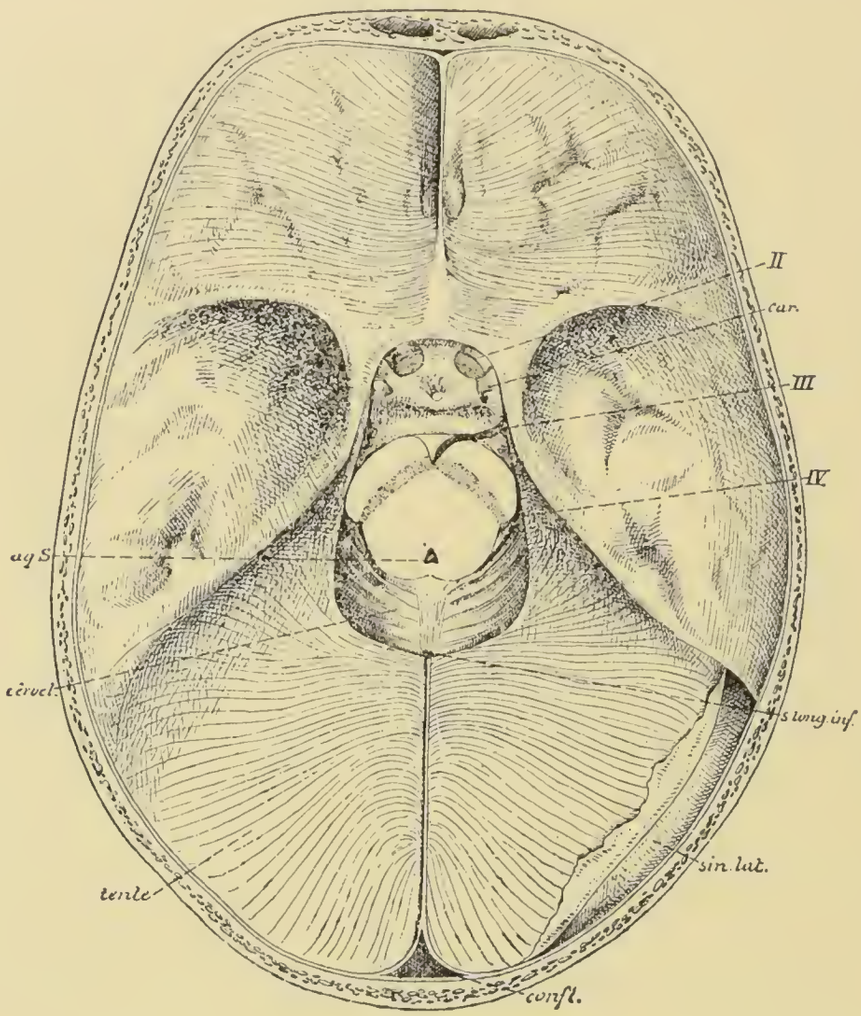

FIG. 82.
La tente du cervelet vue par sa face supérieure. Gr. nat. 1/3.

tente. : Tente du cervelet.
confl. : Confluent des sinus.
sin. lat. : Sinus latéral ouvert.
s. long. inf. : Section du sinus longitudinal inférieur.
IV : Nerf pathétique.
car : Coupe de la carothide interne.
III : Nerf oculo-moteur commun.
II : Nerf optique.
ac. S. : Coupe de l'aqueduc de SYLVIUS dans le cerveau moyen.
cerv. : Partie de la face supérieure du cervelet qui n'est pas recouverte par la tente.

passe au-dessus de l'extrémité antérieure du bord postérieur pour aller s'insérer à l'*apophyse clinoïde antérieure*.

Le petit espace triangulaire, compris de chaque côté de la selle turcique entre le bord postérieur de la tente s'insérant à l'apophyse clinoïde postérieure, le bord antérieur attaché à l'apophyse clinoïde antérieure et une ligne fictive unissant ces deux apophyses, est fermé par une expansion de la dure-mère.

Cette expansion est traversée par le *nerf oculo-moteur commun* et par le *nerf pathétique*.

Le prolongement vertical de la dure-mère qui s'engage dans la scissure interhémisphérique constitue la *faux du cerveau*, FIG. 83. Les faces latérales de ce prolongement sont libres ; elles répondent aux faces internes des hémisphères cérébraux. Le bord supérieur est adhérent, il répond à la gouttière longitudinale qui existe, sur la ligne médiane, à la face interne de la calotte cranienne,

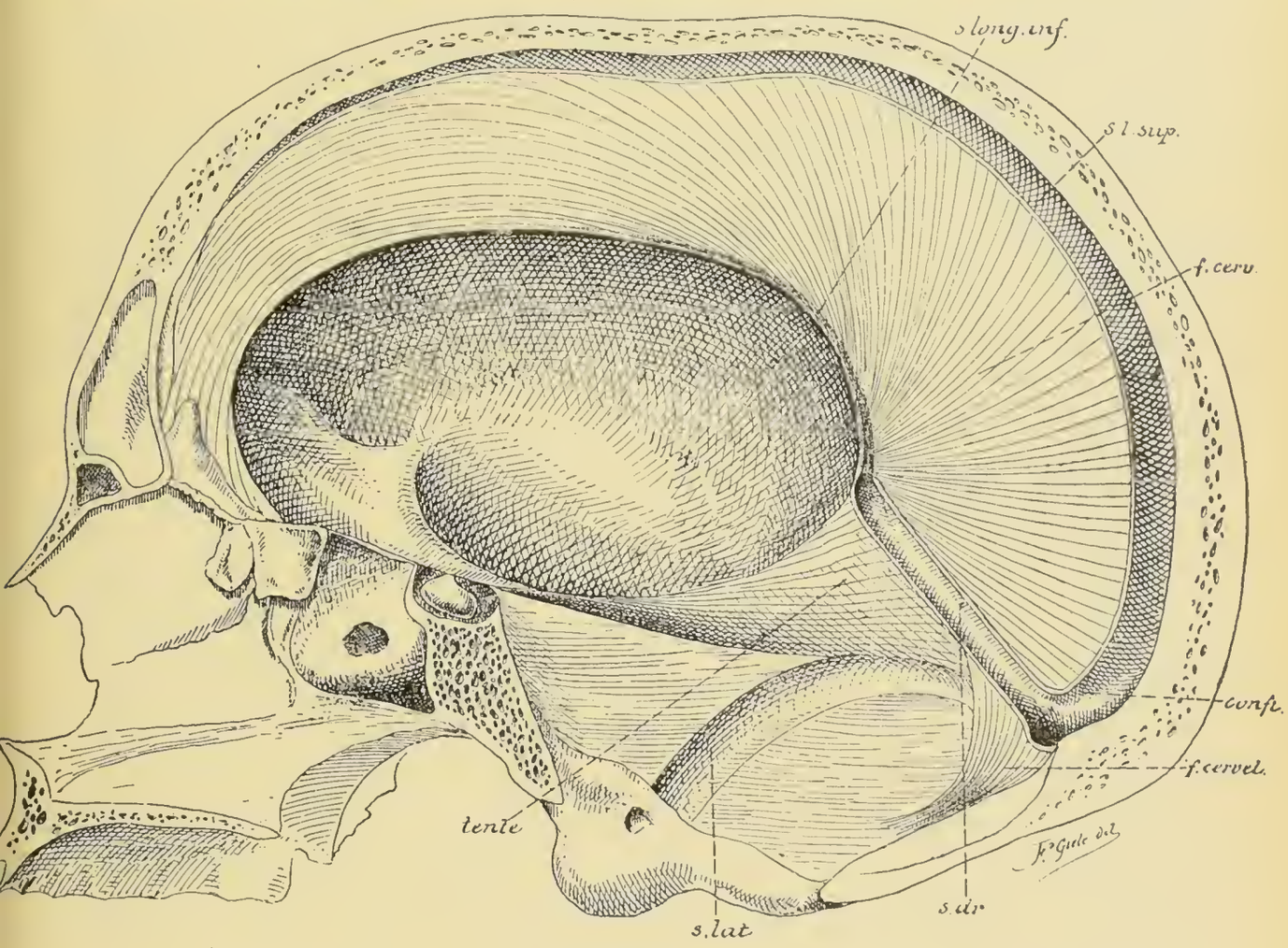

FIG. 83.

Section sagittale faite un peu en dehors de la ligne médiane sur un crâne où les prolongements de la dure-mère étaient conservés. Gr. nat. 2/3.

s. long. inf. : Sinus longitudinal inférieur.
s. l. sup. : Sinus longitudinal supérieur.
f. cerv. : Faux du cerveau.
confl. : Confluent des sinus.
f. cervel. : Faux du cervelet.
s. dr. : Sinus droit.
s. lat. : Sinus latéral.
tente. : Partie de la tente du cervelet.

depuis la crête du frontal jusqu'à la protubérance occipitale interne. Le long de ce bord, la dure-mère présente dans son épaisseur un espace triangulaire : le *sinus longitudinal supérieur*. Au niveau de la protubérance occipitale interne, ce sinus s'élargit considérablement en se réunissant avec les deux sinus latéraux et forme le *confluent des sinus*.

Le bord inférieur de la faux du cerveau est libre : il répond en arrière à la face convexe du corps calleux ; en avant, il reste séparé de cette face sur une

étendue de dix à quinze millimètres, de sorte que là les deux hémisphères cérébraux sont directement en contact. Dans l'épaisseur de la dure-mère il existe, le long de la moitié postérieure de ce bord inférieur, un sinus veineux : le *sinus longitudinal inférieur*.

Par son extrémité antérieure la faux du cerveau adhère à l'apophyse crista-galli de l'ethmoïde. Son extrémité postérieure, beaucoup plus large, se continue avec la face supérieure de la tente du cervelet. Le long de la ligne d'insertion de la faux du cerveau à la face supérieure de la tente du cervelet, il existe un sinus veineux qui relie le sinus longitudinal inférieur au confluent des sinus : c'est le *sinus droit*.

La *faux du cervelet* est un prolongement vertical de la dure-mère qui part de la face interne de l'occipital, depuis la protubérance occipitale interne jusque près du bord postérieur du trou occipital, et qui s'engage dans l'échancrure que présente le bord postérieur du cervelet. Ses faces latérales sont libres et répondent à la partie postérieure des hémisphères cérébelleux. Son bord antérieur est libre et répond à l'extrémité postérieure du lobe médian. Son bord postérieur renferme deux sinus très grêles, les *sinus occipitaux latéraux*, qui communiquent en haut avec le confluent des sinus et se rendent en bas vers le trou déchiré postérieur.

Outre les sinus veineux, on trouve encore dans l'épaisseur de la dure-mère de petites cavités irrégulières, qui ont leur siège de prédilection de chaque côté du sinus longitudinal supérieur et qui sont connues sous le nom de *lacs sanguins* ou de *lacunes veineuses*. Ces cavités intra-durales communiquent avec le sinus longitudinal supérieur, avec les veines méningées et avec les veines cérébrales.

Quand on enlève, sur un cadavre, la calotte du crâne par un trait de scie horizontal, on trouve sur la face externe de la dure-mère ainsi mise à nu, de chaque côté et un peu en dehors du sinus longitudinal supérieur, de petites masses granuleuses blanchâtres : elles constituent ce qu'on appelle les *granulations de Pacchioni* ou *granulations arachnoïdiennes*. Elles n'existent pas chez l'enfant, mais deviennent de plus en plus apparentes et de plus en plus nombreuses avec l'âge. Ces granulations sont des productions de la membrane arachnoïdienne ; nous y reviendrons en parlant de l'arachnoïde. Elles nous intéressent pour le moment, parce que c'est précisément à leur niveau que se trouvent les cavités intra-durales qui constituent les lacs sanguins. Ces granulations font saillie sur le plancher de ces lacs ; en continuant à se développer, elles gagnent la voûte de ces cavités et l'amincissent considérablement jusqu'à la réduire au simple revêtement endothélial, elles repoussent même celui-ci au-dehors et viennent toucher la face interne des os qu'elles rongent, produisant ainsi à la face interne du pariétal, tout près de son bord supérieur, des dépressions plus ou moins profondes. Dans certains cas rares, elles peuvent

percer d'outre en outre toute l'épaisseur du pariétal et faire hernie à la face externe du crâne.

Pendant ce développement lent mais continu, la granulation de Pacchioni reste toujours recouverte par le lac sanguin. En pénétrant jusque dans le diploë des os pariétaux, ce lac peut se mettre en rapport avec des veines diploïques, voire même avec des veines extra-craniennes et servir encore de cette manière comme dérivatif à la circulation veineuse intra-cranienne.

Pie-mère.

La pie-mère constitue l'enveloppe la plus interne de l'axe cérébro-spinal. Elle se trouve partout directement en contact avec le tissu nerveux sous-jacent, auquel elle est unie intimement grâce aux nombreuses artérioles qui proviennent des vaisseaux sanguins renfermés dans la pie-mère et qui pénètrent de tous côtés dans la substance nerveuse. C'est dans la pie-mère, en effet, que ce divisent et se subdivisent les artères qui doivent amener le sang au système nerveux central, de telle sorte que cette membrane est considérée à juste titre comme la membrane nourricière de l'axe cérébro-spinal.

Pie-mère spinale. La moelle épinière est enveloppée directement par la pie-mère. Celle-ci envoie un repli au fond de la fissure médiane longitudinale ventrale, tandis que partout ailleurs elle adhère intimement à la surface externe de la substance nerveuse.

Pie-mère cranienne. La pie-mère cranienne recouvre immédiatement la face externe de l'encéphale : elle s'insinue dans tous les sillons et recouvre toutes les circonvolutions. L'adhérence de la pie-mère cranienne à la substance nerveuse est beaucoup moins intime que pour la pie-mère spinale, aussi, sur tout le pourtour de l'encéphale, la pie-mère se laisse-t-elle enlever avec la plus grande facilité.

L'adhérence est plus intime tout le long de la fente cérébrale de Bichat et sur la face postérieure du rhombencéphale, entre la face antérieure du cervelet et la face postérieure de la moelle allongée, parce que, à ces niveaux, la pie-mère, refoulant l'épithélium épendymaire, pénètre dans le troisième ventricule, les ventricules latéraux et dans le quatrième ventricule pour constituer les toiles choroïdiennes.

La partie latérale de la fente de Bichat correspond à la fissure de l'hippocampe. A ce niveau, la pie-mère pénètre dans le prolongement temporal du ventricule latéral pour y constituer la partie antérieure du plexus choroïde latéral.

La partie moyenne de la fente de Bichat est limitée par le bourrelet du corps calleux et par les éminences antérieures des tubercules quadrijumeaux. Par cette fente, la pie-mère pénètre horizontalement dans le troisième ventricule jusqu'au niveau des piliers antérieurs de la voûte à trois piliers. Elle

recouvre directement le troisième ventricule et repose par ses bords latéraux sur les deux couches optiques. On l'appelle la *toile choroïdienne du troisième ventricule.*

Elle a une forme triangulaire à base postérieure, FIG. **84**. Ses bords latéraux s'engagent entre la couche optique et le bord libre de la voûte à trois piliers, jusque dans le ventricule latéral et reposent dans le sillon choroïdien

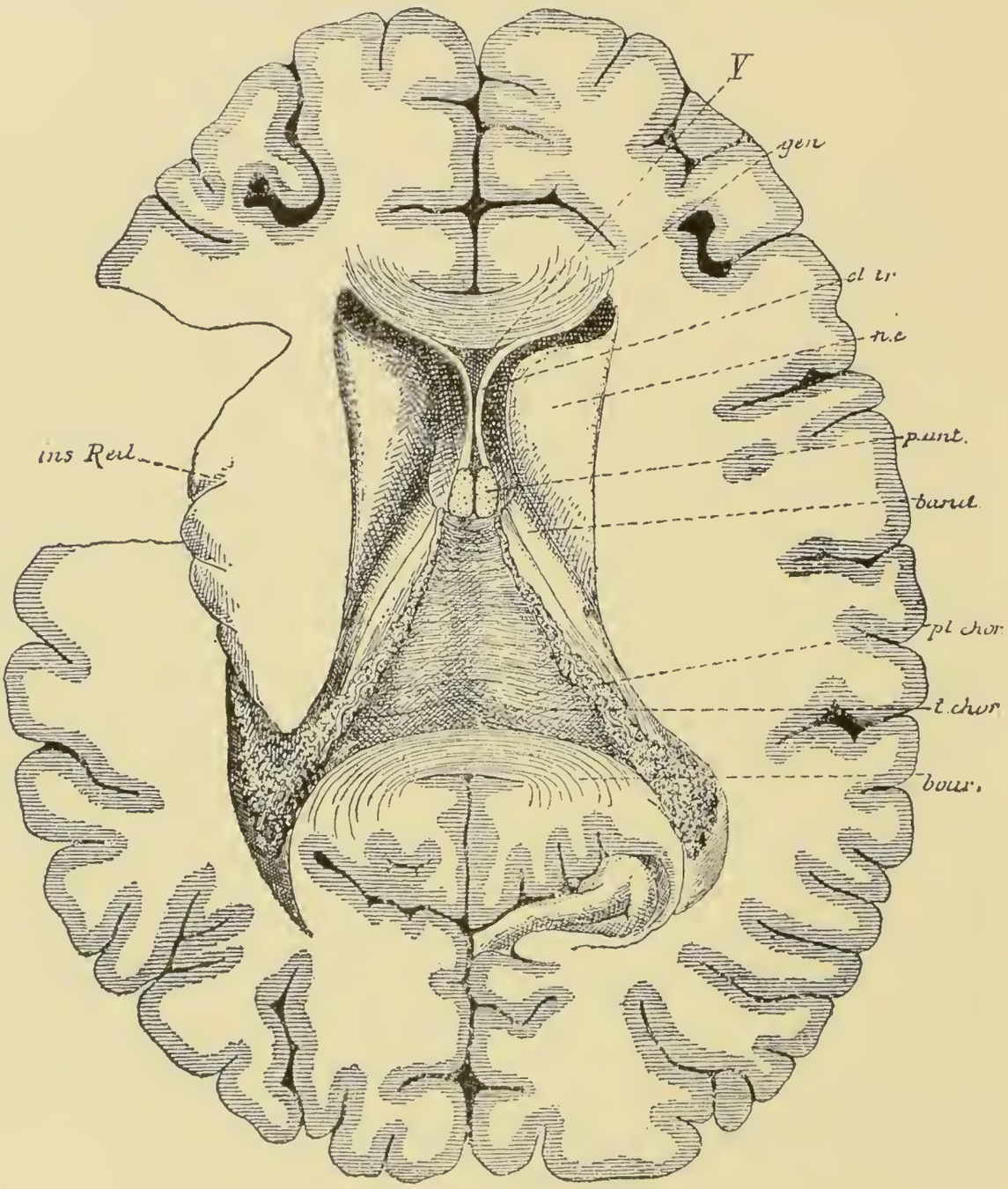

FIG. **84**.
La toile choroïdienne du troisième ventricule. Gr. nat. 2/3.

que présente la face supérieure de la couche optique. Le long de ces bords latéraux existent les plexus choroïdes des ventricules latéraux qui se continuent en arrière avec le plexus choroïde du prolongement temporal.

Sur la face inférieure de la toile choroïdienne, de chaque côté de la ligne médiane, existe le *plexus choroïde médian* ou *plexus choroïde du troisième ventricule.* A ce niveau l'épithélium épendymaire quitte le bord supéro-interne de la

couche optique pour tapisser les plexus choroïdes médians et former ainsi la voûte du troisième ventricule, FIG. 85.

La partie interne de la face supérieure de la couche optique, située en dedans du sillon choroïdien, répond donc directement à la face inférieure de la toile choroïdienne.

La base de la toile choroïdienne répond à la partie moyenne de la fente de BICHAT, où elle se continue avec la pie-mère.

Le sommet correspond aux piliers antérieurs de la voûte. Là, les deux plexus choroïdes latéraux, passant par les trous de MONRO, se continuent avec les plexus choroïdes médians qui existent, de chaque côté de la ligne médiane, sur la face inférieure de la voûte choroïdienne.

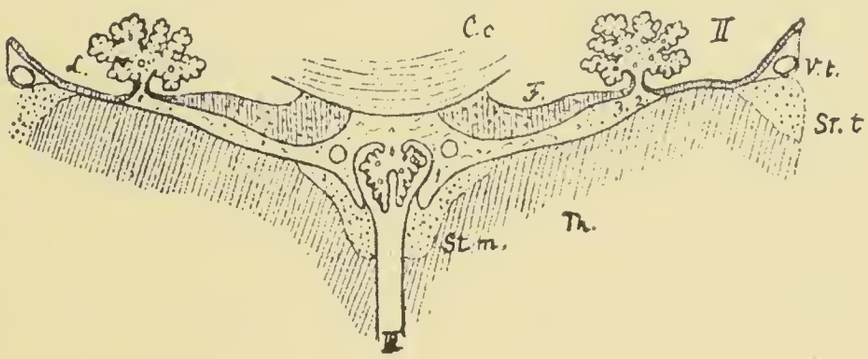

FIG. 85.

Coupe transversale passant par la toile choroïdienne du troisième ventricule et les parties voisines (d'après W. HIS.)

II : Ventricule latéral.
III : Troisième ventricule.
Cc : Corps calleux.
F : Fornix ou voûte à trois piliers.
Th : Couche optique.
St. m. : Strie médullaire.
St. t. : Strie terminale.
V. t. : Veine terminale.
L : Lamina affixa.

La *toile choroïdienne du quatrième ventricule* est un prolongement de la pie-mère; ce prolongement, recouvert par l'épithélium épendymaire, s'enfonce dans ce ventricule entre le cervelet et la moelle allongée. Il a une forme triangulaire à base antérieure, et présente, sur sa face inférieure, les plexus choroïdes médians et les plexus choroïdes latéraux. Nous avons vu que cette toile choroïdienne est percée par le trou de MAGENDIE, qui fait communiquer les cavités ventriculaires avec les cavités sous-arachnoïdiennes.

Arachnoïde.

L'arachnoïde est une mince membrane conjonctive située entre la dure-mère et la pie-mère.

Arachnoïde spinale. Le long de la moelle épinière, l'arachnoïde est reliée par quelques brides conjonctives à la face profonde de la dure-mère, tandis que sur presque toute son étendue elle est largement distante de la pie-mère. La cavité qui sépare l'arachnoïde de la pie-mère constitue le *confluent spinal*

ou partie inférieure du *confluent cérébello-médullaire*, qui se termine inférieurement en cul de sac au niveau du bord supérieur du corps de la deuxième vertèbre sacrée.

Arachnoïde cranienne. Autour de l'encéphale, l'arachnoïde n'est reliée à la face profonde de la dure-mère que par les veines cérébrales qui vont se jeter dans les sinus veineux. Elle adhère plus intimement à la pie-mère par un tissu conjonctif lâche, appelé tissu sous-arachnoïdien. Dans ce tissu existent des espaces linéaires occupés par le liquide encéphalo-rachidien. A certains endroits cependant l'arachnoïde quitte la pie-mère sur une étendue plus considérable; il se forme ainsi, entre ces deux méninges, des cavités plus volumineuses appelées *confluents sous-arachnoïdiens.* Un de ces confluents existe, de chaque côté de la ligne médiane, sur la face inférieure de l'encéphale, au niveau de la fissure de Sylvius; tandis que la pie-mère pénètre jusqu'au fond de cette fissure, l'arachnoïde passe directement du lobe frontal sur le lobe temporal limitant ainsi le *confluent sous-arachnoïdien antérieur et latéral.* Un autre confluent existe sur la ligne médiane au-devant de la protubérance annulaire : du chiasma des nerfs optiques l'arachnoïde passe directement sur la protubérance annulaire, laissant entre elle et la pie-mère un espace libre qui constitue le *confluent sous-arachnoïdien antérieur et médian*, quelquefois subdivisé en un *confluent du chiasma* et un *confluent interpédonculaire.*

Le plus important de ces confluents existe entre le cervelet et la moelle allongée : c'est le *confluent sous-arachnoïdien postérieur.* Au lieu de recouvrir toute la face inférieure du cervelet, l'arachnoïde se détache de la pie-mère et se jette du bord postérieur du cervelet directement sur la face postérieure de la moelle allongée, pour se continuer avec l'arachnoïde spinale formant ainsi, avec le confluent spinal, le *confluent cérébello-médullaire.* Ce confluent sous-arachnoïdien postérieur est important : d'une part, il se continue avec le confluent spinal et avec toutes les cavités sous-arachnoïdiennes de l'encéphale ; d'autre part, par le trou de Magendie, il communique avec les cavités ventriculaires.

La face externe de l'arachnoïde est lisse, elle est tapissée par un revêtement endothélial comme la face profonde de la dure-mère.

Les auteurs français considèrent l'arachnoïde comme une véritable séreuse. Ils décrivent un *feuillet viscéral* recouvrant la pie-mère et un *feuillet pariétal* tapissant la face profonde de la dure-mère. Les deux feuillets se continueraient l'un dans l'autre pour circonscrire une cavité close de toutes parts, analogue à la cavité pleurale et à la cavité péritonéale. Pour les auteurs allemands, au contraire, l'arachnoïde est une membrane distincte de la pie-mère et de la dure-mère. Sa face interne est reliée à la pie-mère par le tissu sous-arachnoïdien ; sa face externe est recouverte par un endothélium comme la face profonde de la dure-mère. Les cavités sous-arachnoïdiennes ne constituent pas des cavités séreuses closes, mais des cavités lymphatiques communiquant avec la circulation lymphatique générale.

Les granulations de Pacchioni sont considérées comme des productions de la membrane arachnoïdienne. Elles se présentent sous la forme de petites vésicules pédiculées qui viennent de l'arachnoïde, traversent les cavités sous-arachnoïdiennes pour adhérer à la face profonde de la dure-mère au niveau d'un lac saguin, aussi les désigne-t-on sous le nom de *villosités arachnoïdiennes*. Continuant à se développer, ces villosités, recouvertes par un feuillet aminci de la dure-mère, font hernie dans le sac sanguin. Chez les vieillards, elles peuvent même traverser toute la cavité de ce lac, refouler le second feuillet de la dure-mère en l'amincissant, s'appliquer intimement contre la face interne des os du crâne et y produire des dépressions plus ou moins profondes qui peuvent s'étendre soit jusqu'au centre du diploë, soit jusque dans la table externe. Elles peuvent même traverser cette table externe et faire hernie à l'extérieur.

DEUXIÈME PARTIE.

ETUDE MICROSCOPIQUE.

Considérations générales.

Le système nerveux est formé de deux substances macroscopiquement et microscopiquement différentes. L'une forme la plupart des nerfs périphériques cérébro-spinaux et entre pour une bonne part aussi dans la constitution de l'axe cérébro-spinal ; elle se caractérise par une belle coloration blanche et, pour ce motif, est appelée la *substance blanche*. L'autre, de loin beaucoup plus importante, forme tout le système nerveux sympathique, ainsi qu'une grande partie du système nerveux cérébro-spinal. Elle a une teinte grise : aussi l'appelle-t-on la *substance grise*.

La *coloration* de la substance blanche est variable, elle dépend de sa richesse plus ou moins grande en vaisseaux sanguins. Sa *consistance* est variable aussi et dépend principalement de la quantité de tissu conjonctif qui entre dans sa constitution. Les nerfs périphériques cérébro-spinaux, formés entièrement de substance blanche, ont une consistance très ferme, parce que le tissu conjonctif y est très abondant ; au contraire, la substance blanche qui forme la masse centrale des hémisphères cérébraux, étant pauvre en tissu conjonctif, est presque sans consistance.

La *coloration* de la substance grise varie aussi d'après l'endroit où on l'examine ; elle dépend de sa richesse plus ou moins grande en vaisseaux sanguins et de certaines pigmentations qui, à des endroits déterminés, donnent à la substance grise une teinte noirâtre ou rouillée.

Les variations dans la *consistance* dépendent de l'abondance relative du tissu conjonctif : molle et délicate dans les différentes parties de l'axe cérébro-spinal, la substance grise est ferme et résistante dans les ganglions périphériques (ganglions cérébro-spinaux et ganglions sympathiques).

Une forme particulière de substance grise, caractérisée par une transparence spéciale, porte le nom de *substance gélatineuse*.

Deux espèces d'éléments prennent part à la constitution du système nerveux : les *éléments nerveux*, qui forment la partie principale, la partie essentielle et les *éléments neurogliques* qui constituent la partie secondaire ou l'appareil de soutien.

Les éléments nerveux.

Les éléments nerveux comprennent à la fois les *fibres nerveuses* et les *cellules nerveuses*.

Les *fibres nerveuses* forment la partie passive, conductrice, destinée à mettre les cellules nerveuses en rapport soit entre elles, soit avec les différents tissus de l'organisme. Les *cellules nerveuses* représentent la partie principale, la partie véritablement active.

Fibres nerveuses.

La partie essentielle de toute fibre nerveuse est le cylindre-axe. Il y a des fibres qui sont uniquement réduites au cylindre-axe ; d'autres possèdent en dehors du cylindre-axe une membrane enveloppante, qu'on appelle la membrane de Schwann. On désigne communément ces fibres sous le nom de *fibres de Remak*.

Ces deux espèces de fibres nerveuses forment le groupe des fibres *amyéliniques*, c'est-à-dire dépourvues de myéline, par opposition aux fibres *myéliniques* dont le cylindre-axe est entouré par une gaine protectrice de myéline. Les fibres myéliniques sont encore de deux sortes suivant qu'elles possèdent ou ne possèdent pas une membrane enveloppante ou membrane de Schwann.

Les fibres myéliniques avec membrane de Schwann existent, chez l'homme adulte, dans tous les nerfs périphériques cérébro-spinaux, à l'exception du nerf olfactif et du nerf optique.

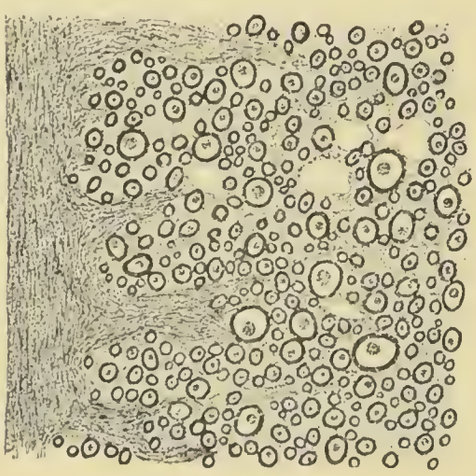

Fig. 86.
Coupe transversale d'une partie de la substance blanche du cordon antérieur de la moelle de l'homme.

Les fibres myéliniques sans membrane de Schwann constituent la substance blanche de tout l'axe cérébro-spinal, fig. 86. Elles existent aussi dans le nerf optique. C'est à la myéline qui enveloppe le cylindre-axe de ces fibres nerveuses que les nerfs périphériques et la partie de l'axe cérébro-spinal qui est formée de fibres myéliniques doivent leur belle coloration blanche.

Les fibres de Remak, ou fibres sans myéline pourvues d'une membrane de Schwann, forment tous les nerfs qui dépendent du système nerveux sympathique et les filets olfactifs dépendant du système nerveux cérébro-spinal. C'est à l'absence de myéline que ces fibres doivent leur coloration grise.

Enfin, les fibres nerveuses réduites exclusivement au cylindre-axe se retrouvent, chez l'adulte, dans diverses régions du névraxe ; on les trouve encore près de l'origine et près de la terminaison de tous les autres nerfs. Les fibres des nerfs cérébro-spinaux pourvues de myéline et d'une membrane de

Schwann, arrivées près de leur terminaison, commencent par perdre leur gaine de myéline et se transforment ainsi en fibres de Remak ; puis, elles se dépouillent de leur membrane de Schwann et sont exclusivement réduites au cylindre-axe au niveau de leur terminaison. Les fibres de la substance blanche de l'axe cérébro-spinal, avant de se terminer dans la substance grise, perdent leur gaine de myéline et se réduisent aussi au cylindre-axe.

Les fibres nerveuses amyéliniques sans membrane de Schwann sont beaucoup plus répandues encore chez l'embryon. D'après les recherches de Flechsig, tout le système nerveux central est formé de substance grise jusque vers le cinquième mois de la vie intra-utérine, de sorte que, sur les fœtus de 25 ctm. de longueur, tout l'axe cérébro-spinal est formé exclusivement de cellules nerveuses et de fibres nerveuses amyéliniques. La substance blanche, c'est-à-dire la myéline, n'apparaît que vers la seconde moitié du cinquième mois de la vie embryonnaire et envahit insensiblement toutes les fibres qui forment la substance blanche de l'adulte. Au cinquième mois après la naissance toutes les fibres myéliniques sont définitivement constituées.

Structure du cylindre-axe. L'élément constituant principal d'une fibre nerveuse est le cylindre-axe. Non seulement le cylindre-axe peut constituer à lui seul toute la fibre nerveuse, mais, fait beaucoup plus important, on ne peut pas concevoir de fibre nerveuse sans cylindre-axe.

Le cylindre-axe d'une fibre nerveuse, examinée à frais, paraît complètement homogène. Dans les nerfs fixés par l'acide osmique et colorés par la fuchsine acide, il présente une structure nettement fibrillaire, fig. 87. Ces fibrilles sont indépendantes les unes des autres et représentent des individualités anatomiques pouvant se poursuivre sur toute la longueur du nerf. On les désigne généralement sous le nom de *neurofibrilles*.

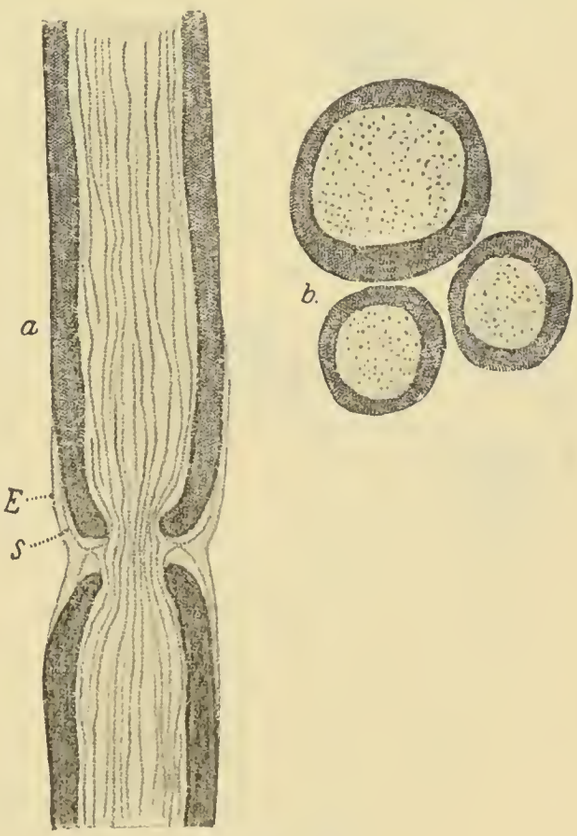

Fig. 87.
Coupe longitudinale (*a*) et coupe transversale (*b*) d'une fibre nerveuse de la grenouille montrant les fibrilles du cylindre-axe (d'après Moncke-berg et Bethe).
F : Gaine fibrillaire ou gaine de Henle.
S : Gaine de Schwann.

Elles plongent dans une substance spéciale, d'une consistance assez molle, à laquelle on a donné successivement les noms de *substance interfibrillaire*, *axoplasme*, *substance périfibrillaire*, etc.

Les auteurs discutent encore pour savoir si les deux parties constituantes

du cylindre-axe, les neurofibrilles et l'axoplasme, interviennent dans la fonction de conduction. L'opinion la plus généralement admise cependant c'est que l'élément conducteur de l'influx nerveux est exclusivement représenté par les neurofibrilles.

Cellules nerveuses.

Conformation externe.

Les *cellules nerveuses* sont éminemment variables de forme et de volume, mais elles ont toutes comme caractère constant d'être toujours pourvues de prolongements. Il n'existe donc pas, au moins chez l'adulte, de *cellules nerveuses apolaires*, c'est-à-dire des cellules sphériques, complètement dépourvues de prolongements.

En se basant sur le nombre des prolongements qui donnent à une cellule sa forme caractéristique, on peut diviser les cellules nerveuses en trois groupes morphologiques plus ou moins nettement distincts : les *cellules unipolaires*, les *cellules bipolaires* et les *cellules multipolaires*.

Fig. 88.
Cellules unipolaires de la racine supérieure du nerf trijumeau. (Embryon de lapin.)

Cellules unipolaires. Ce type cellulaire, très répandu dans les ganglions nerveux des invertébrés ainsi que dans les centres nerveux des vertébrés inférieurs, est excessivement rare dans le système nerveux des vertébrés supérieurs. On le trouve, dans toute sa netteté, dans certaines cellules du mésencéphale représentant les cellules d'origine des fibres constitutives de la racine supérieure ou racine motrice du nerf trijumeau. Ce sont des cellules volumineuses, fig. **88**, dont le corps cellulaire, plus ou moins irrégulier et comme épineux, donne naissance à un gros prolongement descendant qui va se continuer avec le cylindre-axe d'une fibre motrice périphérique.

On pourrait faire rentrer encore dans ce groupe les cellules constitutives des ganglions cérébro-spinaux. Ce sont, en effet, des cellules volumineuses qui ne présentent, chez l'adulte, qu'un seul prolongement, fig. **89**. Mais ces cellules ne sont unipolaires qu'en apparence. A quelque distance du corps cellulaire le prolongement unique se bifurque, en effet, en un prolongement central et un prolongement périphérique.

L'histoire du développement de ces cellules unipolaires montre d'ailleurs que, chez tous les vertébrés, elles ont commencé par être des cellules bipolaires, fig. **90**. Ce caractère embryonnaire se conserve d'une façon définitive

Fig. **89**.
Ganglion spinal d'une souris blanche nouveau-née.

rac. post. : Racine postérieure.
rac. ant. : Racine antérieure.
n. pér. : Nerf périphérique.

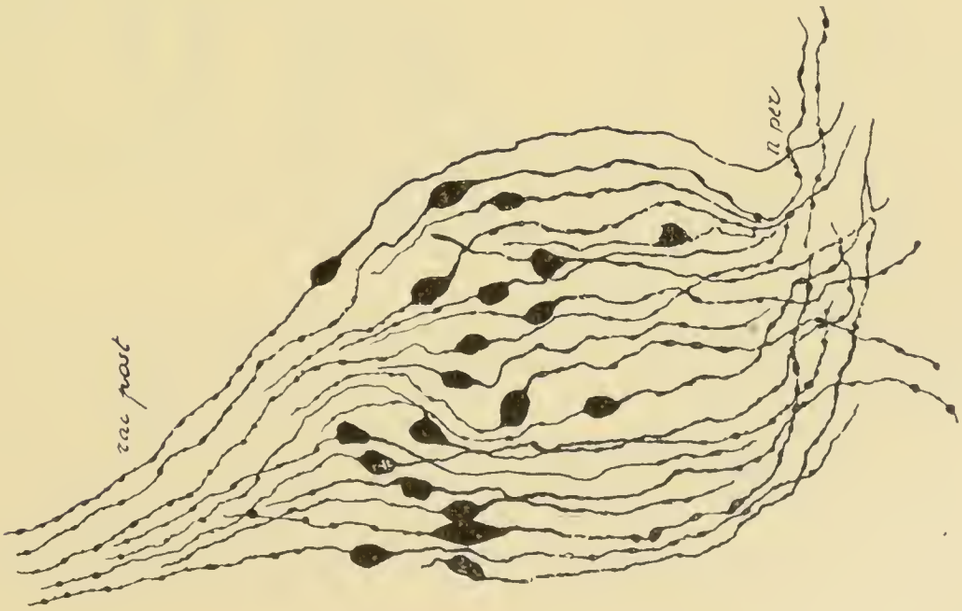

Fig. **90**.
Ganglion spinial d'un embryon de poulet
âgé de 11 jours.

chez quelques poissons, de même qu'on le retrouve, d'une façon permanente, chez les vertébrés supérieurs et chez l'homme, dans les ganglions placés sur le trajet du nerf cochléaire et du nerf vestibulaire et pour les cellules d'origine des fibres olfactives.

Dans tous les ganglions cérébraux et spinaux, les cellules bipolaires de l'embryon se transforment, pendant le cours du développement, en cellules unipolaires, FIG. **91**. Malgré cette modification dans la forme extérieure de ces

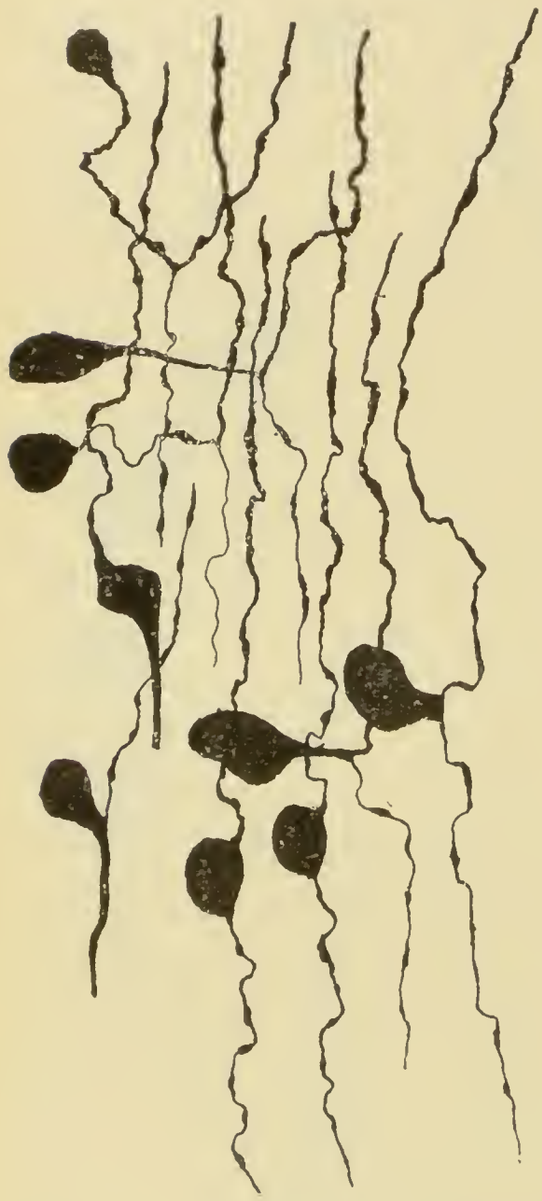

FIG. **91**.
Transformation des cellules bipolaires en cellules unipolaires dans le ganglion de GASSER d'un embryon de cobaye.

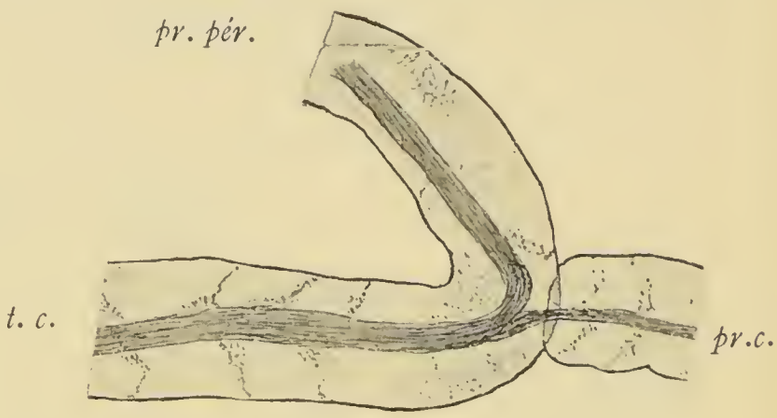

FIG. **92**.
Bifurcation dans un ganglion rachidien de chien. Gross. : 1000 D. (d'après A. MICHOTTE.)
t. c. : Tronc cellulaire.
pr. c. : Prolongement central.
pr. pér. : Prolongement périphérique.

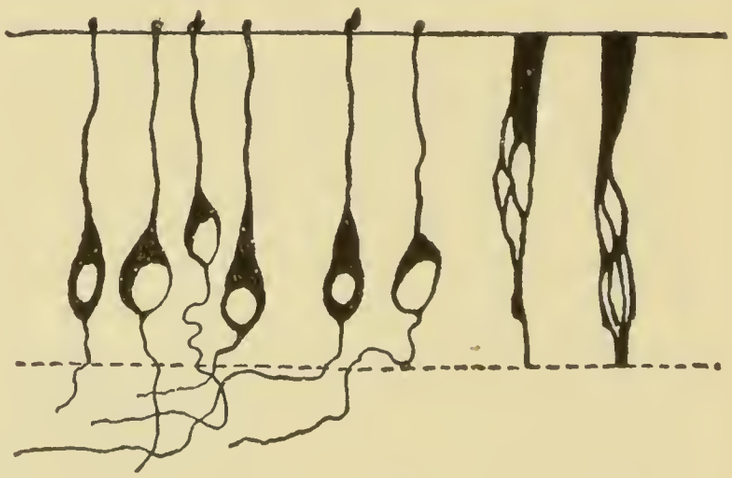

FIG. **93**.
Quelques cellules nerveuses bipolaires de la muqueuse olfactive de la souris blanche.

cellules, l'indépendance primitive des deux prolongements persiste, même chez l'adulte, pour ce qui concerne l'élément conducteur par excellence : les neurofibrilles. Les recherches anatomiques ont, en effet, prouvé que le cylindraxe du prolongement unique se forme par la juxtapposition de toutes les neurofibrilles provenant de deux prolongements périphériques, FIG. **92**.

Les cellules des ganglions cérébro-spinaux ne sont donc *unipolaires* qu'au

point de vue morphologique ; physiologiquement nous devons les considérer comme de véritables cellules bipolaires.

Cellules bipolaires. La plus simple de toutes les cellules nerveuses nous paraît être la cellule bipolaire, FIG. **93**. On la rencontre essentiellement dans les éléments nerveux sensitifs périphériques : cellules bipolaires de la muqueuse olfactive, cellules bipolaires de la rétine, cellules bipolaires du ganglion de SCARPA et du ganglion de CORTI du nerf acoustique, cellules en apparence unipolaires des ganglions cérébro-spinaux.

Cellules multipolaires. Les cellules nerveuses qui entrent dans la constitution

FIG. **94**.

Cellule nerveuse multipolaire de la moelle d'un embryon de veau.

de l'axe cérébro-spinal des mammifères sont presque toutes *multipolaires*, FIG. **94**.

Morphologie et physiologie des prolongements. Les prolongements qui dépendent d'une cellule nerveuse bipolaire ou multipolaire n'ont ni les mêmes caractères morphologiques, ni la même valeur physiologique.

Caractères morphologiques. Un seul de ces prolongements est en relation avec une fibre nerveuse. C'est le *prolongement cylindraxile.* Tous les autres, en s'éloignant de la cellule d'origine, se divisent et se subivisent en diminuant rapidement d'épaisseur. On les appelle *prolongements protoplasmatiques* parce qu'ils ont l'aspect granuleux du protoplasme cellulaire. Toute cellule nerveuse se trouve ainsi pourvue de deux espèces de prolongements : 1° un pro-

longement cylindraxile à contours lisses et réguliers, se continuant avec le cylindre-axe d'une fibre nerveuse ; 2° des prolongements protoplasmatiques à contours irréguliers, d'aspect granuleux, diminuant rapidement de volume en émettant de nombreuses ramilles collatérales.

Comment se terminent les ramifications terminales de tous ces prolongements ?

En employant la coloration par le chlorure d'or, Gerlach a pu mettre en évidence (1871), dans toute l'étendue de la substance grise de l'axe cérébro-spinal, un treillis inextricable de fines fibrilles nerveuses. Il considéra ce treillis comme un véritable *réseau* formé par des anastomoses entre les dernières ramifications des prolongements *protoplasmatiques* des cellules, de telle sorte que, grâce à ce réseau, les cellules nerveuses de tout l'axe cérébro-spinal seraient en continuité directe les unes avec les autres. C'est là le *réseau nerveux de Gerlach.*

Gerlach admettait en outre que plusieurs petites branches de son réseau pouvaient se réunir en un petit faisceau et devenir ainsi le cylindre-axe d'une fibre nerveuse, soit d'une fibre des cordons blancs de la moelle elle-même, soit d'une fibre des racines postérieures des nerfs spinaux.

Le cylindre-axe d'une fibre nerveuse pouvait donc avoir une double origine : ou bien provenir d'une cellule nerveuse comme prolongement cylindraxile, ainsi qu'il l'admettait pour les fibres des racines antérieures des nerfs spinaux ; ou bien provenir des prolongements protoplasmatiques des cellules nerveuses par l'intermédiaire du réseau nerveux, comme il croyait pouvoir l'affirmer pour les fibres des racines postérieures.

De 1871 à 1882, Golgi, professeur à Pavie, publia une série de travaux importants sur la structure interne des centres nerveux. Il fit connaître en même temps une méthode nouvelle, connue sous le nom de *méthode de Golgi*, qui donne des résultats tellement nets, des images à ce point claires et complètes, qu'elle a ouvert une ère nouvelle pour nos connaissances de la fine structure de l'axe cérébro-spinal.

Golgi a fait connaître plusieurs procédés ; le plus simple, celui qui en même temps donne les résultats les plus rapides et les plus constants, consiste à durcir de petits morceaux de tissu nerveux pendant deux, trois, quatre ou cinq jours dans le mélange suivant :

Bichromate de potassium à 3 °/°	4 parties
Acide osmique à 1 °/°	1 partie

Après durcissement, on lave rapidement les morceaux dans l'eau distillée, puis on les porte pendant un ou deux jours ou plus dans une solution de nitrate d'argent à 0,75 °/°. Il se forme un précipité rouge de chromate d'argent qui se dépose dans les cellules nerveuses. Les morceaux sont ensuite enrobés à la celloïdine et coupés au microtome. Les coupes, déshydratées dans la créosote et éclaircies dans l'essence de térébentine, sont montées dans la laque de Damar dissoute dans le xylol.

Par cette méthode les cellules nerveuses sont colorées avec tous leurs prolongements : vues au microscope, elles présentent dans toute leur étendue une belle coloration noire. Les cylindre-axes des fibres nerveuses ne sont

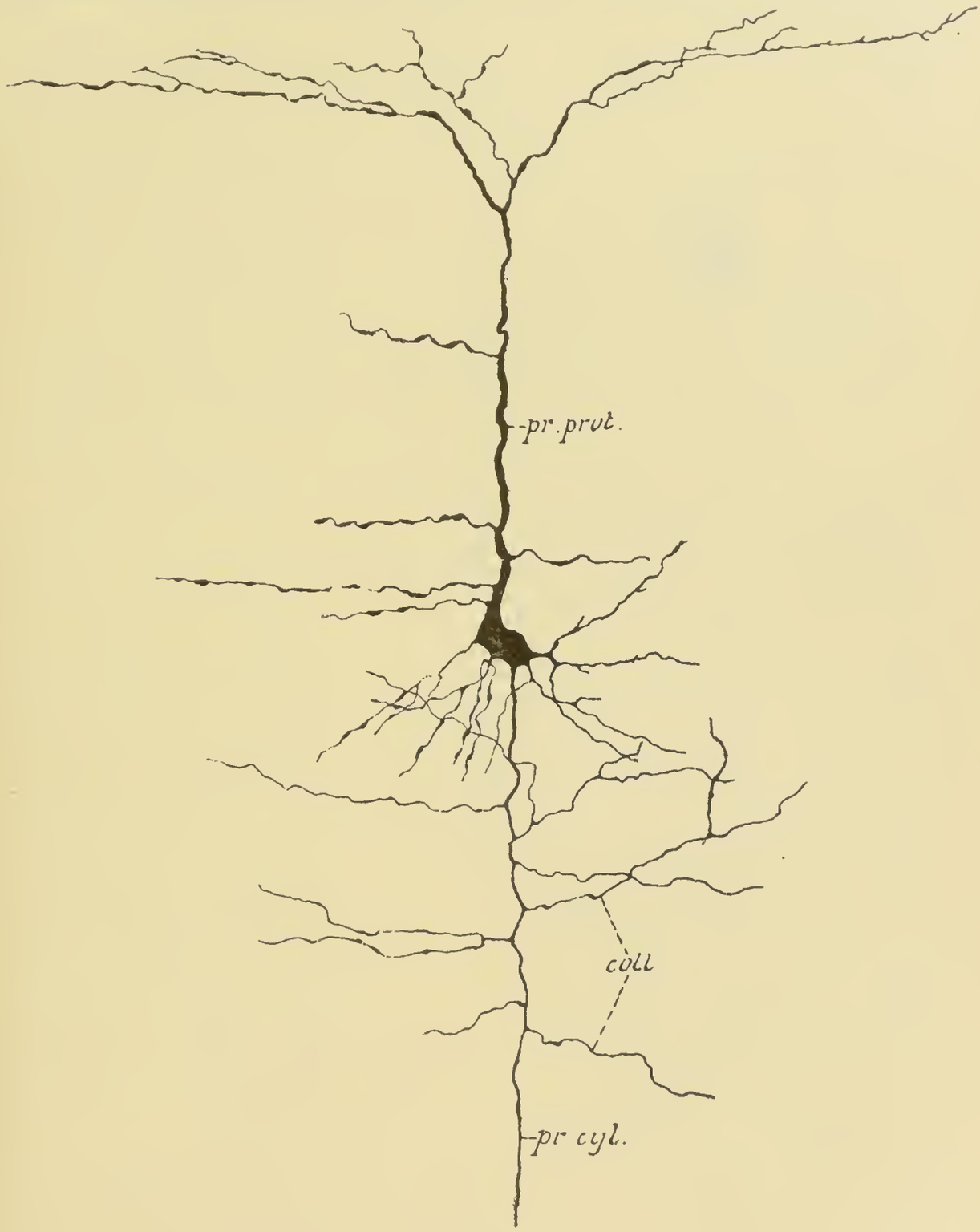

Fig. 95.

Cellule nerveuse de l'écorce cérébrale d'une souris blanche âgée de neuf jours.

pr. prot. : Prolongement protoplasmatique.
pr, cyl. : Prolongement cylindraxile.
coll. : Branches collatérales du prolongement cylindraxile.

imprégnés par le chromate d'argent que pour autant qu'ils sont dépourvus de myéline. C'est pour ce motif que, chez l'adulte, la méthode de Golgi ne colore que les cellules nerveuses, les fibres du système nerveux sympathique, les

fibres des filets olfactifs et encore certaines fibres nerveuses normalement dépourvues de gaine de myéline. Pour colorer les fibres nerveuses de l'axe cérébro-spinal, il faut appliquer la méthode de Golgi au système nerveux d'embryons ou d'animaux nouveau-nés, à une époque où les fibres nerveuses ne possèdent pas encore leur gaine de myéline.

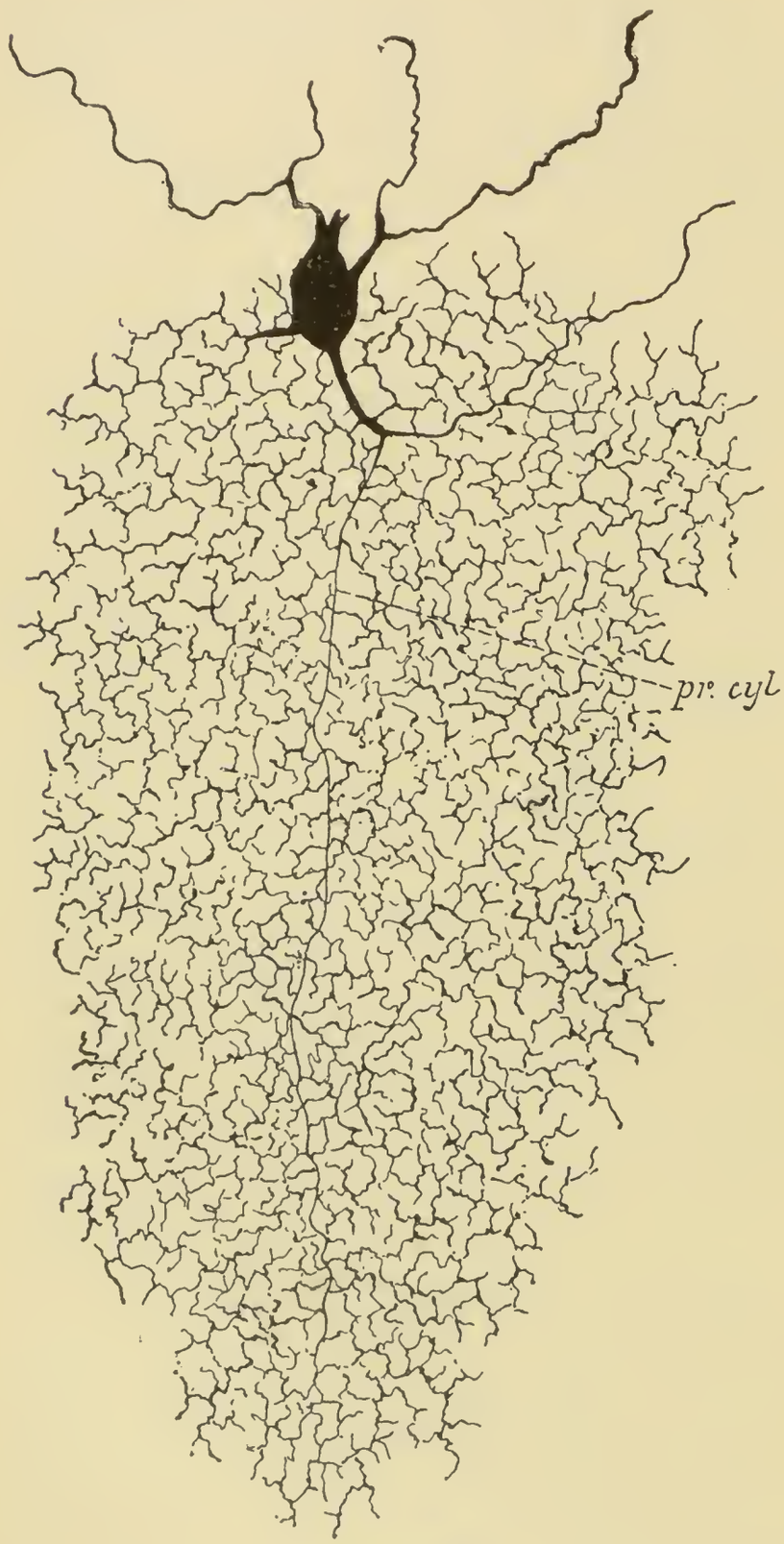

FIG. 96.
Cellule nerveuse à cylindre-axe court de la couche granuleuse du cervelet d'un chat âgé de 8 jours.

A l'aide de sa méthode, Golgi a prouvé les faits suivants :

Toute cellule nerveuse est pourvue de prolongements protoplasmatiques et d'un prolongement cylindraxile toujours unique.

Les prolongements protoplasmatiques des cellules nerveuses ne s'anastomosent pas entre eux. Ils se terminent toujours librement dans l'axe cérébro-spinal. Ce sont des prolongements épais, à contours irréguliers ; leur longueur est variable. Ils diminuent rapidement de volume, en émettant un grand nombre de branches collatérales qui se divisent et se subdivisent à leur tour.

Le prolongement cylindraxile a des caractères tout particuliers. Il naît, soit directement du corps cellulaire, soit de la base d'un des prolongements protoplasmatiques, au moyen d'un petit cône triangulaire. Ses contours sont nets, réguliers, comme taillés à l'emporte-pièce. Ce prolongement cylindraxile émet sur son trajet de fines branches collatérales, FIG. 95.

Le prolongement cylindraxile peut se comporter de deux façons différentes. Tantôt il est excessivement long et conserve sur toute sa longueur son diamètre primitif tout en émettant, au moins dans le plus grand nombre des cas, des branches collatérales FIG. **95** ; tantôt il est beaucoup plus court et, arrivé à une petite distance du corps cellulaire, il se divise et se subdivise de façon à produire, par l'entrelacement de ses branches de division, un treillis inextricable, FIG. **96**. Il avait semblé à GOLGI que les cellules de la première espèce étaient surtout abondantes dans les cornes antérieures de la moelle d'où sortent les racines motrices, tandis que les cellules de la seconde espèce prédominaient dans les cornes postérieures, au voisinage immédiat des racines sensitives. Se basant sur ce fait, il crut avoir trouvé un caractère morphologique permettant de distinguer une cellule motrice d'une cellule sensitive : toute cellule nerveuse pourvue d'un prolongement cylindraxile long serait une cellule motrice ; toute cellule nerveuse pourvue d'un prolongement cylindraxile court serait une cellule sensitive.

Dans les préparations où l'imprégnation par le chromate d'argent avait été quelque peu complète, GOLGI put encore constater l'existence, dans toute l'étendue de la substance grise, d'un entrelacement de fines fibrilles nerveuses, déjà signalé par GERLACH à la suite de la coloration par la chlorure d'or. GOLGI est tenté de croire qu'il s'agit là d'un *réseau nerveux diffus*. Mais, contrairement à l'opinion de GERLACH, ce réseau ne serait pas formé pas les prolongements *protoplasmatiques* des cellules nerveuses. Il résulterait des anastomoses de toutes les fibrilles de nature *cylindraxile* qui entrent dans la substance grise ; ramifications cylindraxiles des cellules nerveuses sensitives de GOLGI, collatérales du prolongement cylindraxile des cellules nerveuses motrices, collatérales que les fibres de la substance blanche envoient dans la substance grise sur toute la longueur de l'axe cérébro-spinal.

Les fibres sensitives des racines postérieures de la moelle prendraient leur origine dans ce réseau nerveux.

En 1888, CAJAL a repris l'étude de la structure des centres nerveux au moyen de la méthode au chromate d'argent. Il a retrouvé les deux espèces de cellules nerveuses décrites pour la première fois par GOLGI. Mais, d'après ses recherches, les cellules sensitives de GOLGI se trouvent aussi dans des régions physiologiquement reconnues comme motrices, et les cellules considérées comme motrices par GOLGI existent en nombre considérable dans des régions manifestement sensitives. Aussi abandonne-t-il toute distinction morphologique entre cellules motrices et cellules sensitives et divise-t-il les cellules nerveuses en *cellules à cylindre-axe long* et *cellules à cylindre-axe court,* sans rien préjuger quant à leur fonction spéciale ; tout au plus considère-t-il les cellules à cylindre-axe abondamment ramifié comme ayant probablement pour fonction de transmettre l'ébranlement nerveux en même temps à un grand nombre de cellules nerveuses, de là le nom de *cellules d'association* sous lequel il les désigne quelquefois.

L'entrelacement de fines fibrilles nerveuses, signalé par Gerlach et par Golgi et considéré par ces deux auteurs comme constituant un véritable *réseau*, existe dans toute l'étendue de la substance grise, fig. 97. Mais ces fibrilles, tout en s'enchevêtrant les unes dans les autres, ne présentent nulle part de

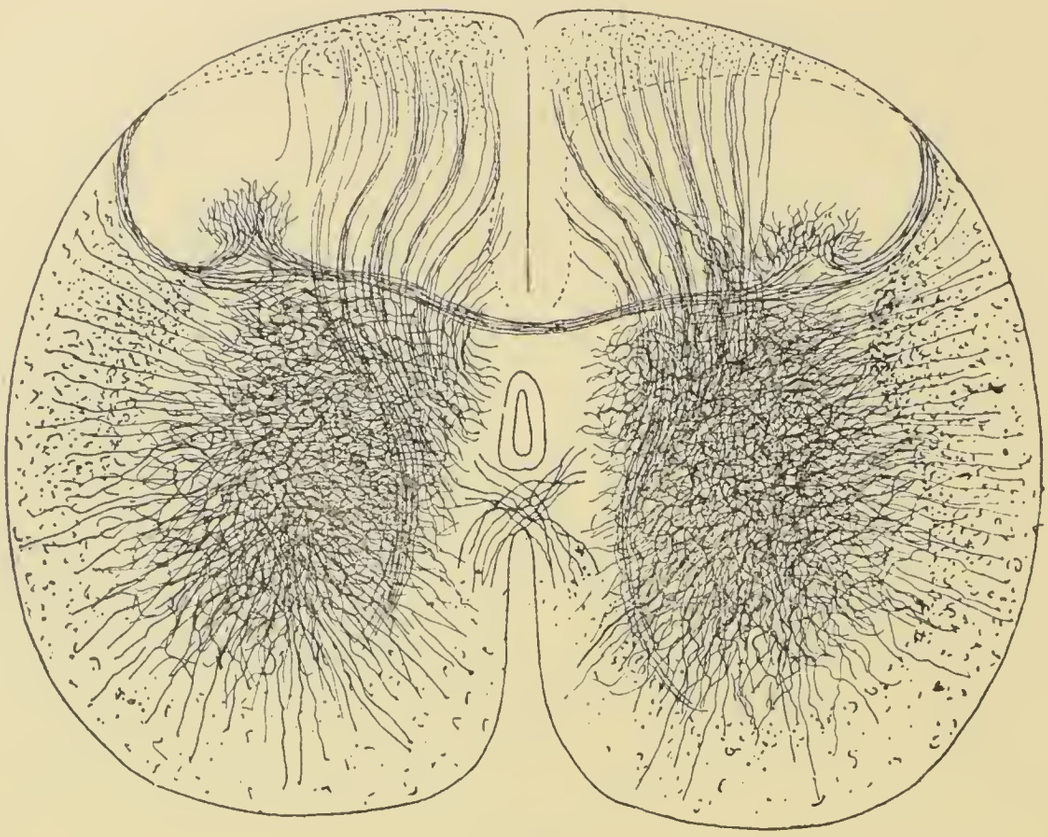

Fig. 97.
Coupe transversale de la moelle lombaire d'un chat de deux jours montrant l'entrelacement des fibrilles nerveuses dans la substance grise.

véritables anastomoses. Ces fibrilles représentent les branches de division et de subdivision provenant des ramifications collatérales et des ramifications terminales du prolongement cylindraxile des cellules nerveuses, et ces branches se terminent toujours librement dans la substance grise.

Les cellules nerveuses et les fibres nerveuses forment donc par leur ensemble ce qu'on appelle les éléments nerveux. Mais ces fibres et ces cellules ne constituent pas des éléments indépendants. Il n'existe pas, dans l'organisme tout entier, une seule fibre nerveuse qui ne soit en connexion avec une cellule nerveuse, car toute fibre nerveuse possède un cylindre-axe, et tout cylindre-axe se continue avec l'axone d'une cellule nerveuse. Le seul et unique *élément nerveux*, c'est la cellule nerveuse avec tous ses prolongements. Cette cellule nerveuse ainsi comprise est une espèce d'*unité nerveuse* à laquelle on donne le nom de *neurone*.

Un élément nerveux ou un neurone est donc une cellule nerveuse avec tous les prolongements qui en dépendent. Le plus grand nombre des neurones possèdent deux espèces de prolongements : des prolongements protoplasmatiques ou *dendrites* et un prolongement cylindraxile, généralement destiné à se continuer avec le cylindre-axe d'une fibre nerveuse.

Les prolongements protoplasmatiques ne constituent cependant pas une partie indispensable à tout neurone. Il existe, en effet, même chez les vertébrés supérieurs, des cellules nerveuses manifestement unipolaires. Ces cellules ne sont constituées que d'une masse plus ou moins volumineuse de protoplasme d'où naît directement le prolongement cylindraxile. D'autre part, chez les animaux inférieurs, les prolongements protoplasmatiques, de même que le prolongement cylindraxile, ne naissent pas directement de la masse de protoplasme entourant le noyau, mais cette masse centrale s'étire, s'allonge en formant un tronc plus ou moins volumineux et plus ou moins étendu d'où naissent alors les deux espèces de prolongements. Ces dispositions jettent un jour tout nouveau sur la valeur des prolongements protoplasmatiques. Ceux-ci ne représentent, en dernière analyse, qu'une expansion du corps cellulaire ne paraissant avoir d'autre but que d'agrandir sa surface pour faciliter et multiplier les contacts avec d'autres neurones ; ils forment un seul tout avec le corps cellulaire de telle manière que le neurone se réduit en définitive à une masse plus ou moins étalée de protoplasme d'où naît l'axone.

Valeur fonctionnelle. Les recherches concordantes de ces dernières années ont établi que les deux espèces de prolongements qui dépendent d'une cellule nerveuse servent à la fonction de conduction, mais que le *sens* suivant lequel se fait la conduction nerveuse varie suivant que l'on considère ou le prolongement cylindraxile, ou les prolongements protoplasmatiques.

Dans les prolongements protoplasmatiques, l'ébranlement nerveux se transmet toujours des ramifications terminales vers la cellule d'origine, tandis que dans le prolongement cylindraxile la transmission se fait de la cellule nerveuse vers les ramifications terminales. Les prolongements protoplasmatiques possèdent donc la conduction *cellulipète :* ils recueillent autour d'eux les ébranlements venus des éléments voisins et les transmettent à la cellule dont ils dépendent. Le prolongement cylindraxile jouit de la conduction *cellulifuge* : il reçoit l'ébranlement nerveux de sa cellule d'origine et doit le transmettre aux éléments avec lesquels il arrive en contact.

C'est ce que l'on désigne sous le nom de *théorie de la polarisation dynamique des éléments nerveux.* D'après cette théorie, les prolongements protoplasmatiques avec le corps cellulaire dont ils dépendent sont des appareils de perception, tandis que les prolongements cylindraxiles constituent des appareils d'application de l'ébranlement nerveux; les premiers sont des *prolongements cellulipètes,* les seconds portent encore le nom de *prolongements cellulifuges.*

Il résulte encore de cette théorie que le *contact utile* entre éléments nerveux, l'*articulation* ou le *synapsis* entre neurones superposés, c'est-à-dire la transmission de l'ébranlement d'un élément nerveux à un autre ébranlement nerveux, ne peut pas se faire par les prolongements protoplasmatiques enchevêtrés ; il ne se fait pas non plus par les ramifications terminales cylindraxiles enlacées les unes dans les autres. Ce contact a lieu exclusivement entre les ramifications

terminales du prolongement *cylindraxile* d'un neurone, les ramifications *protoplasmatiques* et le *corps cellulaire* d'un autre neurone.

Les fonctions spéciales des trois parties constitutives d'un élément nerveux peuvent donc être résumées de la façon suivante :

Tout *prolongement cylindraxile* possède la conduction cellulifuge.

Il ne reçoit *jamais* l'ébranlement nerveux ni des prolongements protoplasmatiques, ni des ramifications cylindraxiles avec lesquels il arrive en contact. Il ne le reçoit pas non plus du corps cellulaire de neurones voisins. L'ébranlement nerveux lui arrive *toujours* de sa cellule d'origine. Il ne transmet *jamais* cet ébranlement aux ramifications cylindraxiles avec lesquelles il s'enchevêtre, mais il le *communique toujours* soit aux prolongements protoplasmatiques et au corps cellulaire d'autres éléments nerveux, soit aux éléments étrangers avec lesquels il vient en contact.

Tout *prolongement protoplasmatique* jouit de la conduction cellulipète. Il ne reçoit jamais l'ébranlement nerveux ni de la cellule dont il provient, ni des prolongements protoplasmatiques qu'il rencontre sur son trajet, ni du corps cellulaire d'un élément voisin. L'ébranlement lui est exclusivement communiqué, soit par des excitations externes, soit par des ramifications cylindraxiles. Il ne transmet jamais l'ébranlement reçu soit à d'autres prolongements protoplasmatiques, soit à des ramifications cylindraxiles. Il a pour unique fonction de le transmettre à sa cellule d'origine.

Le *corps cellulaire* d'un élément nerveux, interposé en quelque sorte entre les prolongements protoplasmatiques qui recueillent les excitations et le prolongement cylindraxile qui les reporte au loin, apparaît ainsi comme un véritable centre d'action du neurone. C'est là qu'arrivent les ébranlements nerveux, soit qu'ils lui soient amenés par ses prolongements protoplasmatiques, soit qu'il les ait reçus directement de ramifications cylindraxiles appartenant à d'autres éléments. C'est de là aussi que partent les ébranlements nerveux pour parcourir le prolongement cylindraxile, soit à la suite d'une excitation amenée à la cellule par ses prolongements protoplasmatiques, soit à la suite d'une modification spéciale survenue directement dans la cellule elle-même.

Ces considérations générales forment la base de toute la structure interne du système nerveux ; ces notions bien comprises, il devient relativement facile de s'orienter dans la structure complexe de l'axe cérébro-spinal.

Conformation interne.

Structure du protoplasme. Nos connaissances concernant la structure interne des cellules nerveuses sont entrées dans une voie féconde, depuis l'introduction dans la technique microscopique de l'excellente méthode de coloration au bleu de méthylène connue sous le nom de *méthode de Nissl.*

C'est une méthode de coloration excessivement simple.

Des morceaux frais de tissu nerveux, d'environ un centimètre de diamètre,

sont durcis pendant quelques jours dans l'alcool à 96°. Après durcissement, on enrobe les morceaux dans la paraffine, ce qui permet des coupes régulières et fines. Ces coupes sont fixées sur des verres porte-objets simplement par de l'eau distillée. Quand cette eau est complètement évaporée, on dissout la paraffine dans le xylol, on passe les coupes dans l'alcool absolu et dans l'alcool à 90°. De là on les porte, toujours collées sur les porte-objets, dans la matière colorante et on les y laisse pendant 5 à 6 minutes à la température ordinaire. Les coupes sont lavées alors dans l'eau distillée, puis portées dans de l'alcool de 90° à 94° pour la différenciation, dont on surveille la marche au microscope. Quand on la juge convenable, on porte les porte-objets pendant une minute environ dans un cristallisoir rempli d'alcool absolu, on les éclaircit dans l'huile de cajeput, celle-ci éliminée par du xylol on monte les coupes dans la laque de Dammar dissoute dans le xylol, sans les recouvrir d'un petit verre.

La solution du bleu de méthylène est composée comme suit :

Bleu de méthylène B.	3 gr. 75
Savon de Venise (que nous remplaçons par le savon de Marseille)	1 gr.75
Eau distillée	1000 gr.

Quand on examine au microscope des coupes du névraxe colorées par cette méthode, on trouve, dans les diverses parties du système nerveux central, deux espèces de cellules nerveuses différentes l'une de l'autre par la façon dont leur protoplasme se comporte vis-à-vis du bleu de méthylène.

Les unes sont colorées à la fois et dans leur noyau et dans leur protoplasme, ce sont les *cellules somatochromes*. Les autres n'ont fixé le bleu de méthylène que dans le noyau, tout leur corps cellulaire est invisible parce qu'il ne renferme pas de substance fixant avidement le bleu de méthylène. Ce sont les *cellules caryochromes*.

Le protoplasme des *cellules somatochromes* est donc formé d'une partie qui se colore par le bleu de méthylène ou *partie chromophile* et d'une partie qui ne se colore pas par le bleu de méthylène ou *partie non chromophile*.

Morphologie et physiologie des parties chromophile et non chromophile. *Caractères morphologiques. Partie chromophile.* La substance chromophile peut se présenter sous des formes variées. Tantôt ce sont des blocs irréguliers, répartis sans ordre apparent dans le corps de la cellule nerveuse, FIG. **98** ; d'autres fois ce sont des bâtonnets allongés, fusiformes, placés à une certaine distance l'un à la suite de l'autre et donnant au protoplasme cellulaire un aspect strié. Ces bâtonnets se rencontrent de préférence dans les gros troncs protoplasmatiques et aussi dans les couches périphériques du protoplasme cellulaire. Dans les cellules fusiformes on rencontre quelquefois, aux deux pôles du noyau, un bloc volumineux de substance chromophile recouvrant comme une coiffe ou comme un capuchon la partie voisine du noyau,

c'est le *capuchon nucléaire*, FIG. **99**. Au point de bifurcation des gros troncs protoplasmatiques existe, d'une façon constante, un cône triangulaire de substance chromophile : le *cône de remplissage* ou *cône de bifurcation*, FIG. **98**. Tous ces amas de substance chromophile peuvent se présenter comme des masses

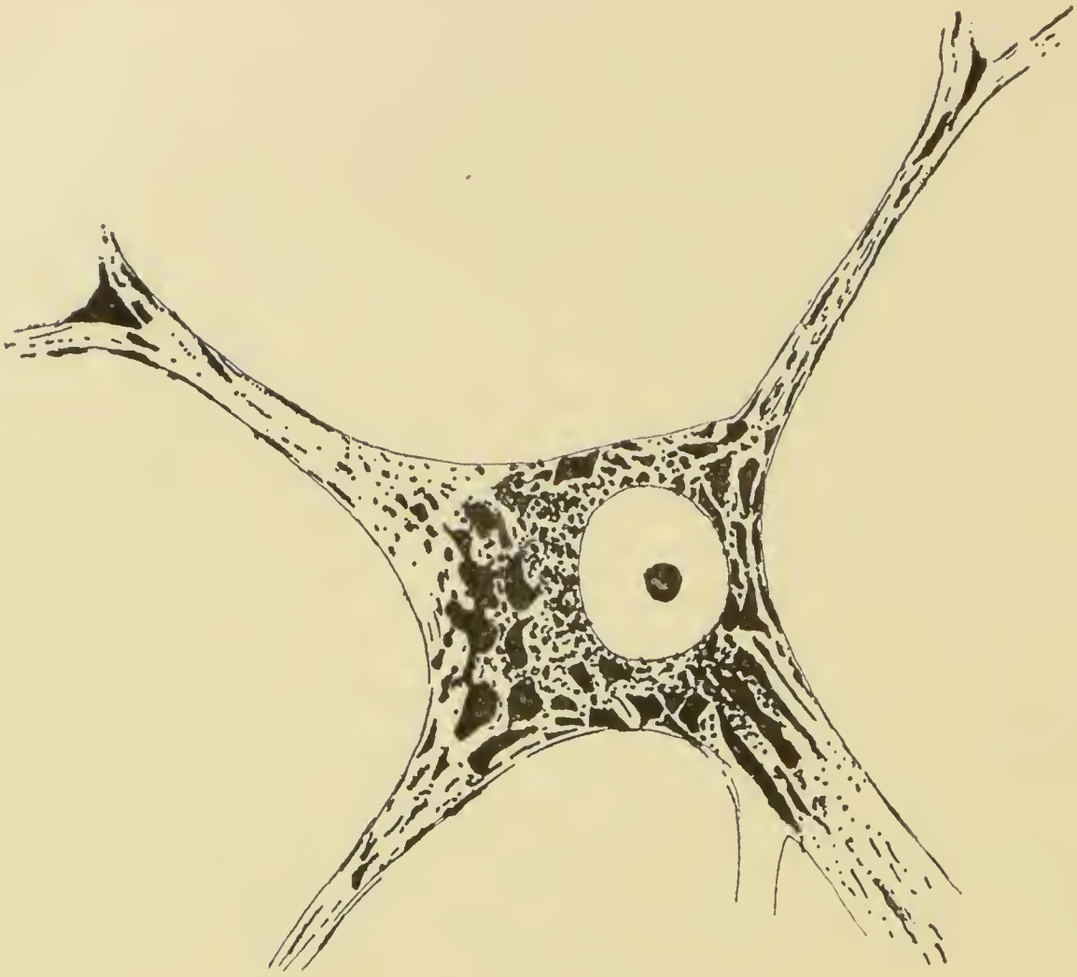

FIG. **98**.
Cellule de la corne antérieure de la moelle lombaire d'un enfant né à sept mois.

compactes sans apparence de structure, ou comme des masses plus ou moins granuleuses, à contours irréguliers, souvent creusés de petites vacuoles ; à les voir on les dirait formées d'une accumulation de petites granulations distinctes plus ou moins bien tassées les unes sur les autres.

Partie non chromophile. Sur les préparations colorées par le bleu de méthylène la partie non chromophile du protaplasme des cellules nerveuses se montre formée d'une partie organisée en forme de réseau plongeant dans une substance fondamentale homogène, FIG. **100**. Cette partie organisée s'étudie le mieux au moyen de la méthode de CAJAL, au nitrate d'argent réduit. Elle consiste à durcir des morceaux de tissu nerveux dans une solution de nitrate d'argent à 1, 2 ou 3 %, à une température de 35 à 38°, pendant 3 à 5 jours, puis à les traiter par un réducteur quelconque notamment un esolution d'hydroquinone ou d'acide pyrogallique à 1 %. Les pièces ainsi traitées sont enrobées à la paraffine et les coupes de 5, 10 ou 15 μ d'épaisseur sont montées directement dans le baume.

Les préparations bien faites montrent que le corps de la cellule nerveuse

est occupé par une charpente neurofibrillaire, dont les nombreuses fibrilles constituantes sont reliées les unes aux autres par des trabécules transversales

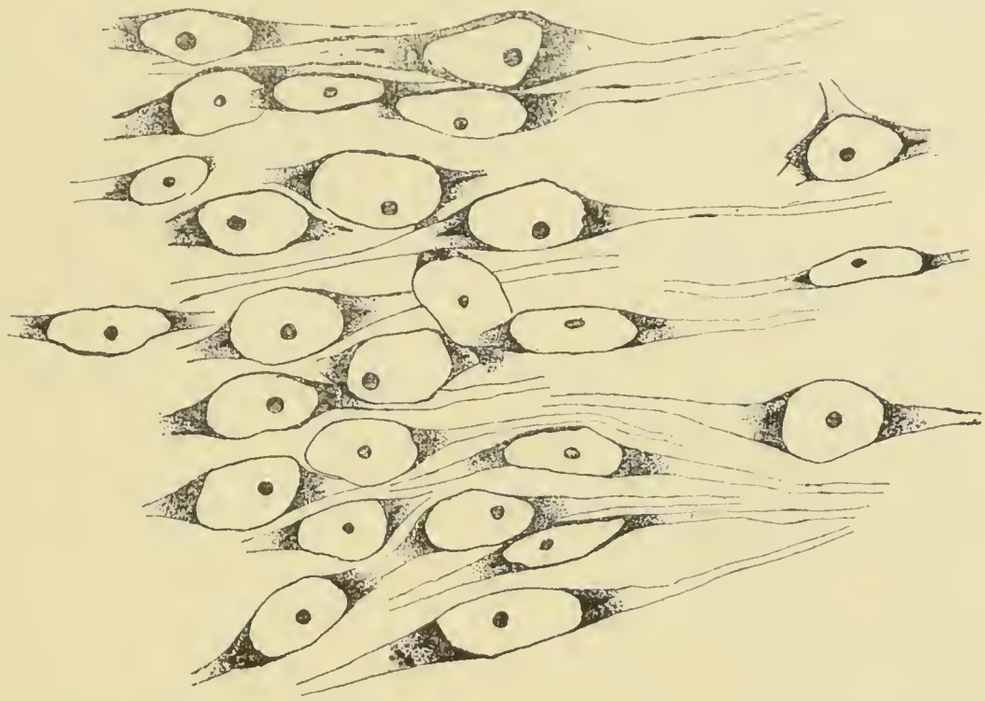

Fig. **99**. Cellules de la corne d'Ammon du lapin.

de manière à donner naissance à un véritable réseau occupant toute l'étendue du corps protoplasmatique, Fig. **101**. A la base des prolongements protoplas-

Fig. **100**. Cellule d'un ganglion spinal de lapin montrant le réseau endocellulaire (méthode de Nissl).

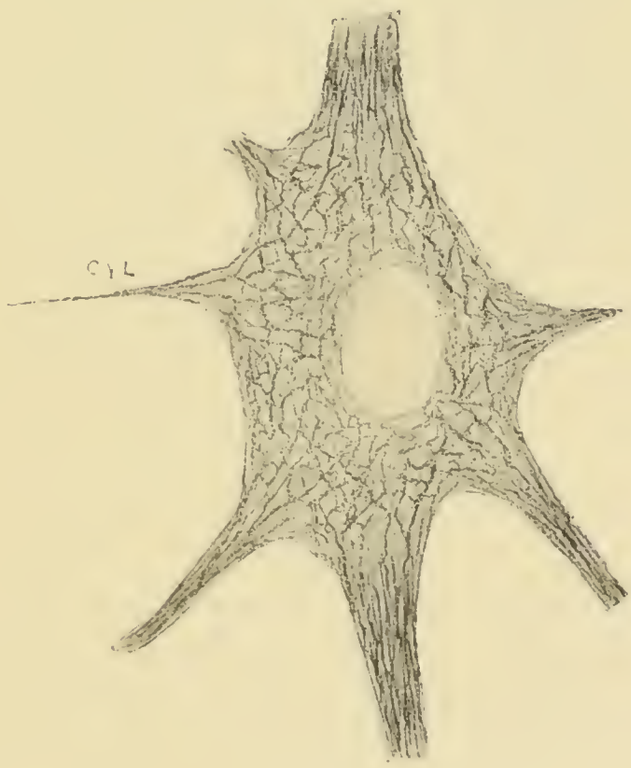

Fig. **101**. Cellule géante de la formation réticulaire du bulbe d'un chien adulte.

matiques et cylindraxiles les trabécules longitudinales s'épaississent et, en se superposant les unes aux autres, produisent des neurofibrilles qui paraissent

indépendantes et qui donnent aux prolongements cellulipètes comme au prolongement cellulifuge un aspect finement strié.

La disposition de ce réseau endocellulaire peut varier cependant sensiblement d'une cellule à l'autre, en ce sens que dans certains types cellulaires les trabécules unissantes des neurofibrilles sont tellement développées que la structure réticulaire apparaît au premier abord, FIG. **101**, tandis que dans d'autres cellules les trabécules transversales sont plus grêles et les neurofibrilles paraissent indépendantes, FIG. **102** ; de là les deux types cellulaires extrêmes: le type réticulaire et le type fasciculé, entre lesquels se trouvent des intermédiaires appartenant au type réticulo-fibrillaire avec prédominance tantôt des neurofibrilles et tantôt des trabécules unissantes.

FIG. **102**.
Cellules de la corne d'AMMON du lapin.

Ces variations dans la structure apparente du protoplasme cellulaire n'ont pas grande importance physiologique ; elles doivent être attribuées à la forme seule de la cellule nerveuse et à la disposition des prolongements qui en dépendent. La structure *réticulée* prédomine dans les cellules globuleuses ; la structure *fasciculée* est de règle dans les cellules fusiformes et la structure *réticulofibrillaire* est caractéristique des cellules multipolaires.

Valeur fonctionnelle. Différentes l'une de l'autre par la façon dont elles se comportent vis-à-vis du bleu de méthylène et par leur organisation propre, les deux parties, chromophile et non chromophile, du protoplasme cellulaire sont encore différentes au point de vue de leur valeur fonctionnelle.

Partie non chromophile. La partie non chromophile, de structure réticulée, nous paraît être l'élément constituant principal du protoplasme de la cellule nerveuse, celui à qui incombe la fonction primordiale des éléments nerveux, la fonction de conduction.

Ce qui le prouve, c'est que le prolongement cylindraxile de toute cellule nerveuse, c'est-à-dire la partie du neurone qui sert exclusivement à la transmission de l'influx nerveux d'un élément à un autre élément, l'axone, est formé uniquement par de la substance non chromophile. On admet que les fibrilles de ce cylindre-axe, arrivées dans le corps cellulaire, se continuent avec le réticulum endocellulaire et, par là, avec les fibrilles des prolongements protoplasmatiques.

Ce qui le prouve encore, c'est que cette substance forme à elle seule les ramifications terminales des prolongements protoplasmatiques des cellules nerveuses. Or, ces prolongements servent à la conductibilité nerveuse au même titre que le prolongement cylindraxile.

Enfin, le protoplasme de toutes les cellules nerveuses qui rentrent dans le groupe des cellules caryochromes est totalement privé de substance chromophile ; il faut bien admettre cependant que ce protoplasme cellulaire jouit de la conductibilité nerveuse.

Partie chromophile. Mais si la partie non chromophile est l'élément constituant principal du neurone, quelle valeur devons-nous attribuer à la partie chromophile ?

Le fait que la substance chromophile manque complètement dans le protoplasme d'un grand nombre de cellules nerveuses prouve à l'évidence que cette substance n'est pas un élément essentiel du protoplasme cellulaire, un élément indispensable à la vie de la cellule nerveuse. On sait d'ailleurs que la substance chromophile s'accumule dans la cellule nerveuse pendant la période de repos du neurone, tandis qu'elle diminue parfois considérablement pendant toute la période d'activité. De plus, chaque fois qu'un neurone se trouve lésé d'une façon quelconque, soit dans son intégrité anatomique par suite de la lésion de son prolongement cylindraxile, soit dans sa nutrition comme cela s'observe dans les empoisonnements, dans les troubles circulatoires et autres, nous voyons la substance chromophile diminuer et disparaître pour revenir bientôt en quantité beaucoup plus abondante lorsque la cellule semble être parvenue à faire face à la lésion subie. De tous ces faits se dégage cette conclusion : c'est que la substance chromophile ne représente rien d'autre qu'une espèce de substance de réserve, nullement indispensable à l'élément nerveux.

Pigment. A côté des granulations chromophiles on trouve encore, dans le protoplasme d'un grand nombre de cellules nerveuses (cellules des ganglions cérébro-spinaux, cellules radiculaires de la moelle, cellules pyramidales de l'écorce cérébrale, etc.), un amas plus ou moins compact et plus ou moins étendu de granulations spéciales, granulations pigmentaires, d'une coloration jaune-verdâtre sur les préparations traitées par la méthode de Nissl, fig. **103**.

Ce pigment fait totalement défaut chez le nouveau-né. Il apparaît dans les cellules radiculaires de la moelle vers l'âge de 7 à 8 ans et dans les grosses

cellules pyramidales de l'écorce vers la vingtième année, pour augmenter ensuite lentement avec l'âge. Aussi admet-on généralement que les granulations pigmentaires doivent être considérées comme un caractère de sénilité de la cellule nerveuse.

Fig. **103**.
Cellules radiculaires d'un homme âgé de 61 ans.
pt : Pigment.

Structure du noyau. Le noyau des cellules nerveuses paraît avoir une structure excessivement simple. Sur des coupes du névraxe fixées par l'alcool ou le sublimé et colorées par les couleurs basiques d'aniline, on voit que le noyau est nettement séparé du cytoplasme ambiant par une membrane bien apparente. Son centre est occupé par un nucléole volumineux fixant énergiquement les matières colorantes d'aniline. Ce nucléole est le plus souvent unique. Quelquefois on en rencontre deux, plus rarement trois ou quatre. Du pourtour du nucléole on voit partir quelques trabécules irrégulières, anastomosées entre elles, et se rendre vers la face profonde de la membrane nucléaire.

Evolution et involution de la cellule nerveuse.

Un fait important à signaler, c'est que les éléments nerveux ou les neurones, une fois sortis de la période de formation, deviennent en quelque sorte

des éléments permanents. Pendant toute la durée de la vie d'un homme, ces éléments ne présenteront plus jamais des phénomènes de caryocinèse, de telle sorte que nous devons admettre que, une fois constitués, ces éléments sont destinés à vivre aussi longtemps que l'organisme lui-même qu'ils aident à constituer. Pendant les premiers temps du développement embryologique la multiplication cellulaire est très active dans les éléments du tissu nerveux ; c'est l'époque des *cellules germinatives*. A un moment donné, moment qui varie nécessairement d'un endroit à l'autre, cette multiplication cesse. Le nombre des éléments nerveux qui doivent entrer dans la constitution du système nerveux est alors atteint.

A partir de ce moment on ne rencontre plus de cellules en division ; le développement ultérieur consistera donc uniquement dans une augmentation de volume du corps cellulaire, un allongement et un épaississement des ramifications protoplasmiques et cylindraxiles.

De même que l'organisme humain présente, dans le cours de son existence, une période de croissance, une période d'arrêt et une période de décroissance conduisant à la sénilité et à la mort, de même tout élément nerveux ou tout neurone parcourt une phase d'évolution, une phase d'arrêt et une phase d'involution.

Phase d'arrêt. Durant la phase d'arrêt, qui commence généralement vers l'âge de 20 à 25 ans, la structure de la cellule nerveuse est telle que nous l'avons décrite plus haut.

Phase d'involution. Les modifications qui caractérisent sa phase d'involution ou de sénilité consistent essentiellement dans une transformation chimique des granulations chromophiles en granulations pigmentaires, transformation lente et progressive dont l'époque du début varie considérablement, non seulement d'une cellule à l'autre chez le même individu, mais encore, dans les mêmes types cellulaires, d'un individu à l'autre. Cette transformation commence en un point limité du corps protoplasmatique et peut envahir plus ou moins complètement toute la cellule nerveuse, FIG. **103**, ne respectant que les ramifications protoplasmatiques et le prolongement cylindraxile. Cette transformation chimique des éléments chromophiles est accompagnée d'une modification spéciale du réseau cellulaire consistant en un épaississement des trabécules et une modification de leur constitution chimique telle que, sous l'influence des réactifs utilisés dans la méthode de CAJAL, elles prennent une coloration noire ou brune.

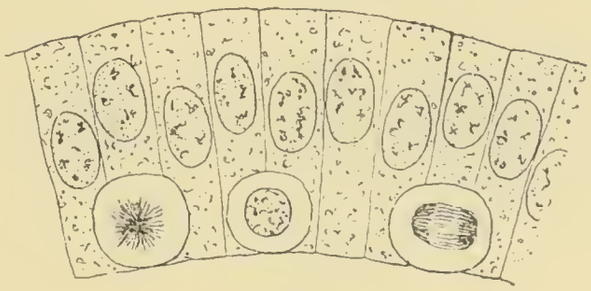

FIG. **104**.
Coupe de la paroi du canal neural primitif (d'après HIS).

Phase d'évolution. La phase d'évolution commence dès les premiers jours

de la vie intra-utérine, à l'époque où tout le système nerveux central est réduit encore au canal neural primitif dont la paroi est constituée tout d'abord par une rangée de cellules épithéliales occupant toute l'épaisseur de la paroi.

Entre les extrémités internes de ces cellules cylindriques se trouvent des cellules plus petites, sphériques, en voie de division caryocinétique très active, FIG. **104**. Ce sont les *cellules germinatives*. Ces deux espèces de cellules sont, à cette époque, les seuls éléments constitutifs de tout le système nerveux. Elles ont des destinées toutes différentes : les cellules germinatives vont devenir les éléments essentiels du tissu nerveux ou les neurones, tandis que les cellules épithéliales produiront dans la suite les éléments de soutien : les cellules épendymaires et les cellules de neuroglie.

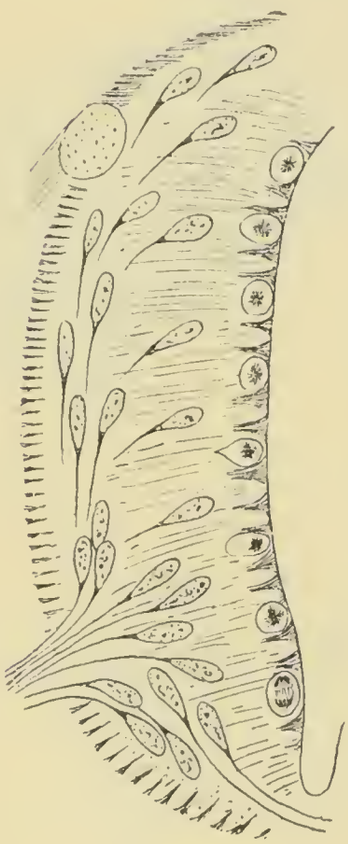

FIG. **105**.
Transformation des cellules germinatives en neuroblastes (d'après HIS).

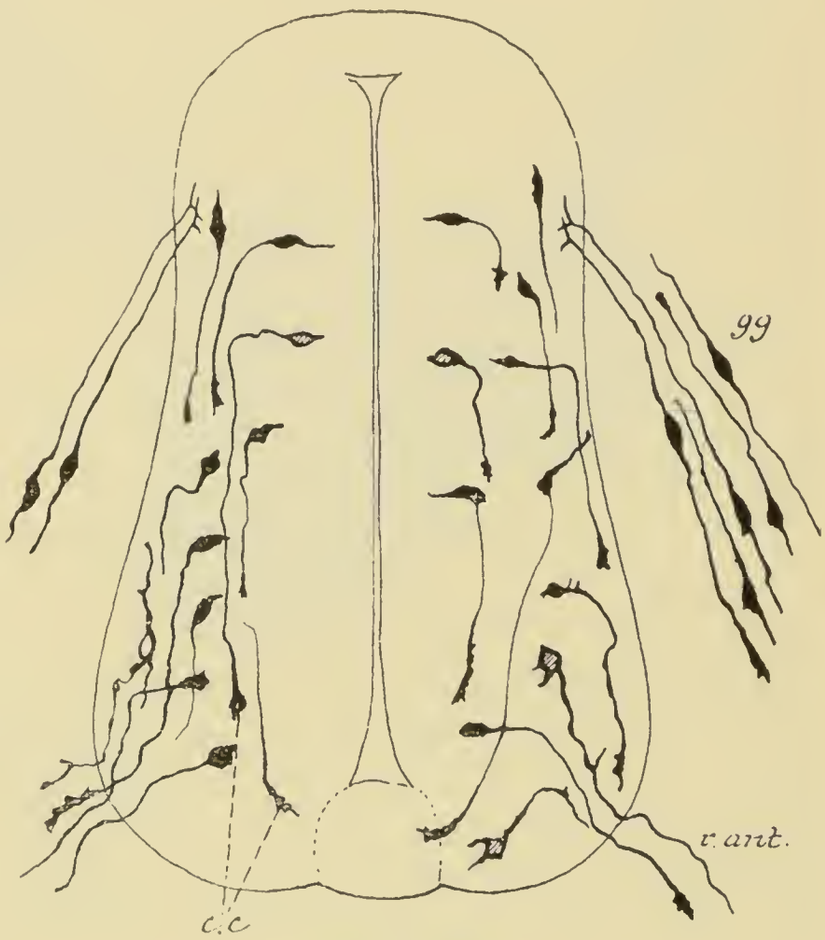

FIG. **106**.
Coupe de la moelle d'un poulet au troisième jour d'incubation (d'après CAJAL).

g. g. : Ganglion spinal.
c. c. : Cônes de croissance.
r. ant. : Racine antérieure.

Tant que les cellules internes restent sphériques, elles sont aptes à se multiplier par voie de cinèse et elles conservent le nom de cellules germinatives. Mais à un moment donné du développement embryonnaire, moment variable d'ailleurs de cellule à cellule, la multiplication s'arrête, la cellule modifie ses contours : de sphérique, elle devient pyriforme, FIG. **105**. A partir de ce moment elle n'est plus apte à se diviser ; elle cesse d'être une cellule germina-

tive pour devenir un *neuroblaste*, c'est-à-dire une cellule du système nerveux embryonnaire qui va donner naissance, en se transformant, à un élément nerveux ou à un neurone. La partie effilée de ce neuroblaste va s'allonger de plus en plus et se transformer en prolongement cylindraxile. Celui-ci porte, à son extrémité libre, une partie épaissie appelée *cône de croissance*, FIG. **106** et **107**. Par ce cône, ce prolongement s'insinue entre les cellules épithéliales et les neuroblastes qui l'entourent, il s'allonge au fur et à mesure qu'il s'éloigne de sa cellule d'origine jusqu'à ce qu'il ait atteint l'endroit où il doit se terminer : un muscle, quand il s'agit d'un élément nerveux moteur périphérique ; une partie quelconque de l'axe cérébro-spinal, quand il s'agit du prolongement d'un élément nerveux central. De ce prolongement cylindraxile partent, chez l'adulte, un grand nombre de branches collatérales ; dans le cours du développement chacune de ces collatérales est pourvue également d'un cône de croissance par lequel elle s'insinue entre les éléments nerveux voisins.

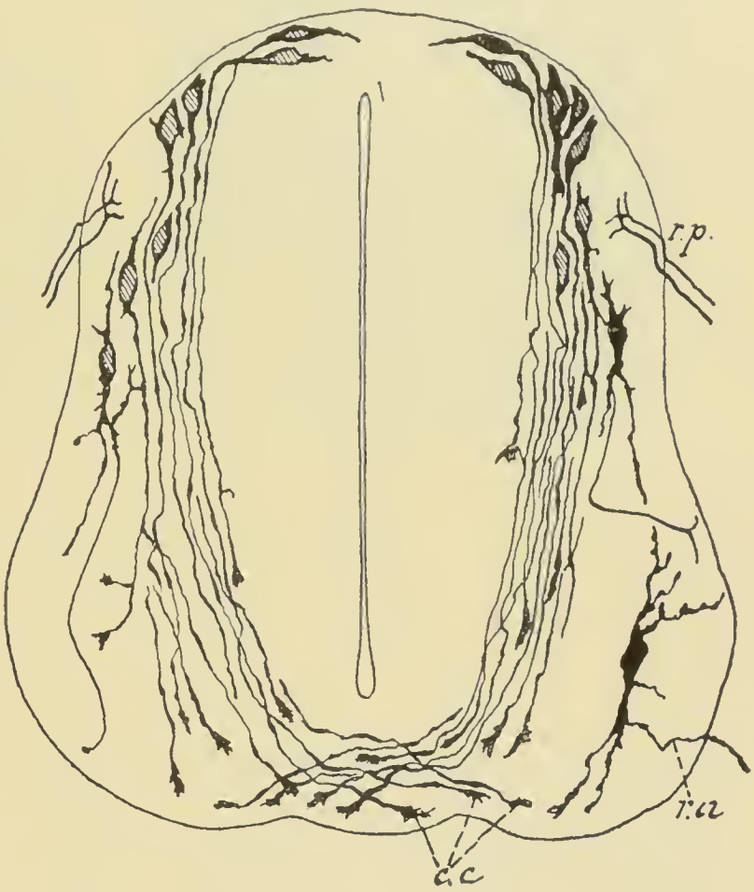

FIG. **107**.
Coupe d'une moelle de poulet au quatrième jour d'incubation (d'après CAJAL).
r. p. : Racine postérieure.
r. a. : Racine antérieure.
c. c. : Cônes de croissance.

Le prolongement unique d'un neuroblaste devient donc le prolongement cylindraxile de l'élément nerveux auquel le neuroblaste va donner naissance ; ce prolongement cylindraxile lui-même va devenir le cylindre-axe d'une fibre nerveuse soit périphérique, soit centrale.

La fibre nerveuse ne représente donc dans sa partie essentielle, le cylindre-axe (et probablement aussi dans sa gaine de myéline), que le prolongement d'une cellule nerveuse.

Ce prolongement spécial de la cellule nerveuse peut atteindre jusque près d'un mètre de longueur, puisqu'il y a des fibres nerveuses qui ont leurs cellules placées dans l'écorce cérébrale et qui trouvent leur terminaison dans le cône médullaire, et d'autres qui ont leurs cellules dans la moelle sacrée et dont les ramifications terminales s'étendent jusque dans les muscles de la plante des pieds.

On ne connaît pas encore l'origine de la gaine de Schwann, qui, entre deux étranglements de Ranvier, enveloppe le cylindre-axe et la gaine de myéline, de même qu'on ignore l'origine du noyau des segments inter-annulaires. Ces parties de la fibre nerveuse proviennent probablement d'un élément étranger au tissu nerveux qui, dans le cours du développement, est venu envelopper le cylindre-axe avec sa gaine de myéline.

En même temps que le prolongement unique du neuroblaste se transforme en prolongement cylindraxile, on voit le corps lui-même du neuroblaste prendre des contours irréguliers : sa surface devient bosselée, puis épineuse ; chacune de ces épines va s'allonger à son tour, se diviser et se subdiviser et se transformer enfin en prolongement protoplasmatique.

C'est là le mode de transformation du neuroblaste soit en un élément nerveux moteur périphérique, soit en un élément nerveux central. Les éléments nerveux sensitifs périphériques ont un mode de développement quelque peu différent de celui que nous venons de décrire.

Nous savons que les fibres nerveuses sensitives périphériques des vertébrés n'ont pas leurs cellules d'origine dans l'axe cérébro-spinal, mais qu'elles proviennent de cellules situées en dehors de cet axe, dans les ganglions cérébro-spinaux. Dans les premiers jours du développement ces cellules sont fusiformes ; dans la suite, les deux pôles de chaque cellule s'allongent considérablement : l'un devient le prolongement interne qui pénètre dans l'axe cérébro-spinal où il se termine ; l'autre devient le prolongement externe qui se rend vers les parties périphériques du corps et étale ses ramifications terminales dans tous les organes et tous les épithéliums.

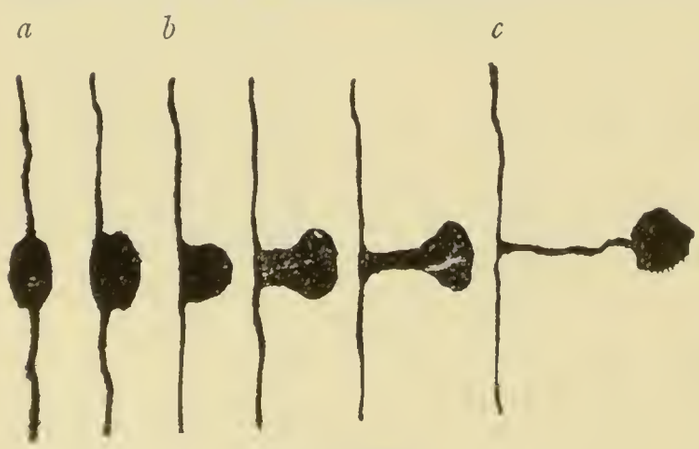

Fig. **108**.

Transformation d'une cellule bipolaire en cellule unipolaire (figure schématique).

a : Cellule opposito-bipolaire.
b : Cellule gemmipolaire.
c : Cellule unipolaire. Le prolongement unique n'est qu'une partie modifie du corps cellulaire primitif.

Ces cellules, primitivement bipolaires et opposito-polaires chez tous les vertébrés et dans tous les ganglions que l'on trouve sur le trajet des nerfs périphériques, fig. **90** et **108**, *a*, conservent quelquefois, chez l'adulte, leur forme primitive. Il en est ainsi pour les cellules bipolaires de la muqueuse olfactive et pour les cellules des divers ganglions qui existent sur le trajet du nerf acoustique. Dans l'immense majorité des cas cependant, ces cellules bipolaires, dans le cours du développement, se transforment en cellules unipolaires dont le prolongement unique se bifurque alors, à une distance variable de la cellule d'origine, en une branche périphérique et une branche centrale.

De cette genèse de toutes les parties de l'élément nerveux aux dépens du

neuroblaste primitif, découle cette conclusion importante : toute cellule nerveuse constitue le *centre génétique* de toutes les parties qui dépendent d'un élément nerveux.

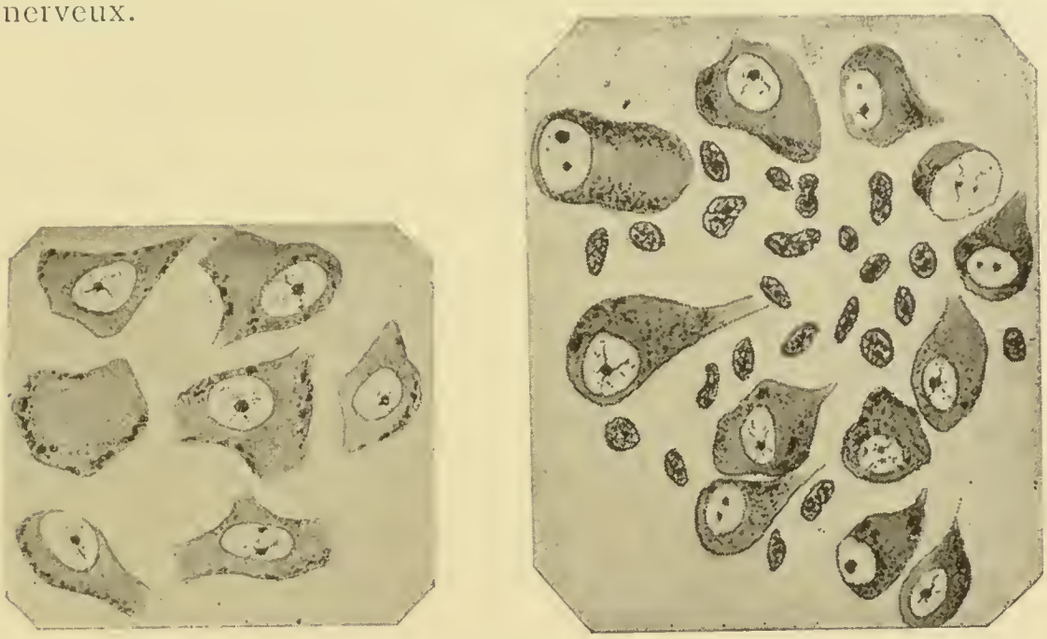

A FIG. **109**. B

Embryon humain de quatre mois.

A. Cellules radiculaires. — B. Cellules ganglionnaires.

Pendant toute la durée de la phase embryonnaire ou phase de formation des éléments nerveux, le protoplasme des cellules somatochromes se trouve entièrement dépourvu de blocs de NISSL ou blocs de substance chromophile. Cette substance y existe cependant à l'état de dissolution puisque, sous l'action du bleu de méthylène, tout le corps cellulaire prend une teinte bleue uniforme.

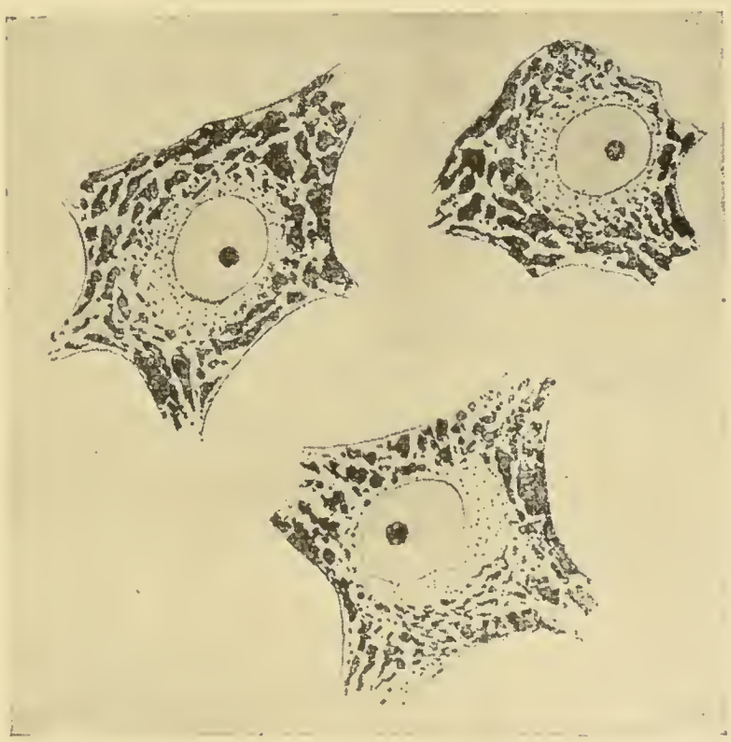

FIG. **110**.

Embryon humain de cinq à six mois.
Cellules radiculaires.

Au commencement du troisième mois les blocs chromophiles font leur apparition, et cela tout d'abord à la périphérie du corps cellulaire sous la forme de petits grains, FIG. **109**. Pendant le développement ultérieur, la substance chromophile *dissoute* persiste dans le corps cellulaire, en même temps que les blocs augmentent en nombre,

envahissant la cellule de la périphérie vers le centre au point que, vers le cinquième et sixième mois, ils ne laissent plus libre qu'une zône périnucléaire, FIG. **110**, pour envahir toute la cellule au moment de la naissance.

Modifications physiologiques et pathologiques.

Mais la structure interne de la cellule nerveuse et de la fibre nerveuse telle que nous venons de la décrire n'est pas invariable. Dans certaines conditions physiologiques et pathologiques on voit les deux parties constituantes du protoplasme cellulaire — partie chromophile et partie non chromophile — de même que les éléments qui entrent dans la constitution de la fibre nerveuse subir des modifications suffisamment intenses pour devenir visibles au microscope. Les modifications caractéristiques des différents états fonctionnels des neurones, de même que celles consécutives à la lésion du prolongement cylindraxile comme celles qui accompagnent les troubles circulatoires, les empoisonnements et les intoxications méritent d'être étudiées d'une façon toute spéciale parce qu'elles jettent un jour tout nouveau sur la vie propre de la cellule nerveuse, et qu'elles peuvent nous permettre d'entrevoir, sinon de comprendre, le mode d'action de certaines applications thérapeutiques dans les états d'irritation des fibres centripètes qui caractérisent les névralgies, comme aussi la raison d'être de certaines interventions opératoires dans les états paralytiques dûs à l'interruption des fibres centrifuges.

Cellules nerveuses.

Modifications qui accompagnent les différents états fonctionnels.

A côté des modifications que la partie chromophile et la partie non chromophile de la cellule nerveuse peuvent présenter pendant la phase de développement ou d'évolution du neurone et pendant sa phase d'involution ou de sénilité, modifications que nous avons déjà décrites, les parties constituantes du corps protoplasmatique peuvent encore, pendant toute la durée de la phase d'arrêt du neurone, présenter des modifications dûes à l'activité normale.

A. *Modifications de la partie chromophile.* Quand on compare entre elles les cellules nerveuses qui appartiennent à un même type fonctionnel, soit les cellules des ganglions spinaux, soit les cellules des noyaux moteurs, on constate des différences plus ou moins profondes dans le degré de colorabilité. Ces différences sont dues à une richesse momentanée plus ou moins grande en substance chromophile ; ces variations quantitatives de la partie chromophile du protoplasme cellulaire ne sont que la conséquence de l'état physiologique momentané des différentes cellules nerveuses.

Il résulte, en effet, de l'ensemble des recherches faites sur les cellules nerveuses dans les différents états fonctionnels : état de repos, état d'activité normale et état de fatigue, que :

pendant la *période de repos*, la substance chromophile augmente dans le protoplasme cellulaire ;

pendant la *période d'activité normale*, on voit survenir une turgescence du protoplasme cellulaire entraînant une augmentation de volume du corps cellulaire, accompagnée d'une diminution dans la quantité de substance chromophile ;

pendant l'*activité poussée jusqu'à la fatigue*, on peut constater une diminution de volume de la cellule dûe à une rétraction du corps protoplasmatique.

B. *Modifications de la partie non chromophile.* Ces modifications intéressent exclusivement la charpente neurofibrillaire. Pendant la période de repos, poussé au maximum chez les animaux hibernants, les trabécules unissantes du réseau neurofibrillaire se rétractent, un certain nombre de neurofibrilles se rapprochent, se fusionnent et donnent ainsi naissance soit à des épaisissements fusiformes, soit à des neurofibrilles géantes, qui se disloqueront plus tard pendant la période d'activité. Une charpente neurofibrillaire fine et délicate dans toutes ses parties serait donc l'indice de la période d'activité de la cellule nerveuse, tandis qu'une charpente neurofibrillaire plus ou moins grossière serait la preuve anatomique d'une période de repos.

Modifications qui accompagnent la lésion du prolongement cylindraxile.

Les recherches expérimentales ont prouvé que la *section* du prolongement cylindraxile d'une cellule nerveuse détermine, au bout de quelques jours, dans le corps cellulaire, des modifications réactionnelles que l'on peut facilement mettre en évidence soit par la coloration au bleu de méthylène, soit par la méthode de Cajal au nitrate d'argent réduit.

A. *Modifications de la partie chromophile.* Ces modifications cellulaires consistent principalement dans une altération particulière des blocs de substance chromophile, accompagnée d'un gonflement considérable du corps cellulaire et d'un déplacement du noyau, fig. **111**. A cet ensemble de modifications, dont le point de départ semble résider dans la dissolution de la substance chromophile, on donne le nom de *chromatolyse* ou de *chromolyse*.

Elles font passer la cellule par deux phases bien distinctes : une *phase de dissolution des éléments chromophiles* ou *phase de réaction* et une *phase de reformation des mêmes éléments* ou *phase de réparation*.

La première phase ou phase de réaction se caractérise par la dissolution brusque de la substance chromophile, débutant au centre de la cellule nerveuse et envahissant de là rapidement presque tous les éléments de Nissl. Cette dissolution brusque entraîne la turgescence du protoplasme cellulaire ; celle-ci se manifeste au dehors par une augmentation considérable du volume de la cellule nerveuse et par la propulsion passive du noyau vers les couches périphériques.

Par suite de cette dissolution de la substance chromophile dans le protoplasme cellulaire, celui-ci se colore plus ou moins uniformément sous l'action des couleurs basiques d'aniline donnant ainsi à la cellule nerveuse un aspect spécial connu sous le nom de *chromophilie*.

Neurones moteurs périphériques. Si l'on étudie ces modifications cellulaires dans les cellules radiculaires après section d'un nerf moteur périphérique, on constate que la phase de réaction débute objectivement environ 40 heures après la section. Elle atteint presque en même temps toutes les cellules lésées et dure en moyenne 15 à 20 jours, pour faire place insensiblement à la phase de reformation des éléments chromophiles ou phase de réparation.

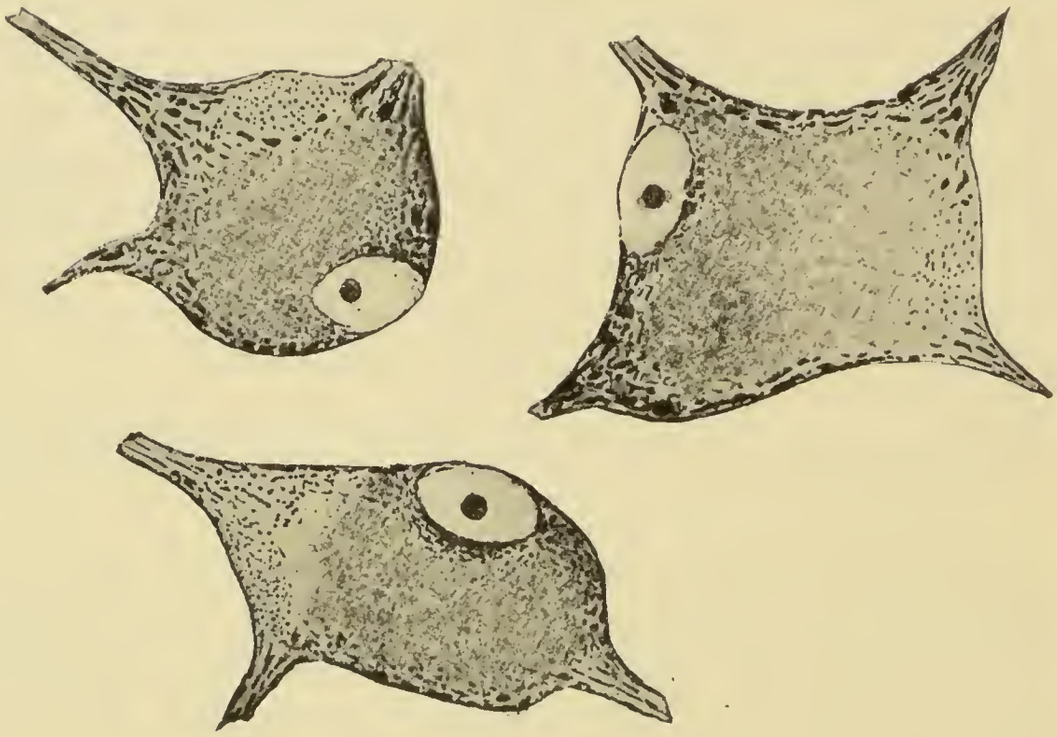

Fig. **111**.
Cellules motrices en chromolyse.

Cette seconde phase est la plus longue, le travail de reformation des éléments chromophiles se faisant lentement. Elle se caractérise surtout par deux phénomènes : le premier, c'est que les éléments chromophiles reformés sont non seulement plus denses et plus volumineux, mais encore beaucoup plus nombreux que dans la cellule normale. Aussi ces cellules, colorées par le bleu de méthylène, présentent-elles un aspect tout à fait caractéristique. Elles sont dans un état spécial auquel on a donné le nom d'*état pyknomorphe*.

Le second phénomène qui caractérise cette phase de la chromolyse c'est que la cellule nerveuse diminue lentement de volume. Nous l'avons trouvée considérablement gonflée et turgescente à la fin de la période de dissolution (15 à 20 jours après la section), à partir de ce moment cette turgescence diminue et la cellule hypertrophiée retourne lentement vers son volume normal, qu'elle atteint environ 100 jours après la lésion de son prolongement cylindraxile.

Pendant toute la durée de ces modifications cellulaires, le noyau semble rester intact. Il ne fait que se déplacer passivement au début de la phase de dissolution des éléments chromophiles, pour revenir insensiblement à sa position primitive pendant la phase de réparation.

Quel est le sort ultérieur de ces cellules nerveuses ?

Sur ce point les recherches ne sont pas encore assez nombreuses pour permettre de formuler une conclusion générale. Nous croyons que, quand le nerf lésé parvient à se régénérer, les cellules d'origine de ce nerf, redevenues normales, persistent indéfiniment. Quand, au contraire, cette régénération du nerf ne peut pas se faire, comme cela s'observe par exemple à la suite d'amputation, on peut voir survenir, au bout d'un temps plus ou moins long, la disparition complète des cellules donnant origine au nerf sectionné. Cette disparition, même dans ces conditions spéciales, n'est cependant pas fatale. C'est ainsi que, chez le lapin, nous avons vu les cellules d'origine des nerfs oculaires persister dans le tronc cérébral 19 et 21 mois après l'évidement complet de toute une cavité orbitaire, de telle sorte que les nerfs moteurs lésés étaient dans l'impossibilité absolue de récupérer leur fonctionnement. C'est ainsi encore que, 12 ans après l'amputation de la jambe vers la partie moyenne de la cuisse, les cellules du noyau d'innervation des muscles du pied ont été trouvées normales dans la moelle sacrée, alors que les cellules du noyau d'innervation des muscles de la jambe avaient disparu.

Les cellules d'origine des fibres d'un nerf moteur *sectionné* subissent donc toutes des modifications profondes, faciles à mettre en évidence en se servant de la coloration au bleu de méthylène. Ces modifications sont assez profondes pour imprimer à la cellule nerveuse un aspect tellement caractéristique, que l'on peut sans peine retrouver une cellule lésée au milieu d'un grand nombre de cellules normales. Ces modifications sont importantes à connaître. Grâce à elles nous avons entre les mains un moyen précieux qui nous permet d'aborder avec succès l'étude si importante des localisations motrices dans le névraxe. Pour savoir, en effet, où se trouvent, dans l'axe nerveux, les cellules en connexion avec un nerf périphérique donné, il nous suffira de sectionner expérimentalement ce nerf chez un animal quelconque pour pouvoir reconnaître, au bout de quelques jours, par la chromolyse survenue dans les cellules d'origine, toutes les cellules en connexion directe avec ce nerf. Cette méthode excessivement importante nous servira plus tard quand nous aborderons l'étude de l'origine réelle des nerfs périphériques.

Le phénomène de chromolyse ne se produit pas seulement, dans une cellule motrice, à la suite de la *section* de son axone ; on le voit survenir aussi à la suite d'une simple *ligature* de ce dernier ; voire même d'une simple *compression* entre les mors d'une pince. On l'observe aussi à la suite de l'irritation du nerf par un courant électrique, à la suite du trouble fonctionnel déterminé

dans le nerf périphérique par l'application de cristaux de chlorure de sodium, à la suite également des lésions pathologiques les plus variées (compression, inflammation) qui interrompent momentanément ou définitivement la connexion anatomique ou fonctionnelle du neurone, etc.

La durée et surtout l'importance de ce phénomène de chromolyse semblent être en rapport immédiat avec le degré de la lésion de l'axone.

Nous avons vu qu'à la suite de la *section* du nerf hypoglosse, la phase de dissolution de la substance chromophile atteint son apogée environ 15 à 20 jours après la lésion. Si au lieu de faire la section du nerf on se contente de la simple *ligature*, le phénomène de chromolyse est beaucoup moins énergique : la dissolution des éléments chromophiles est moins complète et la phase de reformation débute déjà neuf jours après le traumatisme. La phase de dissolution peut même être beaucoup plus courte encore et peut être faire défaut, au

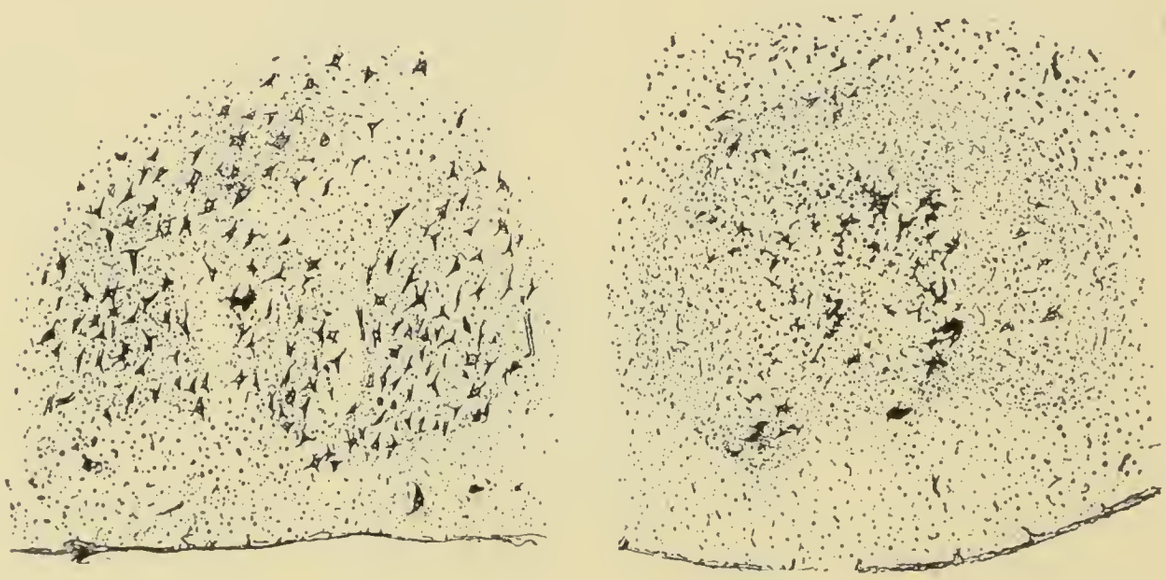

Côté normal — Fig. 112. — Côté lésé

Noyau d'origine du nerf facial du lapin 40 jours après l'arrachement du nerf.

moins d'une façon apparente. C'est ainsi qu'on a vu les cellules d'origine du nerf hypoglosse présenter un état de pyknomorphie manifeste cinq jours après la *compression* accidentelle du nerf entre les mors d'une pince.

Ce qui montre, d'une façon frappante, la relation intime qui existe entre le degré du traumatisme de l'axone et des lésions que ce traumatisme entraîne dans les cellules d'origine, ce sont les phénomènes cellulaires qui surviennent à la suite de l'*arrachement* d'un nerf.

Quand on arrache, chez un lapin, le nerf hypoglosse ou le nerf facial, on constate que la phase de dissolution des éléments chromophiles est beaucoup plus intense que celle qui survient à la suite de la simple section du nerf. De plus, cette phase de dissolution n'est pas suivie de la phase de reformation, mais bien, de la disparition complète de la cellule nerveuse. Il résulte de nos recherches que cette destruction cellulaire est excessivement rapide : 15 jours

après l'arrachement du nerf, chez le lapin, plus de la moitié des cellules ont disparu ; 35 jours après la même opération, il ne persiste plus une seule cellule nerveuse dans toute l'étendue du noyau gris correspondant, FIG. **112**.

Neurones sensibles périphériques. Voyons maintenant comment les cellules des neurones sensibles périphériques se comportent dans les mêmes conditions expérimentales.

Il y a ici lieu de distinguer entre le traumatisme porté sur le prolongement périphérique ou cellulipète et sur le prolongement central ou cellulifuge.

FIG. **113**.
Cellules normales du ganglion noueux du vague du lapin.

Section du prolongement cellulipète. Les recherches expérimentales ont montré que la *section* du prolongement périphérique entraîne, dans les cellules correspondantes des ganglions cérébro-spinaux, les mêmes modifications que celles que nous avons décrites pour les cellules motrices : la dissolution de la substance chromophile, la turgescence du corps cellulaire et le déplacement du noyau FIG. **113** et **114**. Ces modifications sont même plus précoces que dans les cellules motrices ; elles atteignent leur maximum d'intensité environ 10 à 15 jours après la lésion. A partir de ce moment les cellules passent de la phase de dissolution à la phase de reformation des éléments chromophiles.

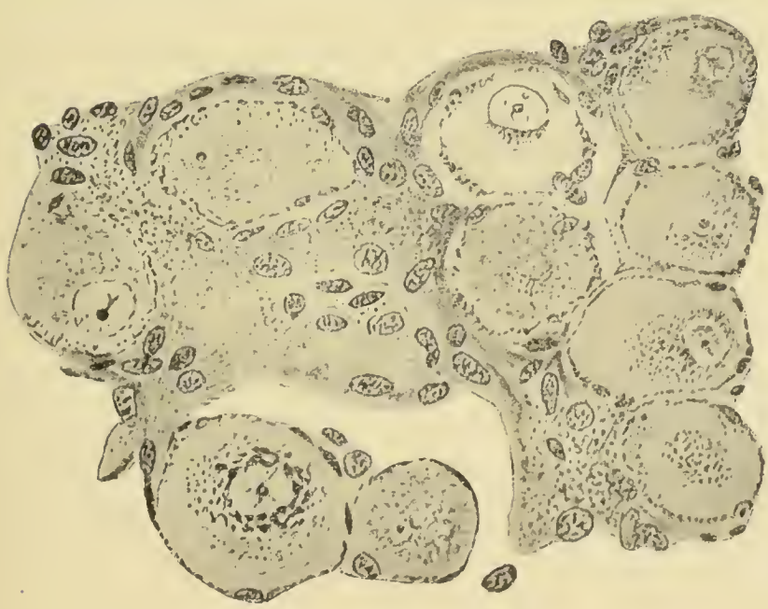

FIG. **114**.
Cellules du ganglion noueux du vague 11 jours après la section du nerf.

L'*arrachement* d'un nerf sensible périphérique détermine, dans les cellules correspondantes des ganglions cérébro-spinaux, des phénomènes réactionnels beaucoup plus intenses qui amènent, à bref délai, leur disparition complète,

Section du prolongement cellulifuge. Contrairement à ce qui se passe à la suite de la section du prolongement périphérique, la section du prolongement central (fibres des racines postérieures) n'est suivie d'aucune réaction cellulaire.

Cette absence de réaction dans les cellules des ganglions cérébro-spinaux s'observe aussi chez l'homme atteint de tabes ou d'ataxie locomotrice. Quelque longue qu'ait été la lésion des racines et des cordons postérieurs de la moelle, les cellules des ganglions correspondants conservent leur intégrité anatomique et ne montrent aucune des manifestations réactionnelles qui sont si précoces et si intenses après la lésion du prolongement périphérique.

Les cellules des ganglions cérébro-spinaux se comportent donc d'une façon différente suivant qu'on leur sectionne le prolongement cellulipète ou le prolongement cellulifuge. La section du prolongement cellulipète détermine une chromolyse intense ; la section du prolongement cellulifuge reste, au contraire, sans effet sur la cellule d'origine. Ce fait est important à signaler surtout si on le place en regard de cet autre : c'est que pour le neurone *moteur* périphérique la chromolyse est toujours la conséquence de la lésion du prolongement cellulifuge.

B. *Modifications de la partie non chromophile.*

La section d'un nerf retentit également à distance sur l'appareil réticulo-fibrillaire du cytoplasme et y détermine une double modification : modification chimique à la suite de laquelle les neurofibrilles imprégnées par le nitrate d'argent prennent une coloration rougeâtre au lieu de la teinte noire qu'elles ont dans les cellules normales ; modification physique qui rend les neurofibrilles *granuleuses*, les rapproche les unes des autres et donne à la cellule un aspect nettement fibrillaire. Ces modifications prédominent dans le corps cellulaire et sont faibles ou font défaut dans les ramifications protoplasmatiques.

Lorsque le traumatisme est plus intense, comme celui consécutif à l'arrachement du nerf, les phénomènes réactionnels sont beaucoup plus graves : à l'état granuleux des neurofibrilles fait suite une véritable désagrégation granuleuse, suivie elle-même de la destruction et de la disparition des neurofibrilles. Ces modifications marchent de paire avec l'atrophie rapide de toutes les cellules nerveuses.

Modifications qui accompagnent les troubles circulatoires, les empoisonnements et les intoxications.

Les modifications cellulaires que nous venons de décrire sont généralement considérées comme des *lésions secondaires* des cellules nerveuses, n'envahissant le corps cellulaire que consécutivement à la lésion du prolongement cylindraxile. A côté de ces lésions secondaires, la cellule nerveuse peut être le siège de modifications survenant à la suite d'une action *directe* de l'agent nocif

sur le protoplasme cellulaire lui-même. On désigne ces modifications sous le nom de *lésions primitives*.

Ces lésions primitives ont été étudiées dans les cellules de la moelle épinière à la suite de la ligature temporaire de l'aorte abdominale, de l'inanition, de l'hyperthermie expérimentale, etc. On les a recherchées dans les intoxications et les infections les plus diverses (intoxications expérimentales par le tétanos, par la rage, par l'extirpation des capsules surrénales ; intoxications et infections pathologiques dues à la pneumonie, à la peste, à l'urémie), de même que dans les empoisonnements de toute nature (arsénic, plomb, phosphore, mercure, alcool, morphine, nicotine, cocaïne, quinine, strychnine, etc.).

Un fait important se dégage de toutes ces recherches : quelle que soit la lésion qui retentit sur une cellule nerveuse somatochrome, cette cellule commence toujours par répondre de la même façon, par une modification de ses éléments chromophiles : une dissolution plus ou moins brusque et plus ou moins intense de substance chromophile pouvant aller de la chromolyse la plus légère à une véritable achromatose.

Au début de ces recherches expérimentales sur les empoisonnements, on avait espéré pouvoir établir l'existence d'une corrélation étroite entre le poison donné et la réaction cellulaire qu'il détermine, en ce sens que de la nature de la modification cellulaire survenue on aurait pu conclure à la nature du poison en cause. Mais les recherches, en se multipliant, ont bientôt démontré qu'il n'y avait là rien de fixe et que le seul phénomène constant, la chromolyse, tout en étant la preuve indiscutable d'un trouble cellulaire, ne pouvait de par lui-même fournir aucune indication sur la cause qui l'avait produit.

Signification du phénomène de chromolyse. Ces recherches ont cependant fait connaître la véritable signification des modifications cellulaires qui caractérisent le phénomène de chromolyse. Ces modifications ne sont ni des *phénomènes régressifs*, ni des *phénomènes de dégénérescence*, mais la simple manifestation extérieure d'une réaction cellulaire intéressant la substance chromophile. Cet état de chromolyse — pour autant qu'il reste dans certaines limites et qu'il laisse subsister, à côté du noyau, une certaine quantité de substance chromophile — est parfaitement compatible avec le fonctionnement normal du neurone. Il suit de là que même les expressions de *lésions* primitives et secondaires ne sont guère justifiées, puisque la dissolution des éléments chromophiles ne peut pas être considérée comme une *lésion* du neurone.

Nous avons vu d'ailleurs qu'à une certaine époque du développement embryologique les cellules nerveuses présentent, jusqu'à un certain degré, les modifications caractéristiques de la chromolyse expérimentale : absence de blocs de Nissl au centre du corps cellulaire, imbibition de cette partie centrale par de la substance chromophile dissoute, présence de blocs chromophiles dans la zone protoplasmique périphérique et position légèrement excentrique du noyau.

Cet état transitoire, véritable *chromolyse physiologique*, est à rapprocher de l'état transitoire qui caractérise la *chromolyse expérimentale*. Il démontre, mieux que toutes les considérations, le peu de gravité que doit avoir l'état de chromolyse au point de vue de la cellule nerveuse, puisque cet état est normal pendant une période importante de l'évolution du neurone.

Tous les faits connus jusqu'à présent concordent donc pour nous faire admettre que le phénomène de chromolyse est une *réaction utile* du neurone, une exagération brusque de son activité normale, un retour momentané vers sa période d'évolution pendant laquelle il y avait toujours de la substance chromophile en dissolution dans le corps protoplasmatique, un appel aux énergies latentes emmagasinées dans les corps de Nissl, dont la mise en liberté va lui permettre de résister plus avantageusement à la lésion de son axone et de réparer, pour autant que les circonstances le permettront, la mutilation subie.

Fibres nerveuses.

Modifications qui accompagnent les différents états fonctionnels.

Nous avons vu que, pendant la phase d'évolution du neurone, la fibre nerveuse est tout d'abord formée exclusivement par le cylindre-axe. La gaine de myéline ne se forme que lorque les connexions anatomiques sont établies entre la masse grise où se trouve la cellule nerveuse et les organes périphériques (muscles ou surfaces sensibles) où l'axone trouve son épanouissement, c'est-à-dire au moment où le neurone va commencer à remplir les fonctions qui lui sont dévolues. Les modifications qui peuvent survenir dans la suite dans le corps protoplasmatique, soit pendant la phase d'arrêt du neurone par suite de son activité normale, soit pendant la phase d'involution ou de sénilité, ne semblent pas retentir sur la fibre nerveuse, au moins avec une intensité suffisante pour y déterminer des modifications visibles au microscope ; et cela probablement parce que ces modifications cellulaires ne sont pas assez profondes pour diminuer, ou inhiber complètement, l'influence trophique que le corps cellulaire exerce sur le prolongement cylindraxile qui en provient.

Un fait est cependant hors de doute, c'est que dans un système nerveux normal on peut rencontrer par ci par là une fibre nerveuse présentant, dans sa gaine de myéline, les modifications caractéristiques de la dégénérescence secondaire. On ignore si cette dégénérescence, en quelque sorte physiologique, est une dégénérescence primaire atteignant directement la fibre nerveuse sans léser la cellule d'origine, ou bien si c'est une dégénérescence secondaire ne survenant dans la fibre nerveuse qu'à la suite d'un trouble profond du corps protoplasmatique dont elle dépend.

Modifications qui accompagnent la lésion du prolongement cylindraxile.

On sait depuis longtemps que le bout périphérique d'un nerf sectionné

perd, au bout de quelque jours, sa coloration blanche et son aspect brillant pour devenir terne et gris, tandis que le bout central reste normal sous ce rapport. De plus, l'excitation du bout périphérique d'un nerf moteur ou mixte n'amène plus, au bout de 3 à 4 jours, de contraction dans les muscles correspondants, alors que celle du bout central d'un nerf sensible ou d'un nerf mixte provoque de la douleur et des réactions motrices réflexes plus ou moins étendues.

L'étude histologique du *bout périphérique* a démontré que cette perte de la fonction de conduction est due à une désorganisation complète des fibres nerveuses qui le constituent, et cela depuis le point lésé jusque dans les dernières ramifications périphériques. Cette désorganisation, appelée *dégénérescence*, consiste essentiellement dans une fragmentation et une modification chimique de la myéline, qui se réduit en boules de plus en plus petites jusqu'à disparaître complètement, en une fragmentation et une résorption du cylindre-axe accompagnées d'une multiplication des noyaux de Schwann. Tous ces processsus conduisent inévitablement à la disparition complète de la partie organisée de toutes les fibres nerveuses. L'étude histologique du *bout central* a montré que, abstraction faite de la partie immédiatement voisine du point lésé, toutes les fibres restaient normales.

En faisant des recherches sur les dégénérescences consécutives à la section des racines antérieures et postérieures des nerfs spinaux, Waller a trouvé que, après section des racines antérieures ou motrices, la dégénérescence ne survient que dans les fibres du bout périphérique ; les fibres du bout médullaire restent normales. Après section des racines postérieures en dedans des ganglions, le nerf périphérique et la partie de la racine adhérente au ganglion restent normaux, tandis que la dégénérescence survient dans toutes fibres du bout médullaire et même dans toute l'étendue de leur trajet intramédullaire.

Après section d'une racine postérieure en dehors du ganglion, la dégénérescence survient dans toutes les fibres périphériques, tandis que les fibres des racines postérieures de même que celles du bout adhérant au ganglion restent normales.

Si on analyse bien toutes ces expériences, vérifiées et confirmées par un grand nombre d'auteurs, on voit que ce sont toujours les fibres du bout du nerf resté en connexion avec les cellules nerveuses qui restent normales, tandis que les fibres renfermées dans la partie du nerf séparée des cellules nerveuses (cellules de la corne antérieure pour les fibres motrices, cellules des ganglions spinaux pour les fibres sensitives et les fibres radiculaires postérieures) dégénèrent. Aussi Waller a-t-il tiré de ces recherches la conclusion : que la dégénérescence des fibres nerveuses devait être attribuée uniquement à ce fait qu'on les avait séparées de leurs cellules nerveuses et qu'il fallait par conséquent admettre que ces dernières exercent normalement sur les fibres nerveuses qui en dépendent une influence spéciale, *nutritive* ou *trophique*, nécessaire à la conservation de leur intégrité anatomique.

Loi de Waller. Ces faits et leur interprétation ont été réunis par WALLER dans la proposition suivante, connue sous le nom de *loi de Waller :* quand on interrompt un cordon nerveux, le bout périphérique, séparé de son centre trophique, dégénère ; le bout central, resté en rapport avec ce centre, demeure normal.

Cette loi renferme l'énoncé de deux faits, l'un positif et l'autre négatif, ainsi que l'interprétation qu'il convient de leur donner.

Le *fait positif* — la dégénérescence des fibres du bout périphérique d'un nerf interrompu en un point quelconque —, vérifié et confirmé par de nombreux expérimentateurs, est vrai d'une manière absolue. Il est devenu le point de départ d'une méthode spéciale de recherches, *la méthode des dégénérescences secondaires*, qui a fait faire des progrès immenses à l'étude des voies nerveuses de l'axe cérébro-spinal. Nous verrons, en effet, plus tard que, pour connaître le sens exact suivant lequel fonctionne un faisceau quelconque de fibres nerveuses et pouvoir suivre ce faisceau dans les différentes régions du névraxe, il suffira de l'interrompre en un point donné et d'étudier les dégénérescences consécutives.

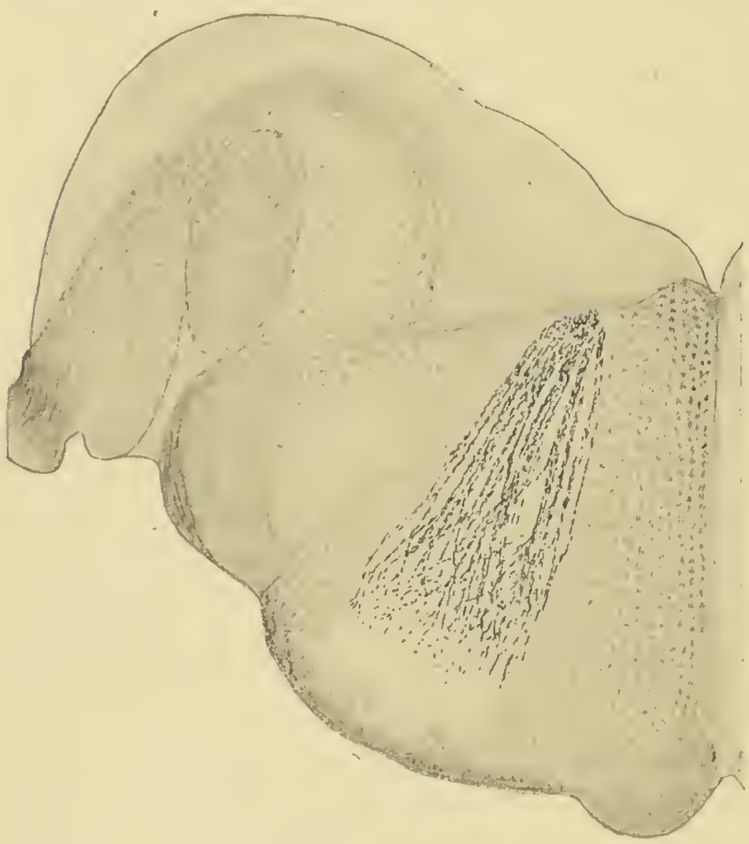

FIG. **115**.
Coupe du tronc cérébral d'un lapin 35 jours après l'arrachement du nerf facial (méthode de MARCHI).

Le *fait négatif* renfermé dans la loi de WALLER — la non dégénérescence des fibres du bout central d'un nerf interrompu — n'a pas eu le même sort.

Il est de fait que si l'on *sectionne* un nerf périphérique, moteur, sensible ou mixte, les fibres du bout central ne subissent pas la dégénérescence secondaire. Nous avons vu que, dans ces conditions, les cellules d'origine de ces fibres lésées persistent, bien que leur corps protoplasmatique présente, pendant quelque temps, les phénomènes réactionnels connus sous le nom de *chromolyse*.

Mais si, au lieu de sectionner le nerf, on le saisit entre les mors d'une pince et qu'on l'*arrache*, le tableau change. Dans ces conditions on voit survenir une véritable dégénérescence dans toutes les fibres du bout central, FIG. **115** et **116**, dégénérescence absolument identique à celle qui survient dans les fibres du bout périphérique.

Cette dégénérescence est manifeste, sur toute la longueur du bout central, déjà 20 jours après le traumatisme ; elle reste telle pendant environ 70 jours pour diminuer ensuite d'intensité et disparaître complètement 150 jours environ après l'arrachement. A ce moment toutes les fibres radiculaires du nerf ont disparu.

Le bout *central* d'un nerf interrompu peut donc, dans certaines conditions, dégénérer comme le bout périphérique, contrairement à la loi de WALLER.

Cette dégénérescence des fibres du bout central ne commence pas dans le voisinage du point lésé pour remonter de là vers la cellule d'origine ; elle commence, au contraire, dans le voisinage immédiat de la cellule nerveuse pour envahir rapidement toute l'étendue du bout central. Elle n'est donc pas cellulipète, ascendante ou rétrogade, comme on le dit quelquefois, mais essentiellement *cellulifuge* ou *descendante*, comme la dégénérescence du bout périphérique.

FIG. **116**.
Coupe du tronc cérébral d'un lapin quarante jours après l'arrachement du nerf hypoglosse (méthode de MARCHI).

Cette dégénérescence des fibres du bout central n'est que la conséquence des modifications profondes qui surviennent dans les cellules d'origine de toutes les fibres lésées. L'arrachement d'un nerf entraine, en effet, des modifications cellulaires réactionnelles tellement intenses qu'elles aboutissent à l'atrophie rapide et à la disparition complète de toutes les cellules du noyau d'origine. Cette atrophie débute déjà 10 jours après le traumatisme ; elle est totale et complète au plus tard 35 jours après l'opération, FIG. **112** et **117**. C'est cette atrophie cellulaire qui entraine à son tour la dégénérescence des fibres du bout central.

Après arrachement d'un nerf la dégénérescence survient donc à la fois et dans les fibres du bout périphérique et dans les fibres du bout central.

La dégénérescence du bout périphérique est cependant plus précoce que celle du bout central, puisque la première débute environ 5 à 6 jours après la rupture du nerf, tandis que la seconde ne commence à se manifester que 15 jours après la lésion. Cette différence trouve son explication dans ce fait que, lors de la rupture du nerf, les fibres du bout périphérique se trouvent sous-

traites sur le champ à l'influence trophique de leurs cellules d'origine, tandis que les fibres du bout central restent en connexion avec ces mêmes cellules. Celles-ci subissent des modifications réactionnelles intenses telles, qu'elles s'atrophient et disparaissent. C'est seulement à partir de ce moment que, l'influence trophique que ces cellules exercent sur les fibres du bout central se trouvant suspendue, la dégénérescence peut envahir ces dernières.

Les deux dégénérescences sont consécutives à l'interruption du nerf ; la dégérescence du bout périphérique ne nécessite cependant, pour se produire, que la simple interruption des fibres nerveuses ; elle est *directement* consécutive à cette dernière. Cette condition ne suffit pas pour amener la dégénérescence des fibres du bout central ; il faut de plus que la rupture du nerf soit suffisante pour entraîner l'atrophie des cellules d'origine. La dégénérescence du bout central est donc *indirectement* consécutive au traumatisme. C'est pour distinguer l'une de l'autre ces deux dégénérescences que nous les avons désignées sous les noms de *dégénérescence Wallérienne directe*, ou dégénérescence du bout périphérique et *dégénérescence Wallérienne indirecte*, ou dégénérescence du bout central.

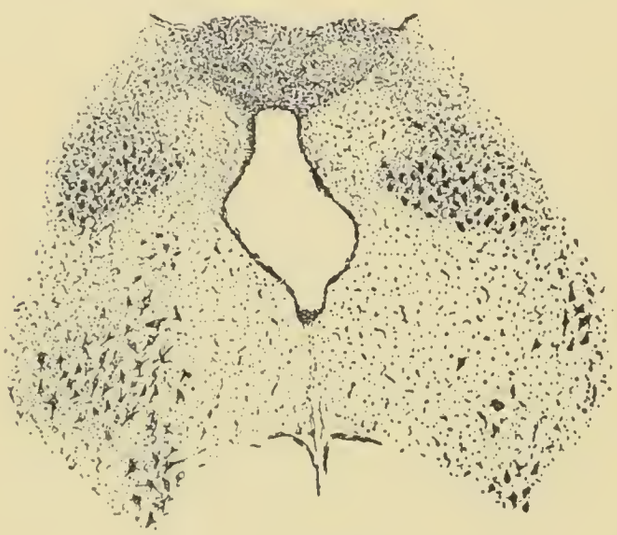

Fig. **117**.
Atrophie complète des cellules du noyau du nerf hypoglosse droit 35 jours après l'arrachement du nerf.

Ce qui montre bien que la dégénérescence du bout central est une véritable dégénérescence wallérienne *consécutive à l'atrophie rapide des cellules d'origine des fibres rupturées*, c'est que l'arrachement d'un nerf sensible périphérique, avec rupture *en dehors* du ganglion cérébro-spinal — comme cela se fait toujours quand on opère sur l'une des branches du nerf trijumeau — n'entraine pas seulement la dégénérescence des fibres du bout central du nerf directement lésé, mais encore la dégénérescence de toutes les fibres correspondantes de la racine sensitive, bien qu'elles n'aient pas été touchées directement par le traumatisme. Nous verrons bientôt toute l'importance de ce fait au point de vue pratique.

Le *fait négatif*, renfermé dans la loi de Waller, n'est donc pas exact puisque, dans certaines conditions expérimentales, l'interruption d'un cordon nerveux est suivie non seulement de la dégénérescence du bout périphérique, mais aussi de la dégénérescence des fibres du bout central.

La proposition négative renfermée dans la loi de Waller ne peut donc être maintenue, puisqu'elle ne peut s'appliquer, sans restriction aucune, à tout cordon nerveux. La loi doit être modifiée. Nous croyons qu'elle serait conforme à tous les faits si on la formulait de la façon suivante : quand on inter-

rompt un cordon nerveux central ou périphérique, le bout périphérique dégénère toujours. Quant au bout central, il se comporte d'une façon qui varie d'après l'intensité des phénomènes réactionnels que la lésion détermine dans les cellules d'origine. Si ces phénomènes sont légers et n'entraînent pas la mort des cellules nerveuses, les fibres du bout central restent intactes. Dans les cas contraires, l'atrophie des cellules d'origine entraîne la dégénérescence secondaire des fibres du bout central. Le bout central peut donc dégénérer.

Quant à la cause de la dégénérescence secondaire, tant des fibres du bout périphérique que de celles du bout central, il faut la chercher dans la suspension d'une influence spéciale, appelée *influence trophique*, que la cellule nerveuse exerce normalement sur la fibre qui en dépend. Cette influence est telle, que si la fibre nerveuse s'y trouve soustraite elle dégénère et disparaît.

De tous ces faits se dégage cette conclusion : c'est que le corps de la cellule nerveuse est véritablement un *centre trophique* pour toutes les parties constituantes du neurone. Le neurone est donc une *unité trophique*, comme il est une *unité anatomique* et *embryologique*.

Régénérescence.

Après section expérimentale d'une fibre nerveuse chez l'animal, après section accidentelle ou interruption pathologique d'une fibre nerveuse chez l'homme, le bout périphérique subit donc la dégénérescence secondaire conduisant inévitablement à la disparition complète du cylindre-axe et de sa gaine de myéline. Si cette interruption intéresse une fibre du système nerveux *central*, la disparition du bout périphérique est définitive et cela parce que, ainsi que nous le verrons plus loin, les éléments neurogliques en se multipliant viennent occuper la place de la fibre dégénérée et s'oppose mécaniquement à toute tentative de régénération partant du bout central. Si l'interruption intéresse un nerf *périphérique*, soit moteur, soit sensible, soit mixte, il est d'observation constante que, malgré la dégénérescence du bout périphérique, le nerf peut se reformer dans sa totalité de manière à rétablir, au bout d'un temps variable, la motilité et la sensibilité dans toute la région périphérique qui en dépend.

Le mécanisme de cette régénération du nerf a été étudié par un grand nombre d'auteurs. On est actuellement presque d'accord pour admettre qu'elle se fait exclusivement au moyen des fibres du bout central restées en connexion avec leurs cellules d'origine. Les cylindre-axes des fibres de ce bout s'allongent lentement et progressivement, jusqu'à regagner les organes périphériques avec lesquels le nerf doit se mettre en connexion, et cela en utilisant la voie tracée par les gaines de Schwann vides des fibres du bout périphérique.

Le bout central d'un nerf sectionné est d'ailleurs doué d'une activité régénératrice très forte, qui a été signalée par tous les auteurs. C'est là, en effet, que se forme — même si les deux bouts ne parviennent pas à se rejoindre comme

dans les amputations — un épaississement notable connu sous le nom de *névrome*, presque uniquement formé par des fibres nerveuses de nouvelle formation entortillées dans tous les sens les unes dans les autres.

Le bout central d'un nerf sectionné parvient de plus à réjoindre le bout périphérique avec une sûreté surprenante, même dans le cas où les deux bouts sont assez distants l'un de l'autre. C'est ainsi que sur de jeunes chats âgés de quelques jours, auquels on excise un partie du nerf sciatique sur une longueur de 15 à 20 millimètres, on peut retrouver, trois à quatre mois plus tard, les deux bouts réunis sans trace extérieure aucune du point de rencontre. D'après certains auteurs cette réparation nerveuse peut se faire, même quand on a réséqué des morceaux de nerf de 3 à 4 centimètres de longueur. Malgré les tissus ambiants, malgré l'espace à parcourir, le bout central parvient à rejoindre, dans un temps relativement court, l'extrémité centrale du bout périphérique et cela avec tant de certitude qu'on est tenté de se demander s'il n'y a pas là une force directrice spéciale qui guide le bout central vers le bout périphérique.

Des recherches ont établi que les fibres du bout central ne possèdent pas en elles-mêmes une tendance innée à se diriger vers la périphérie et à rejoindre ainsi les fibres du bout périphérique ; c'est le bout périphérique qui exerce une action attractive spéciale sur le bout central, au point que, si le bout périphérique a été réséqué, ou si l'espace qui le sépare du bout central est trop considérable, la régénération fait défaut. Cette action, appelée *neurotropisme positif*, s'exerce aussi bien par le bout périphérique du nerf auquel appartient le bout central que par celui d'un nerf voisin. Les fibres du bout central d'un nerf ne jouissent donc pas de la propriété de choisir leurs voies, elles se sentent attirées dans une direction donnée et s'accroissent dans ce sens, pénétrant aussi bien dans le bout périphérique d'un autre nerf que dans leur bout périphérique propre.

Cette attraction spéciale que le bout périphérique exerce sur le bout central ne peut cependant pas dépasser certaines limites. Elle semble être plus active chez l'animal jeune que chez l'animal adulte. Cela explique pourquoi, dans certaines conditions, lorsque le bout périphérique est conservé, des pertes de substance de 2, 3 et même 4 centimètres viennent à être comblées ; alors que le bout central semble rester inerte dans le cas où le bout périphérique est trop éloigné, ou lorsque l'animal est trop âgé, ou lorsqu'un tissu cicatriciel vient s'interposer entre les deux bouts.

De tout cela il résulte : 1° que la réunion des deux bouts d'un *même nerf* favorise considérablement le travail de régénération ; 2° que la même influence utile peut s'exercer par la suture du bout central d'un nerf avec le bout périphérique d'un autre nerf.

La régénération d'un nerf sectionné, pour qu'elle puisse se faire dans les meilleures conditions possibles, nécessite donc non seulement l'intégrité du

bout central mais encore la conservation du bout périphérique et sa mise en contact avec le bout central. C'est du bout central que doivent venir, en effet, les cylindre-axes nouveaux qui entreront dans la constitution du nerf régénéré. Ce sont les gaînes de Schwann vides du bout périphérique qui guideront ces cylindre-axes dans leur croissance vers la périphérie, leur fourniront plus que probablement les noyaux des segments interannulaires en même temps qu'elles deviendront les gaînes de Schwann des nouvelles fibres nerveuses.

Applications pratiques. Ces faits sont de la plus haute importance au point de vue pratique. Ils démontrent la nécessité absolue, dans les cas d'interruption accidentelle d'un tronc nerveux, de mettre les deux bouts en contact le plus rapidement possible. Dans le cas où cette juxtaposition ne pourrait pas se faire à cause de la perte de substance trop considérable, il est utile d'intercaler entre les deux bouts, pour servir de guide à la croissance des cylindre-axes, soit un tube d'os décalcifié, soit simplement des anses de fil.

Pour que la régénération du nerf puisse se faire il n'est pas indispensable que la suture nerveuse se fasse soit immédiatement, soit quelques jours après l'accident. La suture précoce augmente incontestablement les chances de régénération nerveuse. Mais cette régénération peut encore se faire même quand la réunion des deux bouts n'a lieu que plusieurs mois après le traumatisme. Nous avons vu, en effet, qu'après section expérimentale d'un nerf, les cellules d'origine persistent et les fibres du bout central restent normales. La section du nerf a amené de la chromolyse dans les cellules d'origine, chromolyse qui est un phénomène favorable à la régénération nerveuse puisqu'il est la preuve anatomique d'une exagération d'activité du corps protoplasmatique. Mais cette chromolyse est transitoire, elle atteint son apogée 15 à 20 jours après la section pour s'affaiblir lentement et disparaître 90 à 100 jours après le traumatisme. Dans le cas de suture tardive il est donc utile de provoquer une seconde fois ces phénomènes cellulaires réactionnels favorables à la régénération. Dans ce but il est nécessaire de réséquer un morceau du bout central, de lui enlever la partie épaissie ou le névrome par lequel il se termine avant de le mettre en connexion avec le bout périphérique.

Dans le cas où le *bout central* du nerf a disparu, arraché peut-être par la violence du traumatisme, et dans ceux où le bout central ne peut être mis à découvert à cause de sa situation profonde dans un conduit osseux, comme cela a lieu pour le nerf facial interrompu en un point quelconque de son trajet dans le canal de Fallope, la régénération du bout périphérique peut encore s'obtenir par sa suture avec des fibres nerveuses d'un nerf voisin, soit, pour le nerf facial, avec le nerf accessoire de Willis, ou mieux encore avec le nerf hypoglosse.

Ces sutures nerveuses entre *nerfs différents* méritent au plus haut point de fixer l'attention du médecin. Dans certains cas de paralysie musculaire dûe à une lésion limitée de la corne grise antérieure de la moelle, et où la destruction

des cellules d'origine a fait perdre tout espoir de régénération nerveuse, la question de la possibilité de la réunion du nerf dégénéré avec un nerf voisin sain doit toujours être examinée, surtout si les muscles frappés de paralysie forment un groupe physiologique important dont la mise hors de fonction entraine des troubles graves, telle serait par exemple la paralysie du muscle quadriceps crural des deux côtés entrainant l'impossibilité absolue de la station debout et de la marche, telle serait encore la paralysie bilatérale des muscles fléchisseurs du pied sur la jambe. Dans le premier cas on pourrait penser à la possibilité de suturer le nerf crural soit au nerf obturateur, soit au nerf sciatique. Dans le second cas on pourrait se demander si la réunion du nerf tibial antérieur avec le nerf tibial postérieur à travers le ligament interosseux, ou la réunion du sciatique poplité externe avec le sciatique poplité interne dans le creux poplité, ne permettrait pas de combattre, au moins dans une certaine mesure, l'atrophie musculaire et son impotence fonctionnelle consécutive.

La cellule nerveuse exerce donc sur la fibre nerveuse une *influence trophique* indispensable à la conservation de son intégrité anatomique et fonctionnelle. C'est là une règle absolue qui ne présente aucune exception quelque soit le neurone que l'on considère. Pour les éléments du *système nerveux central* cette influence trophique ne dépasse pas les limites anatomiques du neurone. Pour les *neurones périphériques* cette influence trophique de la cellule nerveuse s'exerce aussi, par l'intermédiaire des fibres nerveuses, sur les organes périphériques (muscles ou épithéliums sensibles) avec lesquels elle arrive en connexion. Le mécanisme d'après lequel les nerfs sensibles exercent une influence trophique sur les tissus nous échappe complètement. Pour les nerfs moteurs, l'expérience et l'observation clinique ont démontré que la lésion de la cellule nerveuse ou l'interruption de la fibre nerveuse entraîne dans le muscle périphérique des modifications dégénératives qui conduisent lentement à l'*atrophie* complète.

Cette action trophique, que la cellule nerveuse exerce sur la fibre et sur le muscle, appartient en propre au neurone. Elle persiste aussi longtemps que le neurone conserve sa connexion anatomique avec le muscle, alors même qu'il se trouve lui-même séparé de toutes ses connexions avec les autres éléments du système nerveux.

A côté de cette influence trophique, le neurone moteur périphérique exerce encore sur le muscle une *action stimulante* ou *excitante* qui met en jeu la contractilité du muscle et produit dans ce dernier soit un état de demi-contraction connu sous le nom de *tonus musculaire*, soit un raccourcissement brusque amenant un déplacement des leviers osseux, c'est-à-dire un mouvement volontaire ou réflexe. Cette action excitante que la cellule nerveuse exerce sur le muscle ne lui appartient pas en propre. C'est une action d'emprunt, la résultante de toutes les excitations transmises à cette cellule par les ramifications cylindraxiles d'autres neurones. Elle n'existe que pour autant que la cellule

motrice conserve ses connexions avec les autres éléments du système nerveux. La suspension de cette action excitante, que le neurone moteur exerce sur le muscle, entraîne la perte du tonus normal ou l'*atonie* et la perte de la motilité volontaire ou la *paralysie*.

Nous avons vu que la suspension de l'action trophique de la cellule nerveuse entraîne également la dégénérescence secondaire de la fibre nerveuse. Cette dégénérescence à son tour produit des modifications dans l'état électrique du muscle.

Dans les conditions normales, tout *nerf* moteur excité par un courant faradique ou galvanique détermine dans le muscle une contraction brusque. La dégénérescence de ce nerf se traduit au dehors par la perte de son excitabilité électrique.

Dans les conditions normales, tout *muscle* excité par un courant faradique ou galvanique répond par une contraction brusque. De plus, l'excitation produite par le courant galvanique est plus forte à la fermeture du pôle négatif (CFN) qu'à la fermeture du pôle positif (CFP), ce que l'on traduit par l'équation suivante CFN > CFP. La dégénérescence de la fibre nerveuse modifie l'état électrique du muscle en ce sens que l'excitation par le courant faradique est sans effet, tandis que l'excitation par le courant galvanique produit une contraction *lente* et, de plus, cette contraction est plus forte à la fermeture du pôle positif (CFP) qu'à la fermeture du pôle négatif (CFN) ou CFP > CFN. Cette contraction lente et cette inversion de la formule polaire constituent le phénomène connu sous le nom de *réaction de dégénérescence*.

La cellule nerveuse, la fibre nerveuse et la fibre musculaire forment donc ensemble un seul tout physiologique.

La fibre musculaire est l'organe de réaction, dont la lésion laisse intactes la cellule et la fibre nerveuses,

La fibre nerveuse est l'organe de transmission amenant au muscle l'action trophique et l'action excitante de la cellule nerveuse.

La cellule nerveuse est l'organe actif, elle exerce : 1° une *action trophique* sur la fibre nerveuse et sur le muscle.

2° une *action excitante* sur le muscle produisant soit le tonus normal, soit les mouvements, volontaires ou réflexes.

Modifications qui accompagnent les troubles circulatoires, les empoisonnements et les intoxications.

Les *troubles circulatoires* qui intéressent le système nerveux central exercent avant tout leur influence nocive sur les *cellules* de la substance grise. Les *fibres* de la substance blanche offrent plus de résistance, de telle sorte que leur lésion est généralement consécutive à celle des cellules nerveuses.

Les *empoisonnements* et les *intoxications* agissent de préférence sur les fibres

nerveuses des nerfs périphériques et y déterminent des états particuliers connus sous les noms de *névralgies* et de *névrites*.

Dans les *névrites* il y a véritablement inflammation du nerf, c'est-à-dire qu'on y observe des troubles vasculaires intenses amenant le gonflement du tissu conjonctif péri- et interfasciculaire et consécutivement la compression des fibres nerveuses.

Si cette compression s'exerce sur des fibres motrices, elle se traduira cliniquement par une mise hors de fonction de l'action trophique et de l'action excitante que les cellules nerveuses exercent sur les muscles périphériques, c'est-à-dire par l'*atonie*, la *paralysie*, l'*atrophie* et la *réaction de dégénérescence*.

Si cette compression s'exerce sur des fibres sensitives, elles produira au début des phénomènes d'excitation se traduisant cliniquement par de la *douleur* et, plus tard, des phénomènes de déficit se traduisant au-dehors par la perte de la sensibilité ou *anesthésie*.

Si la compression s'exerce sur un nerf mixte, elle produira à la fois des troubles moteurs et des troubles sensibles. Il est cependant d'observation constante que les fibres motrices sont moins résistantes que les fibres sensibles. On pourra donc observer, pendant un certain temps du moins, de la paralysie motrice avec atrophie et réaction de dégénérescence, sans modification apparente du côté de la sensibilité.

Dans les *névralgies* on n'observe cliniquement que des phénomènes d'irritation du côté des fibres sensitives se traduisant par de l'hyperesthésie et de la douleur dans tout le territoire cutané correspondant. La lésion anatomo-pathologique de la névralgie n'est pas connue. On peut penser qu'elle consiste essentiellement dans un trouble de nutrition de la fibre sensible, trouble que nos moyens d'investigation ne nous permettent pas de mettre en évidence. Si cette idée est vraie, la guérision de la névralgie serait à rechercher dans tous les moyens thérapeutiques qui permettraient d'augmenter l'activité normale de la cellule nerveuse et, par là, l'influence trophique que cette cellule exerce sur la fibre nerveuse. Or, nous avons vu, en étudiant le phénomène de chromolyse, que l'état chromolytique de la cellule nerveuse doit être considéré comme un état de suractivité, comme un état de mise en liberté des énergies latentes emmagasinées dans les corps de Nissl.

De plus cet état de chromolyse peut être provoqué non seulement par la *lésion* de la fibre nerveuse périphérique (section, ligature, compression), mais encore par toutes les excitations un peu vives portées sur ces mêmes fibres nerveuses (excitation électrique, application de cristaux de chlorure de sodium, etc.). Toutes ces causes ont déterminé dans les cellules nerveuses une réaction chromolytique suffisante pour être mise en évidence sous le microscope.

Il est évident qu'entre ces états de chromolyse manifeste et l'état normal de la cellule nerveuse doivent exister des états intermédiaires, caractérisés par

une chromolyse moins intense mais suffisante pour augmenter l'action trophique sur la fibre nerveuse et que l'on pourrait déterminer par des excitations moins vives portées sur les fibres de sensibilité. Si l'on se rappelle alors que, dans les cas de névralgie, les médecins ont de tout temps eu recours à des excitations cutanées plus ou moins vives (badigeonnages à la teinture d'iode, applications de vésicatoires, de pointes de feu, refroidissement intense par des pulvérisations de chlorure d'éthyle, etc.), on peut se demander si, au lieu d'agir comme agents purement révulsifs, tous ces moyens n'agissent pas comme stimulants des terminaisons nerveuses cutanées entraînant un certain degré de chromolyse, c'est-à-dire d'exagération de l'action trophique dans les cellules des ganglions cérébro-spinaux retentissant secondairement sur les fibres nerveuses qui en dépendent.

Si cela est vrai on comprend également l'influence favorable que l'application d'un courant électrique peut exercer sur le nerf malade.

On comprend aussi les résultats favorables obtenus par certaines interventions opératoires, telles que l'élongation du nerf, la dissociation ou le hersage du nerf et surtout la section du nerf en un point quelconque de son trajet. Toutes ces lésions retentissent à distance sur les cellules d'origine et y déterminent à un haut degré les phénomènes réactionnels connus sous le nom de chromolyse.

Mais cette chromolyse n'étant que transitoire et la cellule revenant au bout de quelques mois à son état primitif, on comprend aussi pourquoi presque toutes ces interventions opératoires sont suivies au bout de quelque temps de récidive.

Toutes ces applications thérapeutiques et toutes ces interventions opératoires sont donc légitimes, elles ont toutes pour but de provoquer un certain degré de chromolyse dans les cellules nerveuses et par là une exagération de leur influence trophique sur les fibres troublées dans leur nutrition intime. Ces tentatives doivent donc être d'autant plus énergiques que la névralgie est plus rebelle. Si malgré toutes les interventions la névralgie persiste, il y aurait lieu de penser à une opération plus radicale encore que la simple section des nerfs malades, ce serait la résection du ganglion cérébro-spinal correspondant qui doit incontestablement amener la guérison radicale, puisqu'elle est suivie de la dégénérescence secondaire de toutes les fibres sensitives périphériques correspondantes. C'est ce qui a été fait maintes fois pour la névralgie si douloureuse du nerf trijumeau. Mais l'arrachement du ganglion de Gasser est une opération difficile et dangereuse qui entraîne souvent des complications graves du côte du globe oculaire. L'arrachement du ganglion pourrait cependant être remplacé avantageusement par la simple section de sa racine sensitive. Cette section entraînerait, en effet, la dégénérescence secondaire de toutes les fibres bulbo-protubérantielles et leur remplacement par du tissu de neuroglie qui s'opposerait à toute tentative de régénérescence.

Pour la névralgie du trijumeau on pourrait, dans les cas rebelles, recourir

encore plus avantageusement à l'arrachement brusque des nerfs malades dans le voisinage immédiat de la base du crâne. Nous avons vu, en effet, que cet arrachement entraîne l'atrophie complète des cellules correspondantes du ganglion de Gasser et la dégénérescence wallérienne indirecte des fibres de la racine bulbo-spinale.

Les éléments neurogliques.

Le second élément qui entre dans la constitution du tissu nerveux est un élément de soutien, l'élément *neuroglique*.

On trouve, dans l'axe cérébro-spinal, deux espèces de cellules qui représentent cet élément : les *cellules épendymaires* et les *cellules de neuroglie* proprement dites.

A. *Cellules épendymaires.*

Les *cellules épendymaires* forment le revêtement épithélial de toutes les cavités centrales de l'axe cérébro-spinal.

Fig. **117**.
Cellules épendymaires de la moelle lombaire d'un enfant né à 7 mois.

Pendant les premiers temps du développement embryonnaire, elles s'étendent depuis la cavité ventriculaire jusqu'à la surface libre du névraxe. Elles ne conservent cette disposition embryonnaire qu'à certains endroits de l'axe nerveux de l'adulte et notamment sur toute l'étendue du plan médian au devant et en arrière de la coupe des cavités ventriculaires. Partout ailleurs ces cellules se modifient, en ce sens que leur prolongement périphérique s'atrophie et disparait presque complètement. Ces modifications surviennent de bonne heure dans la moelle épinière de l'homme ; c'est ainsi que sur des coupes provenant de la moelle d'un embryon de 32 centimètres de longueur, fig. **117**, on voit le prolongement périphérique de toutes les cellules épendymaires qui tapissent les parois latérales du canal central se terminer dans le voisinage immédiat de ce dernier. Seules les cellules épendymaires médianes antérieures et postérieures s'étendent jusqu'à la surface de la moelle, les unes jusqu'au

fond de la fissure médiane antérieure, les autres jusqu'au fond du sillon médian postérieur

B. *Cellules de neuroglie.*

En dehors des cellules épendymaires, on trouve, dans toute l'étendue de la substance blanche et de la substance grise de l'axe cérébro-spinal, un grand nombre de cellules spéciales, de volume variable, pourvues de nombreux prolongements grêles, raides et rarement bifurqués. Tantôt ceux-ci sont très courts et transforment la cellule en une boule épineuse ; d'autres fois, ils sont plus longs et transforment la cellule en une espèce de rosace. Le plus souvent, ils sont excessivement longs et grêles et s'étendent à une distance variable de la cellule d'origine, FIG. **118**. Tous ces prolongements se terminent librement sans anastomoses. Ces cellules sont connues depuis longtemps ; on leur a donné, à cause de leur aspect spécial, le nom de *cellules en araignée* ; on les appelle encore *cellules de Deiters* ou *cellules de neuroglie*. Quelques auteurs considèrent les prolongements longs et grêles comme indépendants des cellules et les décrivent sous le nom de *fibres de neuroglie*. Les imprégnations obtenues par le chromate d'argent prouvent, à toute évidence, que ces fibres indépendantes n'existent pas, qu'elles ne représentent que les prolongements des cellules, de telle sorte que la neuroglie est formée exclusivement de cellules enchevêtrées par leurs prolongements.

FIG. **118**.
Quelques cellules de neuroglie
de la moelle épinière d'un embryon de veau.

Un fait important mis en relief par les observations anatomo-pathologiques, c'est l'antagonisme que l'on constate entre les éléments nerveux et les éléments neurogliques au point de vue de leur pouvoir de multiplication.

Les éléments nerveux de l'adulte sont des éléments permanents qui ont perdu d'une façon définitive tout pouvoir de multipication et par conséquent de rajeunissement. Une *fibre nerveuse* dégénérée peut se reformer, non pas au noyen des éléments constituants de la fibre elle-même, mais au moyen des matériaux accumulés dans la cellule nerveuse. Cette reformation de la fibre nerveuse est une véritable régénération, c'est la répétition pure et simple de ce qui s'est fait pendant la vie embryonnaire. La lésion d'une fibre nerveuse n'est d'ailleurs rien d'autre que la mutilation d'un neurone. Une *cellule nerveuse* atrophiée est à jamais disparue et ne sera plus jamais remplacée par une cellule nouvelle.

Les éléments neurogliques ont conservé, au contraire, au plus haut degré, leur pouvoir de multiplication. Il semble même que, dans les conditions ordinaires, leur tendance à la multiplication se trouve modérée ou inhibée par les éléments nerveux voisins, car chaque fois qu'une fibre nerveuse ou qu'une cellule nerveuse s'atrophie, on voit les éléments neurogliques voisins venir occuper la place devenue libre et cela avec tant de rapidité que la régénération nerveuse, si active et souvent si complète après lésion des nerfs périphériques, est devenue complètement impossible dans le système nerveux central. C'est là le motif pour lequel les lésions destructives du système nerveux central sont irréparables.

§ 1. La moelle épinière.

Tout le système nerveux cérébro-spinal, avons-nous vu, est formé de deux substances : la substance blanche et la substance grise.

Pour nous orienter dans la structure interne de la moelle épinière, nous devons voir tout d'abord comment ces deux substances y sont réparties. Pour cela, nous devons avoir recours à l'étude de coupes transversales. Mais les relations qui existent entre la substance blanche et la substance grise varient quelque peu aux différentes hauteurs de la moelle épinière, nous sommes donc obligés de pratiquer des coupes dans les différentes régions de la partie médullaire de l'axe cérébro-spinal.

Prenons d'abord la coupe de la moelle cervicale, FIG. **119**.

Ce qui frappe sur cette coupe, c'est que la moelle est divisée presque complètement en deux moitiés symétriques : en avant, par la *fissure médiane antérieure,* en arrière, par le *sillon médian postérieur* et le *septum médian dorsal.* La fissure médiane antérieure est large et profonde. Elle s'enfonce dans la moelle sur environ un tiers de son épaisseur. Elle est occupée par un repli de la pie-mère. Le *sillon médian postérieur* est tout à fait superficiel. On voit partir de ce sillon une cloison médiane, le *septum médian dorsal,* pénétrant dans la moelle

jusque vers le milieu de son épaisseur. Ce septum médian dorsal n'est pas une dépendance de la pie-mère ; il est constitué exclusivement de cellules épendymaires. Au niveau du sillon médian postérieur, la pie-mère passe directement d'une moitié de la moelle sur l'autre.

Entre le fond de la fissure médiane antérieure et l'extrémité interne du

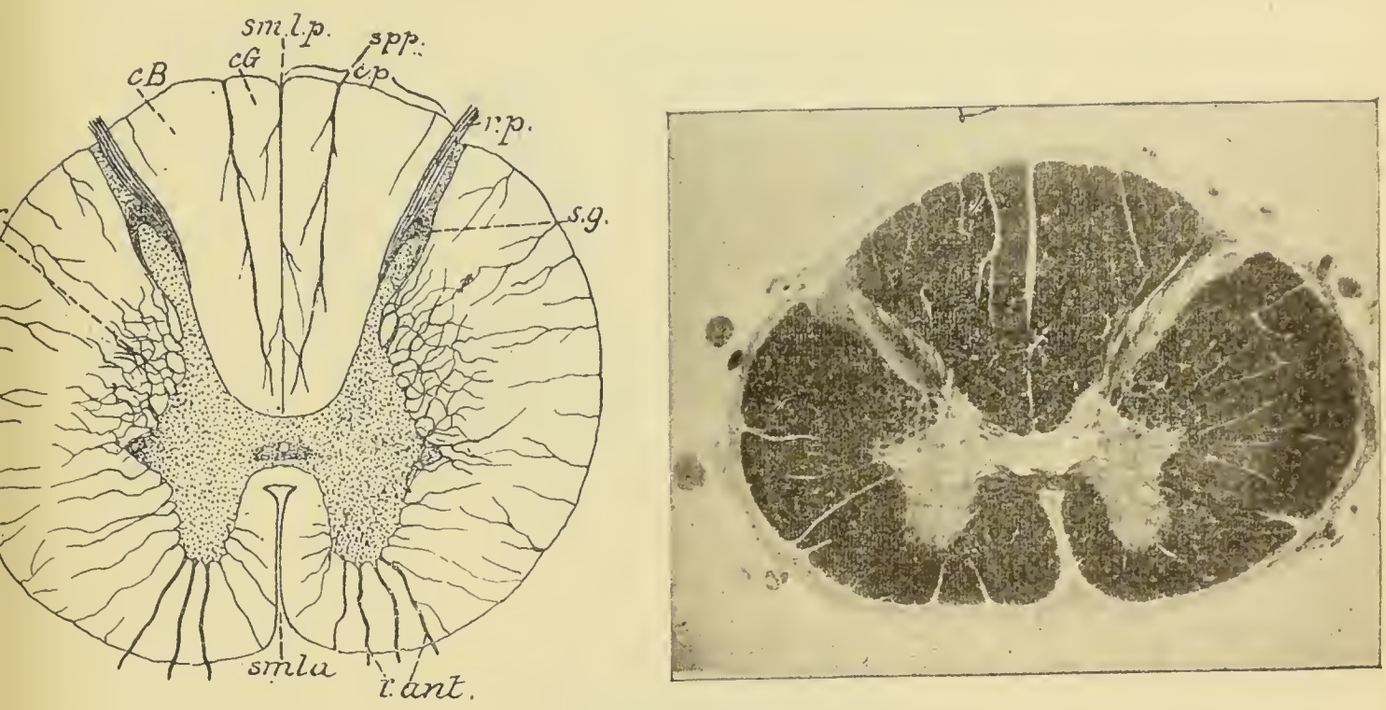

Fig. **119**.

Coupe transversale de la moelle au niveau du troisième segment cervical.

smla. : Fissure médiane longitudinale antérieure.
smlp. : Sillon médian longitudinal postérieur.
r. ant. : Racine antérieure.
r. p. : Racine postérieure.
s. g. : Substance gélatineuse de Rolando.
pr. r. : Processus ou formation réticulaire.
cp. : Cordon postérieur.
spp. : Septum paramédian postérieur.
cB. : Faisceau de Burdach.
cG. : Faisceau de Goll.

septum médian postérieur, il ne reste qu'une bande étroite de tissu nerveux reliant l'une à l'autre les deux moitiés de la moelle ; on l'appelle la *commissure*. Le tiers antérieur de cette commissure est formé par de la substance blanche : c'est la *commissure antérieure blanche*. Le reste est formé par de la substance grise : c'est la *commissure grise*. Au milieu de cette commissure existe la coupe du *canal central* de la moelle épinière. Ce canal est tapissé par l'épithélium épendymaire, entouré d'une substance grise spéciale, quelque peu transparente, constituant la *substance grise centrale*. Le canal central entouré de cette substance grise divise la commissure grise en deux parties : une partie antérieure appelée *commissure antérieure grise* et une partie postérieure connue sous le nom de *commissure postérieure*.

Dans chaque moitié de la moelle épinière, on trouve de la substance grise et de la substance blanche nettement distinctes l'une de l'autre. La substance grise apparaît comme un corps allongé, à grand diamètre antéro-postérieur, légèrement incliné en arrière et en dehors. Ce corps gris est renflé en massue dans sa moitié antérieure constituant la *corne grise antérieure*. Il est plus allongé

et plus étroit dans sa moitié postérieure, appelée *corne grise postérieure*. Les corps gris des deux moitiés de la moelle sont reliés l'un à l'autre par la commissure grise. Dans son ensemble, la substance grise de la moelle a donc la forme d'un H.

La corne antérieure n'arrive pas à la périphérie de la moelle ; elle en est

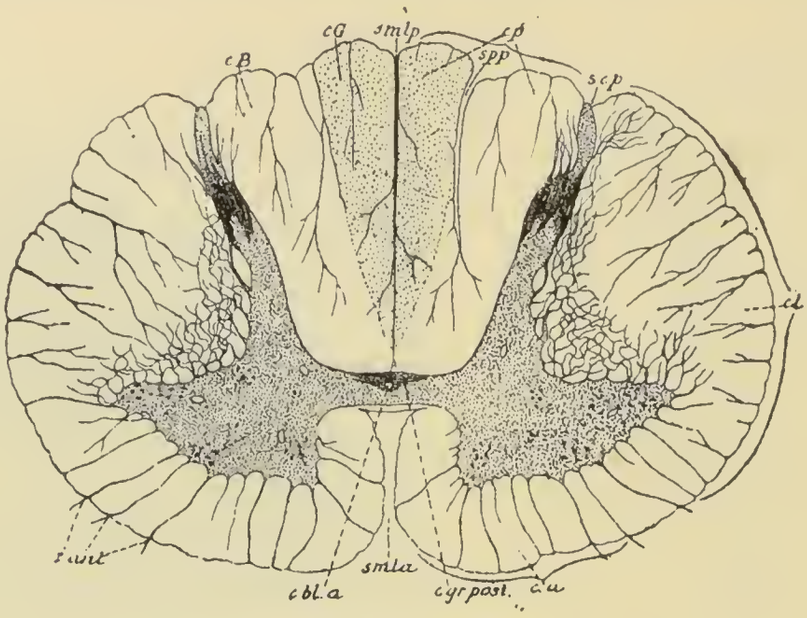

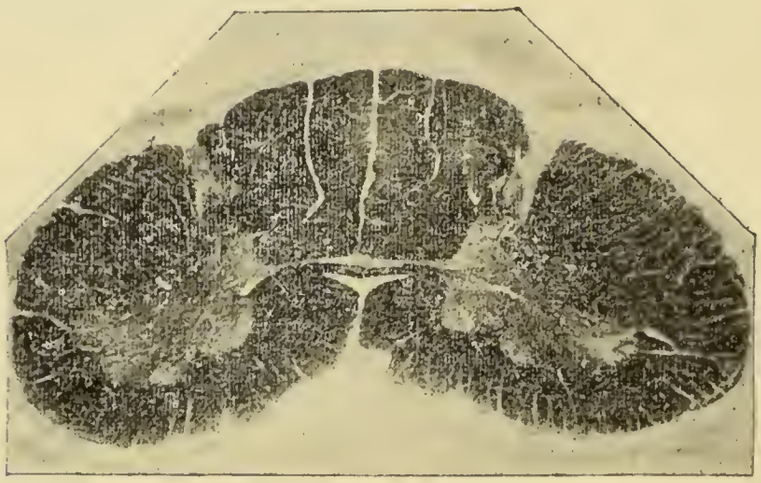

FIG. **120**.

Coupe transversale de la moelle au niveau du sixième segment cervical.

smla. : Fissure médiane antérieure.
smlp. : Sillon médian postérieur.
c. bl. a. : Commissure blanche antérieure
c. gr. post. : Commissure grise postérieure.
r. ant. : Racine antérieure.
ca. : Cordon antérieur.
cl. : Cordon latéral.
scp. : Sillon collatéral postérieur.
cp. : Cordon postérieur.
spp. : Septum paramédian postérieur.
cG : Faisceau de GOLL.
cB : Faisceau de BURDACH.

séparée de tous côtés par de la substance blanche. La corne postérieure s'effile en arrière et s'étend jusque près du fond du sillon collatéral postérieur, séparant ainsi le cordon postérieur du cordon latéral. Elle est séparée de la surface de la moelle par une mince zône de substance blanche appelée *zône marginale* ou *zône de Lissauer*. Cette corne postérieure est enveloppée par une coiffe de substance grise spéciale qui porte le nom de *substance gélatineuse de Rolando*.

Entre la corne antérieure et la corne postérieure, vis-à-vis de la commis-

sure grise, on trouve sur la face latérale de la substance grise une petite saillie triangulaire qui constitue la *corne grise latérale*.

De la corne antérieure partent les racines antérieures des nerfs périphériques. Les fibres qui les constituent sortent du bord antéro-latéral de la corne grise en formant plusieurs faisceaux ; ceux-ci se dirigent en dehors en traversant horizontalement la substance blanche et quittent la moelle épinière par le sillon collatéral antérieur.

Par le sillon collatéral postérieur on voit pénétrer les fibres des racines postérieures Elles n'entrent pas dans la substance grise de la corne postérieure, mais pénètrent directement dans la substance blanche du cordon postérieur.

La substance blanche de chaque moitié de la moelle est subdivisée par les sillons périphériques en trois cordons : le cordon antérieur, le cordon latéral et le cordon postérieur.

La séparation entre le cordon antérieur et le cordon latéral est toute superficielle. Elle est indiquée par le sillon collatéral antérieur et par les racines antérieures des nerfs périphériques. On donne le plus souvent à ces deux cordons réunis le nom de *cordon antéro-latéral*.

Le cordon postérieur est compris entre le sillon médian postérieur et le sillon collatéral postérieur. Il a une forme triangulaire à base postérieure et se trouve subdivisé par une lame neuroglique, le *septum paramédian dorsal*, en un faisceau interne appelé *faisceau grêle* ou *faisceau de Goll* et un faisceau externe, le *faisceau cunéiforme* ou *faisceau de Burdach*.

Examinons maintenant une coupe de la moelle faite vers le milieu du renflement cervical, FIG. **120**. Elle montre que le volume de la moelle a considérablement augmenté. La configuration générale est la même qu'au niveau du troisième nerf cervical. Il n'y a que quelques légères différences dans la forme de la substance grise. La corne latérale n'existe plus comme corne indépendante, elle s'est fusionnée intimement avec la corne antérieure. Celle-ci est devenue ainsi volumineuse et triangulaire.

La corne postérieure a quelque peu augmenté de volume surtout du côté de sa face interne. La formation réticulaire tend à disparaître. Le cordon postérieur reste subdivisé en faisceau de GOLGI et en faisceau de BURDACH.

Au niveau du troisième segment dorsal, FIG. **121**, la coupe de la moelle, comparée à la coupe précédente, a considérablement diminué de volume. Dans chaque moitié de la moelle la substance grise se présente comme un corps allongé, grêle et délicat. La corne antérieure est arrondie ; la corne latérale est redevenue saillante ; la corne postérieure est longue et grêle. Sur la face interne de cette corne postérieure, dans le voisinage immédiat de la commissure, apparaît un amas de cellules nerveuses plus ou moins distinct de la substance grise voisine ; c'est la *colonne de Clarke*. Cette colonne existe sur la face interne de chaque corne postérieure depuis le premier ou le deuxième

segment dorsal jusqu'au niveau de la partie inférieure du premier segment lombaire. Elle est caractéristique de la moelle dorsale ; sa présence seule suffit

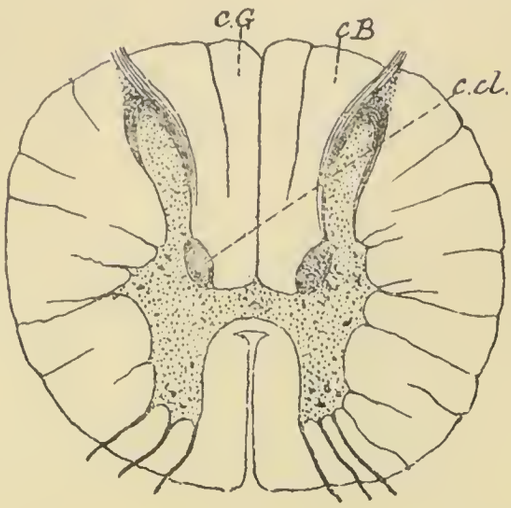

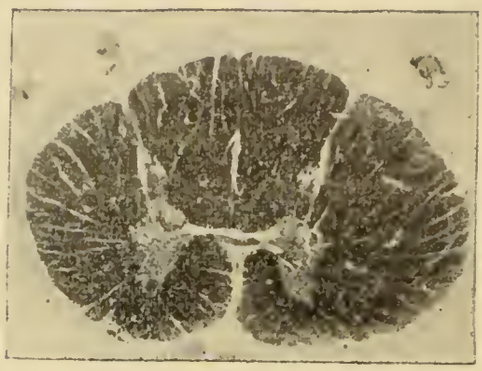

FIG. **121**.
Coupe transversale de la moelle au niveau du troisième nerf dorsal.
cG : Faisceau de GOLL. *cB*. Faisceau de BURDACH. *c cl*. Colonne de CLARKE.

pour distinguer une coupe de la moelle dorsale d'une coupe de la moelle cervicale ou de la moelle lombaire.

Au niveau du troisième segment dorsal, on retrouve encore, dans le cordon postérieur, le septum paramédian dorsal séparant le faisceau de GOLL du faisceau de BURDACH. Ce septum va en s'affaiblissant au fur et à mesure que l'on descend dans la moelle dorsale jusque vers l'origine du huitième nerf dorsal. A partir de ce point, le cordon postérieur est indivis dans toute la partie inférieure de la moelle épinière.

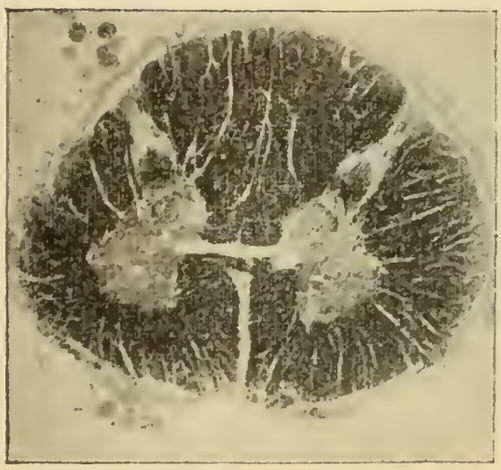

FIG. **122**.
Coupe transversale au niveau du bord supérieur du premier segment lombaire.

Jusque vers le onzième et même le douzième nerf dorsal, la configuration de la substance blanche et de la susbtance grise reste la même. La colonne de CLARKE, dont les contours étaient mal limités au niveau du troisième nerf dorsal, prend des limites plus nettes, devient plus volumineuse et fait légèrement saillie sur la face interne de la corne postérieure à partir du dixième nerf dorsal jusque dans le premier segment lombaire, FIG. **122**.

A partir du premier nerf lombaire, la substance grise augmente de nouveau lentement de volume. Des coupes faites au milieu du renflement lombaire, FIG. **123**, montrent, dans chaque moitié de la moelle, une colonne grise très épaisse. La corne latérale et la corne antérieure se sont fusionnées en une masse unique très volumineuse. La corne postérieure est augmentée de

volume surtout le long de sa face interne, ce qui donne à l'ensemble de la colonne grise une direction antéro-postérieure.

Ce qui frappe surtout dans les coupes du renflement lombaire, c'est le développement considérable de la substance grise comparativement au peu d'épaisseur de la substance blanche enveloppante.

Fig. 123.
Coupe transversale au niveau du bord supérieur du cinquième segment lombaire.

Cette disproportion entre le volume de la substance grise et celui de la substance blanche va aller en s'accentuant jusqu'à l'extrémité inférieure du cône médullaire. La substance grise n'augmente plus de volume à partir du milieu du renflement lombaire ; au contraire, sa masse diminue plus rapidement encore, au point que, près de l'origine du nerf coccygien, Fig. 124, toute la moelle n'est plus formée que d'une petite masse grise entourée d'un mince liséré de substance blanche.



Fig. 124.
Coupe passant par la base du segment coccygien.

Le filet terminal représente en quelque sorte un bout de moelle atrophiée. On n'y rencontre plus que le canal central tapissé par l'épithélium épendymaire et entouré d'une mince couche de substance grise.

Ces différentes coupes nous ont donc appris le mode de répartition de la substance blanche et de la substance grise dans toute l'étendue de la moelle épinière.

Nous devons rechercher maintenant la part que les éléments nerveux et les éléments neurogliques prennent à la constitution de ces deux substances.

Les éléments nerveux de la substance blanche.

La substance blanche de la moelle épinière, comme d'ailleurs la substance blanche de tout l'axe cérébro-spinal, est constituée ensentiellement de fibres nerveuses. Quand on examine au microscope une coupe transversale de la moelle épinière prise à n'importe quel niveau on ne trouve, dans la substance blanche, que des sections transversales de fibres nerveuses séparées les unes des autres par des fibrilles et par des cellules de neuroglie, Fig. 125.

Ces fibres nerveuses présentent partout les mêmes caractères. *Morphologiquement* il n'y a pas de différence sensible entre les fibres de la substance blanche du cordon postérieur et celles du cordon antéro-latéral.

Cependant, nous savons que, *physiologiquement*, il existe dans la moelle des fibres qui conduisent les impressions sensitives ou fibres à conduction centri-

pète, improprement appelées *fibres sensitives*, et des fibres qui servent à la conduction des excitations motrices ou fibres à conduction centrifuge, improprement appelées *fibres motrices*. Où se trouvent ces fibres à conduction physiologique différente ?

Pour résoudre cette question, nous devons avoir recours à l'étude de ce qu'on appelle les *dégénérescences secondaires*.

Nous avons vu qu'il n'existe pas, dans tout l'organisme humain, une seule fibre nerveuse qui soit indépendante d'une cellule nerveuse. Toute fibre nerveuse, quelle qu'elle soit, doit être considérée, au moins par sa partie essentielle — le cylindre-axe — comme étant en connexion étroite avec l'axone d'une cellule nerveuse. Cette cellule constitue pour cette fibre nerveuse un centre nutritif, un centre trophique, exerçant sur elle une influence spéciale, inconnue dans son essence, mais qui est nécessaire à la conservation du cylindre-axe et de la gaine de myéline. Cette influence est telle que, si on sépare une fibre nerveuse de sa cellule nerveuse, la partie périphérique de cette fibre, devenue indépendante de son centre trophique, présentera nécessairement et inévitablement des phénomènes régressifs. La gaine de myéline et le cylindre-axe de cette fibre isolée deviennent le siège de modifications importantes que l'on désigne sous le nom de *phénomènes de dégénérescence secondaire* ou *phénomènes de dégénérescence wallérienne*.

Fig. **125**.

Une partie de la substance blanche du faisceau de Goll.
Gr. : Zeiss, D, IV.

cn : Cellules de neuroglie.
n : Fibres neurogliques.

Pour pouvoir étudier avec fruit les phénomènes de dégénérescence qui surviennent dans la moelle après la section des fibres de la substance blanche, et en saisir toute l'importance au point de vue de la distribution des fibres à conduction centripète et des fibres à conduction centrifuge, il est bon d'avoir une idée générale de la structure interne de l'axe cérébro-spinal et de la disposition respective de ses éléments nerveux constitutifs.

Tout le système nerveux est formé de neurones, éléments anatomiquement indépendants les uns des autres et qui n'agissent les uns sur les autres que par contiguité ou par contact. Ces neurones sont superposés les uns aux autres de façon à former des voies nerveuses ou des chaînes de neurones reliant, dans le *sens ascendant* ou centripète, les surfaces sensibles du corps à l'écorce cérébrale ; comme elles relient, dans le *sens descendant* ou *centrifuge*, l'écorce cérébrale à tous les muscles périphériques. Tous ces éléments nerveux superposés constituent les *voies longues*, fig. **126**, A.

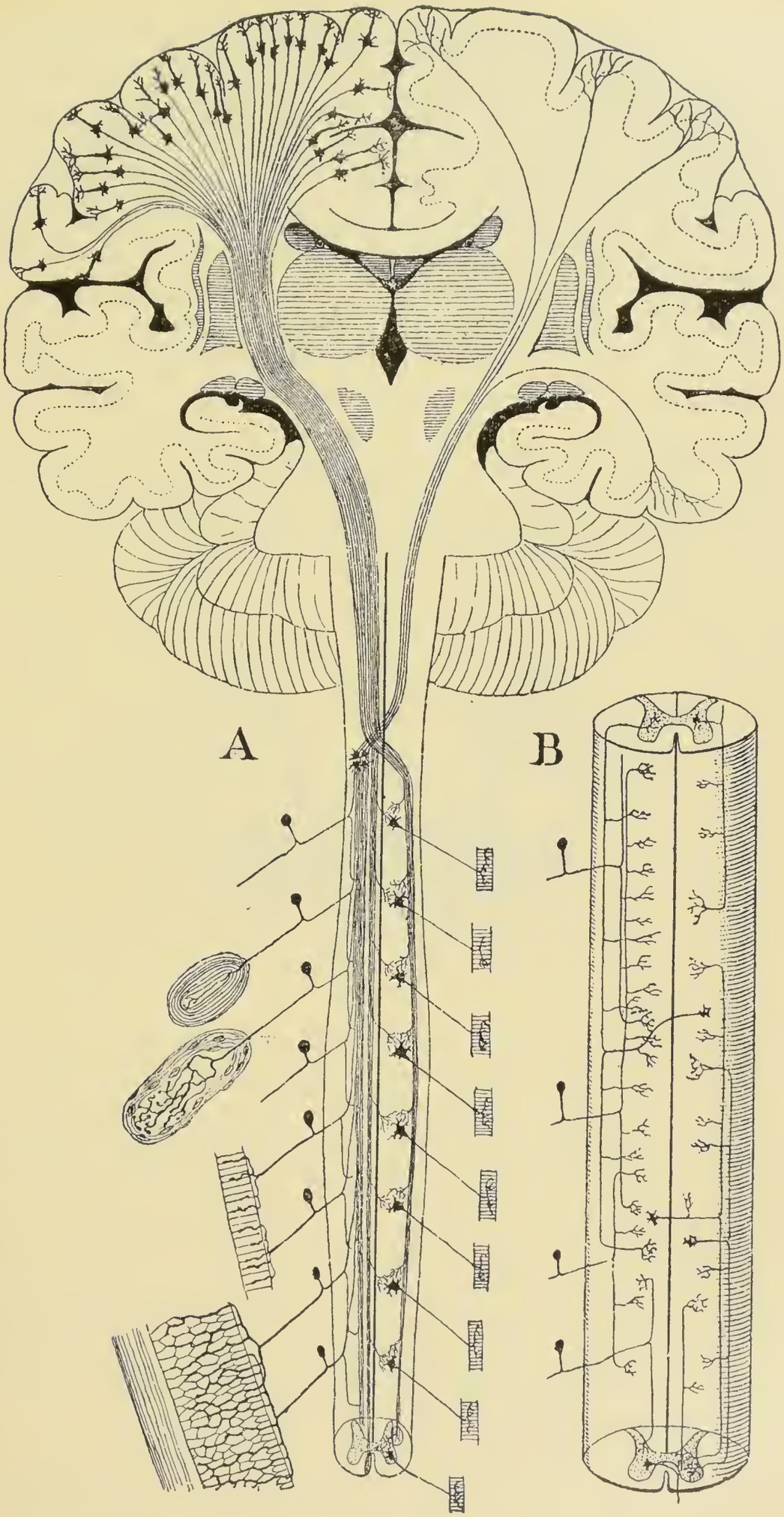

Fig. 126.

A. Schéma des voies longues à travers tout l'axe cérébro-spinal.
B. Schéma des voies courtes ou fibres spino-spinales dans la moelle épinière.

A ces voies longues viennent alors se surajouter les *voies courtes*, formées d'éléments nerveux qui ne sortent pas de l'axe cérébro-spinal, dont la cellule nerveuse et les prolongements protoplasmatiques sont placés à tous les niveaux de la substance grise et dont le prolongement cylindraxile, relativement court, se termine dans la substance grise à une distance variable de la cellule d'origine.

Ce prolongement cylindraxile est tantôt ascendant, tantôt descendant ; le plus souvent même il se bifurque en donnant un cylindre-axe ascendant et un cylindre-axe descendant, FIG. **126**, B.

Les cellules nerveuses de tous les neurones qui entrent dans la constitution de l'axe nerveux de la moelle occupent la substance grise. Leurs prolongements cylindraxiles entourés d'une gaine de myéline occupent la substance blanche.

La substance blanche de la moelle épinière se trouve donc constituée de *cylindres-axes descendants longs* conduisant les excitations motrices, de *cylindres-axes ascendants longs* conduisant les impressions sensitives, de *cylindres-axes ascendants* et *descendants courts* appartenant aux voies courtes.

Pour savoir où se trouvent dans la moelle ces différents groupes de cylindres-axes à conduction physiologique différente, sectionnons en un point quelconque toutes les fibres de la substance blanche et pour cela pratiquons, chez un animal quelconque, une section transversale complète de la moelle.

Nous savons que les bouts périphériques de toutes les fibres nerveuses sectionnées doivent subir la dégénérescence secondaire. *Au-dessus* du plan de section, on trouvera donc en dégénérescence toutes les fibres nerveuses *ascendantes*, fibres dont les cylindres-axes proviennent de cellules nerveuses situées *en dessous* du point sectionné. *En dessous* du plan de section, au contraire, ce seront les fibres nerveuses *descendantes* qui subiront la dégénérescence, c'est-à-dire les fibres dont les cylindres-axes proviennent de cellules placées *au-dessus* du point sectionné.

Ces expériences ont été faites sur différents animaux. Pour que la dégénérescence puisse s'établir, il faut que, après la section de la moelle, l'animal survive au moins pendant huit à dix jours. Pendant ce temps, la gaine de myéline des fibres séparées de leur centre trophique se désagrège, se fragmente, Quand on durcit alors cette moelle d'après la méthode de MARCHI (1), les

(1) La méthode de MARCHI est précieuse pour rechercher les fibres en dégénérescence quand la cause de cette dernière (une section expérimentale ou une lésion pathologique) est toute récente, datant en moyenne de 10 jours à 3 mois. Cette méthode consiste à durcir des tronçons de moelle, par exemple, pendant trois semaines, dans une solution de bichromate de potassium à 3 °/o. Après cela, on coupe ces tronçons en morceaux plus petits de 2 à 3 millimètres d'épaisseur que l'on transporte, pendant environ trois semaines, dans le mélange suivant :

Bichromate de potassium à 3 °/o	4 parties
Acide osmique à 1 °/o	1 partie

L'acide osmique colore en noir intense tous les fragments de myéline dans les seules fibres en dégénérescence. On enrobe alors les morceaux dans la celloïdine et on monte les coupes dans la laque de DAMMAR.

fibres dégénérées se montrent remplies de boules de myéline colorées en noir intense et tranchent très nettement sur le fond brun-clair des fibres normales.

Mais la distribution des fibres nerveuses dans la substance blanche de la moelle du chien, du rat, du lapin ou du cobaye, animaux qui ont servi à ces expériences, pourrait ne pas être la même que la distribution de ces fibres dans la moelle de l'homme. Pour savoir où se trouvent chez l'homme les fibres à conduction centripète et les fibres à conduction centrifuge, nous devons nous adresser à des moelles où la nature elle-même, par suite d'une lésion pathologique quelconque, a amené, en un point donné, une interruption de toutes les fibres de la substance blanche.

Sur des coupes transversales de ces moelles pathologiques, faites *en dessous* du point lésé, on trouve des fibres dégénérées dans le cordon antérieur et dans le cordon latéral.

Dans le cordon antérieur, les fibres dégénérées se trouvent à la périphérie, tout le long de la fissure médiane antérieure, depuis la commissure blanche

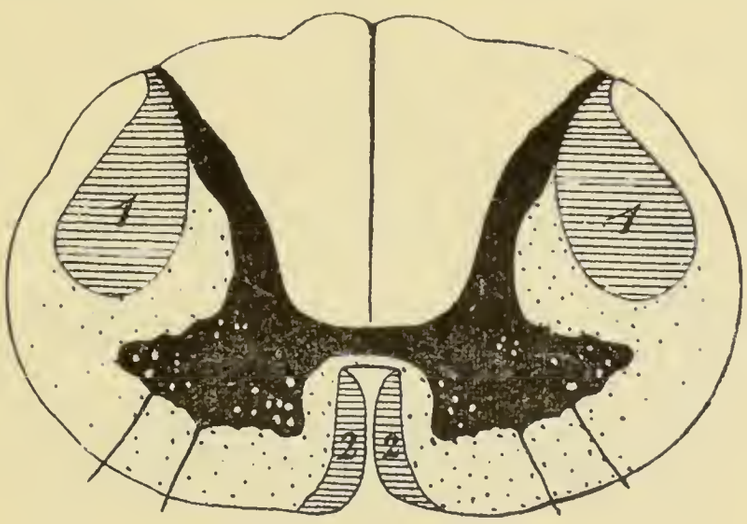

FIG. **127**.

Schéma des fibres présentant la dégénérescence secondaire descendante.

1 : Zône pyramidale latérale.
2 : Zône pyramidale antérieure.

jusque dans le voisinage des fibres radiculaires. Elles forment la *zône pyramidale* ou *zône des fibres descendantes du cordon antérieur*. Dans le cordon latéral, les fibres dégénérées forment un faisceau plus compact sur les faces latérales de la corne postérieure : c'est la *zône pyramidale* ou *zône des fibres descendantes du cordon latéral*, FIG. **127**.

Les fibres qui conduisent les incitations motrices occupent donc, dans la moelle de l'homme, ces deux zônes pyramidales.

Quand la lésion pathologique se trouve immédiatement en dessous de la moelle allongée et qu'on examine des coupes transversales dans les régions cervicale, dorsale, lombaire et sacrée, on trouve que les zônes pyramidales, très volumineuses à la partie supérieure de la moelle cervicale, diminuent d'épaisseur en passant par la région dorsale et la région lombaire.

On peut conclure de là que, au fur et à mesure que ces zônes de fibres descendent le long de la moelle, elles doivent abandonner des fibres nerveuses qui se recourbent et se terminent dans la substance grise.

Examinons maintenant une coupe transversale faite dans la moelle de l'homme *au-dessus* du point lésé, FIG. **128**. Pour des motifs que nous verrons

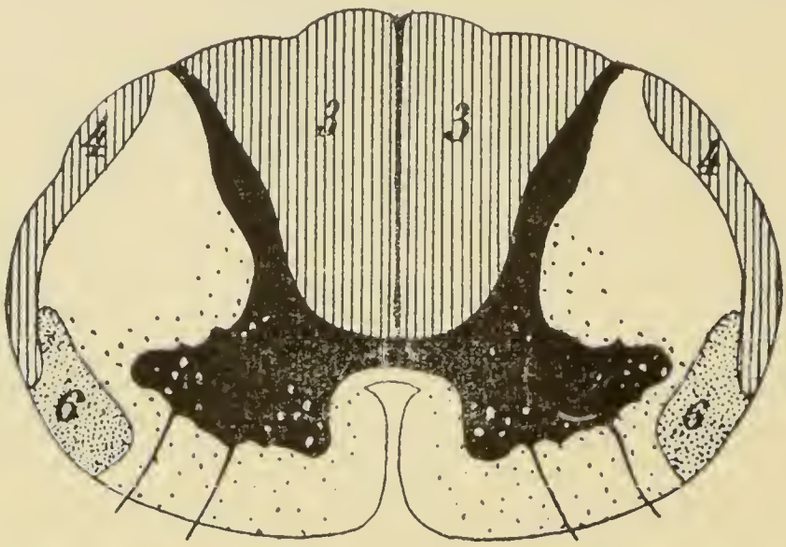

FIG. **128**.

Schéma des fibres à dégénérescence secondaire ascendante.

3 : Cordon postérieur.
4 : Faisceau cérébelleux du cordon latéral ou faisceau médullo-cérébelleux dorsal.
6 : Faisceau de GOWERS ou faisceau médullo-cérébelleux ventral.

plus loin, nous devons pratiquer cette coupe *en dessous* de l'entrée dans la moelle de la racine postérieure immédiatement voisine. Ici, la dégénérescence ne peut avoir attaqué que les fibres nerveuses ascendantes, conduisant les impressions sensitives. Dans cette coupe, on trouve des fibres dégénérées dans presque toute l'étendue du cordon postérieur : le faisceau de GOLL aussi bien que le faisceau de BURDACH. De plus, des fibres dégénérées occupent encore la périphérie du cordon latéral en dehors de la zône pyramidale où elles forment une *zône marginale de fibres ascendantes*. Parmi ces fibres dégénérées, les unes, celles qui occupent la partie postérieure de cette zône marginale du cordon latéral, forment un faisceau distinct connu sous le nom de *faisceau de Flechsig*, ou *faisceau médullo- cérébelleux dorsal*. Les autres, occupant la partie antérieure de la zône dégénérée, appartiennent à la voie sensitive centrale et forment le *faisceau de Gowers-Loewenthal* ou *faisceau médullo-cérébelleux ventral*.

Quand la section ou la lésion a été faite dans les parties inférieures de la moelle, les faisceaux dégénérés du cordon latéral sont peu volumineux. Si, au contraire, la lésion s'est produite dans la moelle cervicale, le nombre des fibres en dégénérescence est beaucoup plus considérable. Ce fait prouve que les faisceaux qui renferment les fibres conduisant les impressions sensitives augmentent de volume de bas en haut ; cette augmentation est due à l'adjonction constante de nouvelles fibres nerveuses aux faisceaux préexistants.

Les fibres conduisant les incitations motrices occupent donc, dans la

moelle de l'homme, la zône pyramidale du cordon latéral et la zône pyramidale du cordon antérieur. Une fois sectionnées, ces fibres dégénèrent en bas ; on dit qu'elles subissent la *dégénérescence secondaire descendante.*

Les fibres conduisant les impressions sensitives occupent, dans la moelle, presque toute l'étendue du cordon postérieur et, dans le cordon latéral, le *faisceau médullo-cérébelleux dorsal* et le *faisceau médullo-cérébelleux ventral.* Une fois sectionnées, ces fibres dégénèrent en haut ; on dit qu'elles subissent la *dégénérescence secondaire ascendante.*

Ces fibres descendantes et ces fibres ascendantes constituent des *voies longues.*

Tout ce qui reste de la substance blanche de la moelle, dans le cordon antéro-latéral, porte le nom de *faisceau fondamental du cordon antéro-latéral.* Les fibres des racines antérieures, en traversant la substance blanche de la moelle, divisent ce faisceau en un *faisceau fondamental du cordon antérieur* et un *faisceau fondamental du cordon latéral,* FIG. **129**. Les fibres qui constituent ces faisceaux forment les *voies courtes.*

Le volume du faisceau fondamental du cordon antéro-latéral est quelque

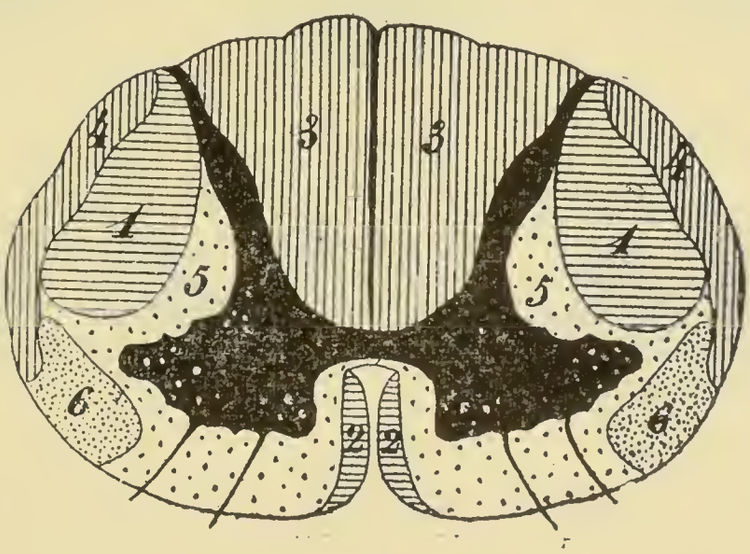

FIG. **129**.

Schéma indiquant la position des différents faisceaux de la moelle épinière.

1 : Zône pyramidale du cordon latéral.
2 : Zône pyramidale du cordon antérieur.
3 : Cordon postérieur.
4 : Faisceau cérébelleux du cordon latéral ou faisceau médullo-cérébelleux dorsal.
5 : Faisceau fondamental du cordon antéro-latéral.
6 : Faisceau de GOWERS-LÖWENTHAL ou faisceau médullo-cérébelleux ventral.

peu variable dans les différentes régions de la moelle épinière ; très peu développée dans le cône terminal, sa section devient plus volumineuse dans le renflement lombaire, pour diminuer tout le long de la moelle dorsale et reprendre un volume considérable au niveau du renflement cervical. On peut en conclure que ce faisceau est formé de fibres courtes et que, sur toute la longueur de la moelle, il reçoit de nouvelles fibres au fur et à mesure que les fibres qui le constituent se recourbent dans la substance grise.

Ce groupement des fibres nerveuses de la substance blanche en faisceaux physiologiquement distincts a été étudié, pour la première fois et d'une façon précise, par Flechsig en 1876. D'après ses recherches, tout l'axe cérébro-spinal est formé exclusivement de substance grise jusque vers le milieu du cinquième mois de la vie embryonnaire. A partir de cette époque apparaît la substance blanche. Celle-ci est due uniquement aux gaines de myéline qui se développent autour des prolongements cylindraxiles des cellules nerveuses,

Cette *myélinisation* des fibres nerveuses ne se fait pas d'une façon irrégulière, bien au contraire. En étudiant des embryons à différents stades du développement et en les comparant entre eux au point de vue de la répartition des faisceaux de fibres déjà pourvues de leur myéline, Flechsig a fait une

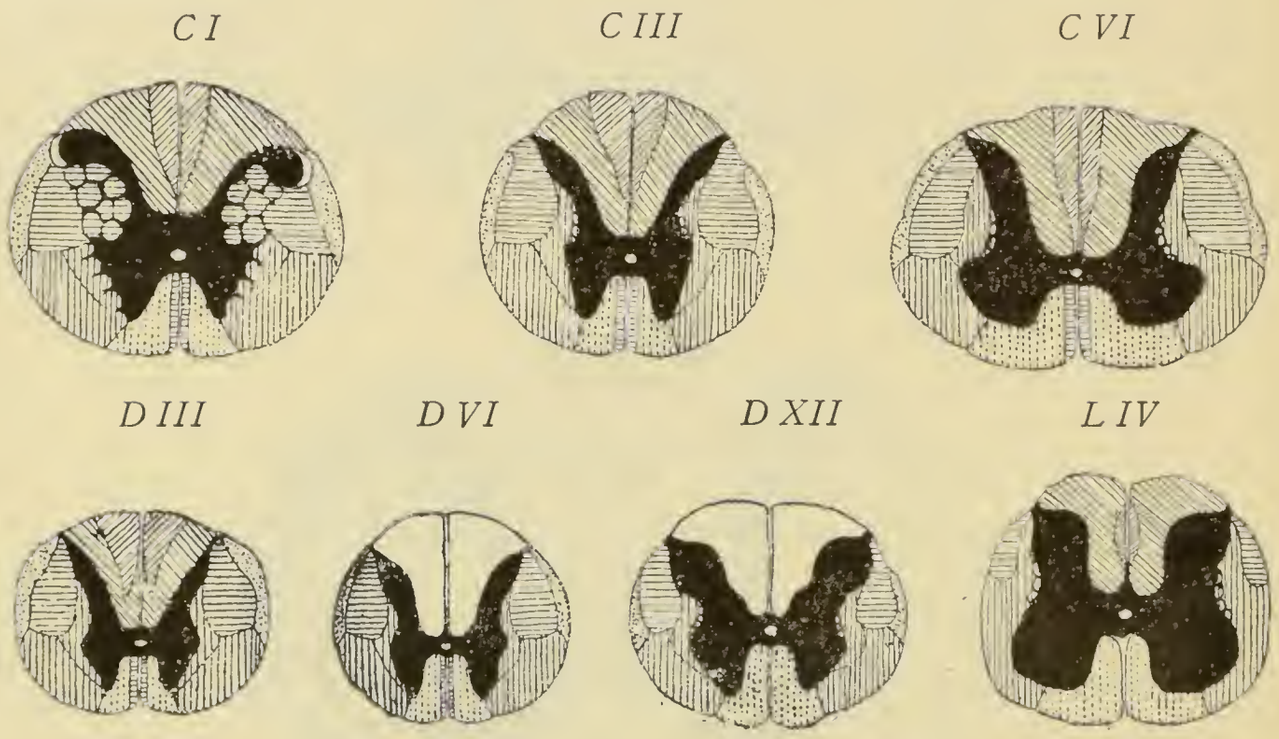

FIG. **130.**

Schéma indiquant la position des différents faisceaux de la substance blanche aux différents niveaux de la moelle, construit par Flechsig en se basant sur l'époque d'apparition de la myéline.

CI, CIII et CVI : Coupes faites au niveau du premier, du troisième et du sixième nerf cervical.
DIII, DVI et DXII : Coupes faites au niveau du troisième, du sixième et du douzième nerf dorsal.
LIV : Coupe faite au niveau du quatrième nerf lombaire.

double découverte : d'abord il a trouvé que, sur des embryons du même âge, ce sont toujours les mêmes faisceaux de fibres nerveuses qui apparaissent comme de la substance blanche, tandis que les embryons d'âge différent présentent également une répartition différente des fibres déjà myélinisées. Il a conclu de ces faits que l'apparition de la myéline, pour les fibres nerveuses des différents faisceaux, se fait d'après un ordre parfaitement déterminé et toujours le même ; de telle sorte que, connaissant l'âge de l'embryon, on peut dire d'avance quels sont les faisceaux dont les fibres constitutives ont déjà leur gaine de myéline et quels sont ceux qui en sont encore dépourvus.

La seconde découverte de Flechsig, beaucoup plus importante que la première au point de vue des connexions qui peuvent exister entre les différentes régions du névraxe, est la suivante :

Toutes les fibres nerveuses qui ont la même origine et la même terminaison — c'est-à-dire qui ont les mêmes connexions anatomiques et qui, par conséquent, doivent remplir les mêmes fonctions — prennent, à la même époque, leur gaine de myéline ; tandis que les faisceaux de fibres nerveuses qui ont des connexions anatomiques différentes développent leur myéline à des époques différentes.

Flechsig attache à ce fait une grande importance. Tous ces faisceaux de fibres nerveuses, ainsi *morphologiquement* différents les uns des autres par l'époque à laquelle leurs fibres constitutives prennent leur gaine de myéline, seraient aussi, à son avis, différents les uns des autres au point de vue *physiologique*. Chacun de ces faisceaux constitue pour lui un *système*.

Comme résultats de ses observations, Flechsig distingue, dans la substance blanche de la moelle, les différents faisceaux ou systèmes suivants, fig. **130** :

Dans le cordon antérieur :

a) le faisceau pyramidal du cordon antérieur et

b) le faisceau fondamental.

Dans le cordon latéral :

a) le faisceau pyramidal du cordon latéral,

b) le faisceau cérébelleux et

c) le faisceau fondamental du cordon latéral.

Dans ce dernier il distingue deux parties : 1° une partie interne : *la couche limitante latérale de la substance grise ;* 2° une partie externe : *la zône mélangée antérieure du cordon latéral.*

Dans le cordon postérieur :

a) le faisceau de Goll et

b) le faisceau de Burdach.

Voici suivant quel ordre et à quelle époque les fibres de ces différents faisceaux s'entourent de leur gaine de myéline.

Chez les embryons de 25 ctm., on trouve la myéline :

a) Aux fibres commissurales et aux fibres radiculaires des nerfs périphériques,

b) aux fibres du faisceau fondamental du cordon antérieur,

c) aux fibres du faisceau de Burdach et

d) aux fibres de la zône mélangée antérieure du cordon latéral.

Les fibres du cordon de Goll sont entourées de leur gaine de myéline chez des embryons de 28 à 30 ctm. de longueur.

Quand l'embryon atteint 32 ctm., la myéline apparaît dans le faisceau cérébelleux, puis dans le faisceau de Gowers-Löwenthal. Enfin, ce n'est que

sur des embryons de 40 à 52 ctm. de longueur, c'est-à-dire au moment de la naissance et même quelque peu après celle-ci, que la myéline apparaît dans les faisceaux pyramidaux. Aussi, la moelle épinière d'enfants nouveau-nés

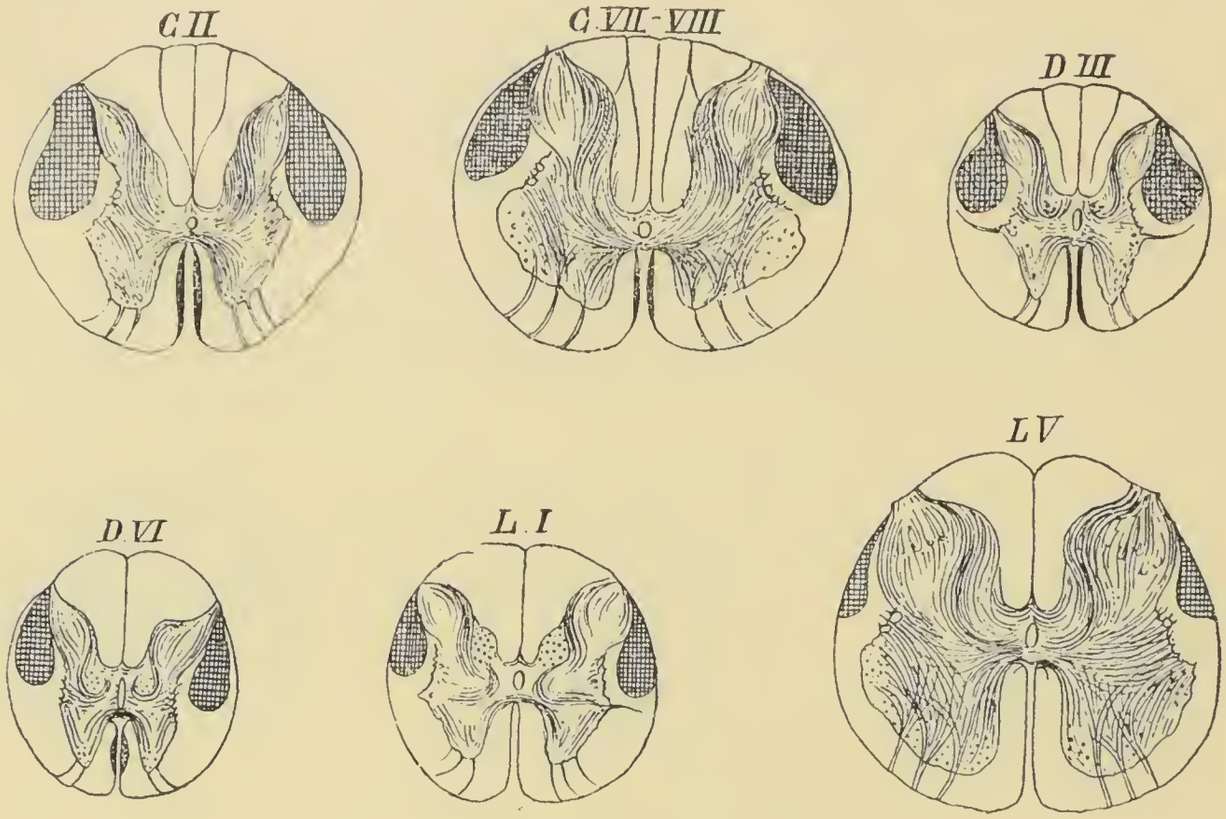

Fig. **131**.

Position des faisceaux pyramidaux dans la moelle cervicale, CII et CVII-VIII, dans la moelle dorsale, DIII et DVI, et dans la moelle lombaire, LI et LV d'un enfant nouveau-né (d'après Flechsig).

constitue t-elle, pour ce motif, un objet éminemment favorable pour étudier la position exacte des faisceaux pyramidaux, en tant que l'on considère ces faisceaux comme la continuation dans la moelle des fibres de la pyramide bulbaire, fig. **131**.

Le schéma représentant la répartition, dans la substance blanche de la moelle, des différents faisceaux de fibres nerveuses physiologiquement différents obtenu par l'étude des dégénérescences secondaires concorde assez bien avec le schéma trouvé par Flechsig.

De l'examen de ces schémas ressort encore un fait qui mérite d'être signalé : les fibres courtes de la moelle épinière se trouvent toujours dans le voisinage immédiat de la substance grise, tandis que les fibres qui constituent les voies longues occupent généralement les zônes périphériques de la substance blanche. C'est ce que l'on désigne sous le nom de *loi de la position excentrique des voies longues dans la moelle épinière.*

Après avoir ainsi établi, dans la substance blanche de la moelle épinière, la situation et les rapports réciproques des différents faisceaux de fibres

nerveuses physiologiquement différentes, nous devons rechercher leur origine et leur terminaison, c'est-à-dire les connexions anatomiques qu'elles établissent en même temps que le rôle qu'elles ont à remplir dans le fonctionnement du système nerveux.

Fibres des zônes pyramidales.

Connexions anatomiques. Nous avons vu que, en sectionnant transversalement la moelle en un point quelconque, les fibres des zônes pyramidales dégénèrent toujours en dessous du point sectionné. Nous en avons conclu qu'elles doivent avoir leur cellule nerveuse en un point de l'axe cérébro-spinal situé au-dessus du plan de section. En étudiant la structure interne des parties supérieures de l'axe nerveux, nous verrons que certaines fibres de ces zônes pyramidales peuvent se poursuivre à travers toute la longueur de la moelle allongée, de la protubérance annulaire et du pédoncule cérébral ; nous les reverrons encore dans la capsule interne et dans la substance blanche du centre ovale de chaque hémisphère. Les fibres qui constituent ces zônes ont, en effet, en bonne partie leurs cellules d'origine dans une région déterminée de l'écorce grise du cerveau terminal.

Ces fibres descendantes d'origine corticale, renfermées dans les zônes pyramidales antérieures et latérales de la moelle épinière, y forment tout spécialement ce que l'on a appelé de tout temps le *faisceau pyramidal du cordon antérieur* ou *faisceau de Türck* et le *faisceau pyramidal du cordon latéral*, et cela parce qu'elles représentent la continuation dans la moelle des fibres de la pyramide bulbaire.

En descendant le long de la moelle, ces zônes pyramidales diminuent insensiblement de volume, parce que, à chaque instant, des fibres quittent ces faisceaux pour se terminer dans la substance grise de la corne antérieure.

Certaines fibres des zônes pyramidales de la moelle ont donc leurs cellules nerveuses dans la substance grise de l'écorce cérébrale et elles se terminent, par leurs ramifications collatérales et terminales, dans la substance grise de la corne antérieure de la moelle épinière. Ce sont des *fibres cortico-spinales*. Chose remarquable, les fibres cortico-spinales qui proviennent de l'hémisphère cérébral *droit* trouvent leur terminaison dans la substance grise de la moitié *gauche* de la moelle, tandis que les fibres provenant de l'hémisphère cérébral *gauche*, arrivées dans la moelle, se terminent dans la corne antérieure de la moitié *droite*, FIG. **132**.

En descendant de l'écorce cérébrale jusque dans la moelle épinière, ces fibres subissent un entrecroisement. Cet entrecroisement se fait, pour les fibres du faisceau pyramidal du cordon latéral, à la partie inférieure de la moelle allongée, là où nous avons décrit la *décussation des pyramides ;* pour les fibres du faisceau pyramidal antérieur, cet entrecroisement se fait dans la commissure antérieure le long de la moelle épinière elle même. Les fibres du

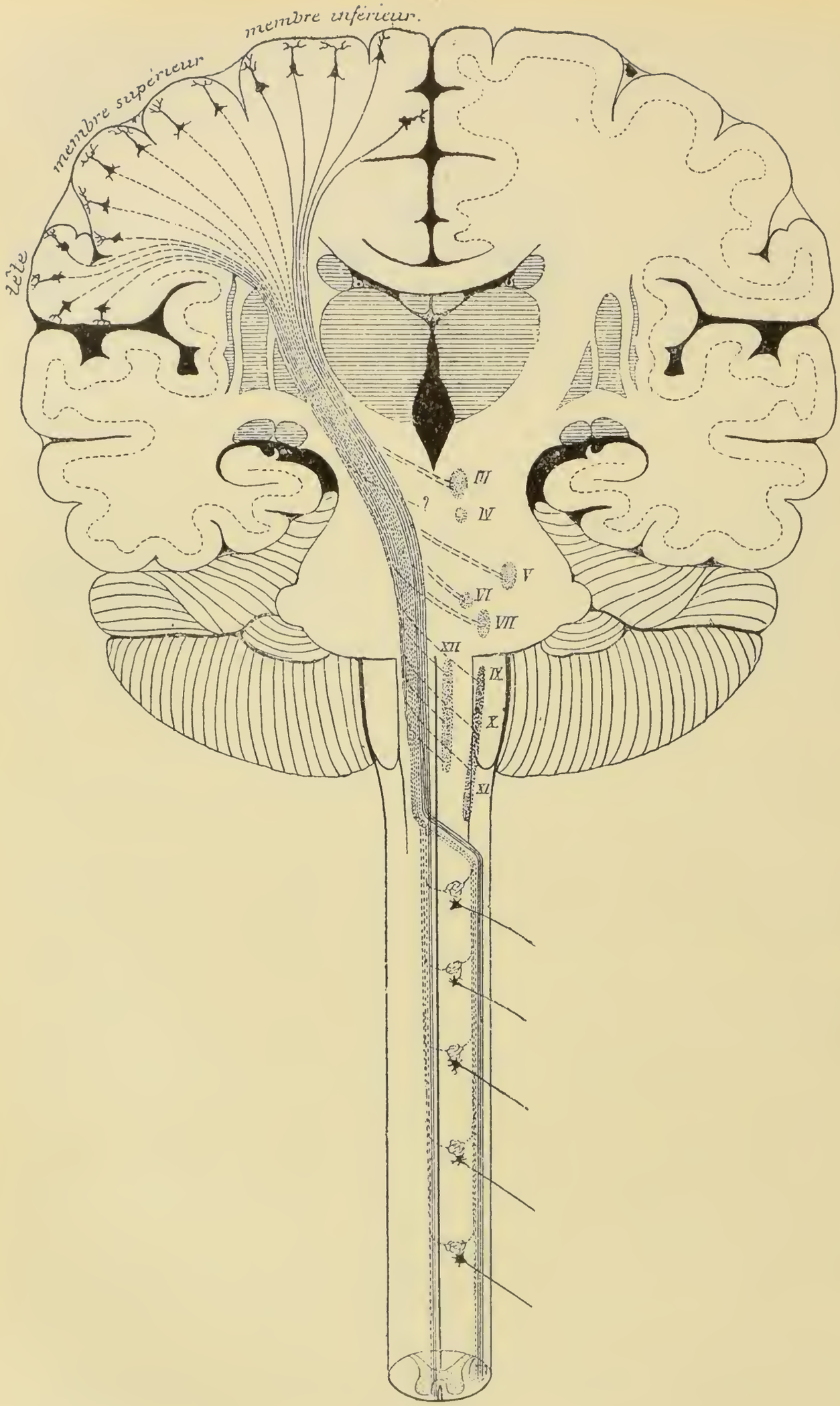

Fig. 132.
Schéma des fibres cortico-spinales.

faisceau pyramidal latéral sont donc, le long de la moelle, des fibres déjà entrecroisées, qui se termineront dans la substance grise de la corne antérieure du même côté. Pour ce motif on appelle souvent ce faisceau : le *faisceau pyramidal croisé*. Le faisceau pyramidal antérieur, au contraire, renferme, le long de la moelle, des fibres provenant directement de l'hémisphère cérébral correspondant, fibres qui ne s'entrecroiseront dans la commissure antérieure que pour aller se terminer dans la substance grise du côté opposé. Ce faisceau porte encore le nom de *faisceau pyramidal direct*.

Ces fibres des faisceaux pyramidaux, ou *fibres cortico-spinales*, ne constituent cependant pas à elles seules toutes les fibres des zônes pyramidales de la moelle.

Zône pyramidale latérale. Il est d'observation constante que la zône des fibres en dégénérescence descendante, dans le cordon latéral, est plus étendue à la suite d'une lésion ou d'une hémisection médullaire que dans les cas de lésion corticale ou sous-corticale. Il résulte de là que, à côté des fibres cortico-spinales, la zône pyramidale du cordon latéral doit renfermer d'autres fibres descendantes. Parmi ces fibres les unes proviennent du noyau rouge contralatéral du mésencéphale. Ces fibres s'entrecroisent dans la partie ventrale du cerveau moyen et peuvent se poursuivre jusque dans la moelle sacrée. Elles forment le *faisceau de v. Monakow*, mieux appelé *faisceau rubro-spinal*.

Les autres proviennent de cellules éparpillées dans la formation réticulaire du mésencéphale et du métencéphale. Ce sont les *fibres réticulo-spinales latérales*.

La zône pyramidale latérale de la moelle se trouve donc constituée au moins de trois espèces de fibres : des fibres cortico-spinales, des fibres rubro-spinales et des fibres réticulo-spinales.

Zône pyramidale antérieure. La zône pyramidale du cordon antérieur a une constitution beaucoup plus complexe. Elle renferme d'abord, au moins chez l'homme, un certain nombre de *fibres cortico-spinales* provenant de la pyramide antérieure du bulbe du côté correspondant. Ces fibres n'ont pas pris part à la décussation des pyramides et forment, dans le cordon antérieur de la moelle, le *faisceau pyramidal direct* ou *faisceau de Türck*.

A côté de ces *fibres cortico-spinales*, la zône des fibres descendantes du cordon antérieur renferme encore un grand nombre d'autres fibres nerveuses ayant une origine sous-corticale. Ce qui le prouve, c'est que les fibres cortico-spinales du cordon antérieur font généralement défaut chez les animaux et que, malgré cela, une hémisection de la moelle cervicale est suivie, au bout de 10 à 15 jours, d'une dégénérescence descendante occupant toute la périphérie du cordon antérieur depuis la commissure blanche jusqu'à la sortie des filets radiculaires antérieurs.

Il résulte des nombreuses recherches expérimentales, faites dans ces dernières années, que ces fibres descendantes du cordon antérieur proviennent au moins de quatre sources différentes :

1) Les unes ne sont que la continuation dans la moelle des fibres du faisceau longitudinal postérieur, *fibres diencéphalo-spinales*, qui ont leurs cellules nerveuses dans une masse grise voisine de la commissure blanche postérieure du diencéphale.

2) Les autres, directes et croisées, proviennent des masses grises du bulbe en connexion avec les fibres des deux racines du nerf acoustique : *fibres acoustico-spinales*.

3) D'autres encore, à la fois directes et croisées, proviennent de cellules nerveuses éparpillées dans la formation réticulaire du pont de Varole et de la moelle allongée. Ce sont les fibres *réticulo-spinales antérieures*.

Toutes ces fibres occupent généralement la partie du cordon antérieur qui avoisine la fissure médiane.

4) Le faisceau le plus important est constitué par des fibres descendantes provenant des grandes cellules nerveuses qui constituent le *noyau de Deiters*, situé à la limite du myélencéphale et du métencéphale, et qui est le noyau terminal principal des fibres du nerf vestibulaire. Ce *faisceau vestibulo-spinal* est formé uniquement de fibres directes qui occupent principalement la partie marginale du cordon antérieur.

Valeur fonctionnelle. Toutes les fibres descendantes des deux zônes pyramidales relient donc certaines masses grises corticales et sous-corticales aux cornes grises antérieures de la moelle, cornes grises où se trouvent les cellules d'origine des nerfs moteurs périphériques. Ces fibres descendantes interviennent toutes, pour une part plus ou moins importante, dans le mécanisme des mouvements soit volontaires, soit réflexes.

Fibres cortico-spinales. La valeur fonctionnelle des fibres cortico-spinales se déduit aisément des symptômes de déficit que l'on observe dans les cas d'hémiplégie dûe à une interruption de ces fibres dans la capsule interne.

1° Il y a tout d'abord *affaiblissement considérable de la motilité volontaire* dans les muscles du côté opposé à l'hémisphère cérébral lésé. Si l'on examine bien quels sont les muscles atteints, on constate que cette perte de la motilité volontaire intéresse avant tout les muscles des *extrémités* des membres, et à un degré beaucoup moindre les muscles de la racine des membres et les muscles du tronc et du cou. C'est ainsi que, au membre supérieur, il y a paralysie complète des muscles de la main et de l'avant-bras, au point que tous les mouvements volontaires commandés par les petits muscles de la main sont abolis à l'exception d'un léger mouvement de flexion des doigts. Au bras, il persiste généralement un peu de flexion volontaire de l'avant-bras sur le bras. Quant aux muscles de la ceinture scapulaire, la motilité volontaire y est simplement affaiblie. Il en est de même pour le membre inférieur où les muscles de la ceinture pelvienne obéissent encore à l'innervation corticale, tandis que les muscles de la jambe et du pied y sont presque entièrement soustraits.

Les muscles frappés de paralysie appartiennent donc, non aux groupes

musculaires qui interviennent dans l'exécution des mouvements de défense de l'organisme, véritables mouvements d'origine sous-corticale qui forment un patrimoine commun à tous les mammifères et qui ne sont que la conséquence logique de l'organisation anatomique de leur système nerveux ; mais aux groupes musculaires qui interviennent dans l'exécution de ces multiples mouvements délicats et précis, dont la richesse et le degré de perfection peuvent varier et varient considérablement d'un homme à l'autre et qui forment pour chacun de nous une acquisition personnelle, résultat d'un exercice répété et d'une longue éducation physique.

De ce symptôme de déficit que nous présente l'hémiplégique nous pouvons donc déduire que les *fibres cortico-spinales interviennent puissamment dans la motilité volontaire*, motilité acquise par l'exercice et par l'éducation pendant les premières années de la vie.

Ce qui démontre bien que telle est la valeur spéciale de ces fibres cortico-spinales, c'est le fait, caratéristique entre tous, que le nombre des fibres qui se terminent dans le renflement cervical — et qui, par conséquent, président aux mouvements si délicats et si variés du membre supérieur — est beaucoup plus considérable que le nombre des fibres destinées à la moelle dorsale, lombaire et sacrée et qui tiennent sous leur influence les muscles du tronc et les muscles du membre inférieur. Il résulte, en effet, de certaines recherches que, des 80.000 fibres cortico-spinales renfermées dans chaque cordon antéro-latéral de la moelle cervicale supérieure, 50.000 environ se terminent dans la corne grise antérieure du renflement cervical pour s'y mettre en connexion avec les cellules d'origine des nerfs moteurs du membre supérieur, tandis qu'il n'en reste que 30.000 pour se terminer dans la corne antérieure de la moelle dorsale, de la moelle lombaire et de la moelle sacrée.

2° Chez l'hémiplégique, on constate encore l'*abolition de certains réflexes cutanés*, connus sous le nom de *réflexes cutanés des cliniciens* ou *réflexes cutanés supérieurs* et qui se caractérisent par ce fait que, pour pouvoir se produire, l'excitation doit porter dans une région déterminée de la surface cutanée, de même que la réaction motrice doit se localiser dans un muscle déterminé.

Parmi ces réflexes cutanés, les plus importants sont :

a) Le *réflexe plantaire* : l'excitation légère de la partie interne de la plante du pied amène la flexion des orteils.

b) Le *réflexe crémastérien* : l'excitation de la peau de la partie supéro-interne de la face antérieure de la cuisse amène une ascension brusque du testicule par contraction du muscle crémaster, et une dépression de la paroi abdominale immédiatement au-dessus de l'arcade crurale par contraction de la partie correspondante des muscles petit oblique et transverse. Chez la femme cette dernière contraction se produit seule et constitue le *réflexe inguinal*.

c) Les *réflexes abdominaux* que l'on peut subdiviser en *inférieur*, *moyen* et *supérieur*. L'excitation de la peau de la partie latérale de l'abdomen, au-dessus de

l'arcade crurale, au niveau de l'ombilic, ou au niveau des 6e et 7e espaces intercostaux, amène une contraction réflexe dans la partie correspondante des muscles larges de l'abdomen.

Ces réflexes cutanés étant abolis chez l'hémiplégique du côté paralysé, nous pouvons en déduire que les *fibres cortico-spinales interviennent pour une part importante dans le mécanisme des réflexes cutanés supérieurs*, appelés quelquefois pour ce motif *réflexes cutanés corticaux*.

3) Chez l'hémiplégique on observe encore une *exagération considérable des réflexes tendineux*.

Théoriquement, tout tendon de muscle peut servir de point de départ à une contraction réflexe dans la partie charnue correspondante. En réalité, dans les conditions normales, il n'y a que trois muscles qui répondent par une contraction réflexe à la percussion de leur tendon.

Ce sont : le muscle quadriceps crural (*réflexe rotulien*), le muscle triceps sural (*réflexe achilléen*) et le muscle triceps brachial (*réflexe tricipital*).

Après interruption des fibres cortico-spinales on observe une exagération considérable des réflexes tendineux.

Cette exagération se traduit cliniquement :

1°) Par une exagération des réflexes tendineux normaux.

a) Exagération du *réflexe rotulien* : la percussion du ligament rotulien amène une secousse brusque dans le muscle quadriceps crural, entraînant quelquefois des secousses violentes dans tout le membre inférieur désignées sous le nom de *trépidation épileptoïde*.

b) Exagération considérable du *réflexe achilléen* : le relèvement brusque du pied sur la jambe entraîne une série de secousses de flexion et d'extension du pied qui forment le phénomène connu sous le nom de *clonus du pied*.

2°) Par l'apparition d'un grand nombre de réflexes tendineux nouveaux : réflexe du tendon du biceps fémoral, du tendon du demi-tendineux, du demi-membraneux, du long adducteur pour le membre inférieur ; réflexe du tendon du biceps brachial et de tous les tendons avoisinant l'articulation radio-carpienne pour le membre supérieur.

3°) Par l'apparition de réflexes ayant leur point de départ dans une excitation du périoste : contractions réflexes dans différents muscles de l'avant-bras et du bras après percussion des extrémités inférieures du radius et du cubitus.

De ces faits nous pouvons conclure que les *fibres cortico-spinales exercent normalement*, dans notre système nerveux, *une action inhibitive sur les réflexes tendineux*, action dont la suspension entraîne inévitablement une exagération considérable de tous ces réflexes.

4) L'hémiplégique présente encore, dans certains muscles non frappés de paralysie complète, une *exagération considérable de la tonicité normale* produisant de la véritable *contracture*. On peut déduire de ce fait que, dans le fonctionnement normal, les *fibres cortico-spinales exercent sur le tonus normal des muscles une action inhibitive*.

Les fibres cortico-spinales sont donc :

1) des fibres de motilité volontaire surtout pour les muscles des extrémités des membres,

2) des fibres intervenant dans le mécanisme des réflexes cutanés supérieurs,

3) des fibres inhibitives pour les réflexes tendineux,

4) des fibres inhibitives pour le tonus normal des muscles.

Applications pratiques. Chaque fois que les fibres cortico-spinales seront donc mises hors de fonction, soit d'une façon transitoire par simple compression, soit d'une façon définitive par lésion anatomique suivie de dégénérescence secondaire, on devra observer les mêmes symptômes cliniques : diminution de la motilité volontaire ; exagération du tonus normal, hypertonie ou contracture ; abolition des réflexes cutanés supérieurs ;exagération des réflexes tendineux.

Dans les parties supérieures de l'axe nerveux cette mise hors de fonction n'intéresse généralement qu'une seule voie cortico-spinale produisant l'*hémiplégie*, soit une hémiplégie cérébrale, soit une hémiplégie alterne.

Dans les lésions médullaires, cette mise hors de fonction intéresse d'ordinaire les fibres cortico-spinales *des deux moitiés* de la moelle. Elle se traduit au dehors par de la *paraplégie spastique*, comme cela s'observe dans la maladie de Little, le tabes spasmodique dû à la dégénérescence primitive des fibres cortico-spinales, la sclérose latérale amyotrophique, quelquefois dans la syringomyélie et la sclérose en plaques et puis, d'une façon constante, au début de toutes les compressions medullaires, soit par mal de Pott, soit par cancer vertébral, soit par pachyméningite hypertrophique ou par tumeur intrarachidienne.

Fibres rubro-spinales, diencéphalo-spinales et réticulo-spinales. La valeur fonctionnelle de ces fibres descendantes ne se laisse déterminer ni par l'expérience directe, ni par l'observation clinique et cela parce que la lésion isolée de ces fibres est impossible à réaliser chez l'animal et n'a pas encore été observée chez l'homme.

Nous pouvons cependant arriver, d'une façon indirecte, à acquérir une idée plus ou moins exacte du fonctionnement normal de ces fibres nerveuses.

Dans les cas de lésion transversale complète de la moelle, alors que *toutes* les fibres descendantes ont été interrompues, on observe :

1°) La *paralysie* complète des membres inférieurs, c'est-à-dire la perte complète de la motilité volontaire.

2°) La perte complète du tonus normal des muscles se traduisant par une paralysie flasque.

3°) L'abolition des réflexes cutanés supérieurs.

4°) L'abolition complète des réflexes tendineux.

Si l'on met en regard de ces symptômes ceux qui sont dûs à la simple interruption des fibres cortico-spinales, on arrive à la conclusion :

1°) que les fibres descendantes des zônes pyramidales, abstraction faite des fibres corticales, interviennent pour une part quelconque dans la *motilité volontaire*, de préférence des muscles des racines des membres ;

2°) que ces fibres exercent une *influence excitante sur le tonus* normal des muscles, influence modérée ou inhibée dans les conditions normales par les fibres cortico-spinales ;

3°) que ces fibres n'interviennent pas dans le mécanisme des réflexes cutanés supérieurs.

4°) que ces fibres *interviennent* puisamment *dans le mécanisme des réflexes tendineux*, influence qui, dans les conditions normales, est inhibée par les fibres cortico-spinales.

Tout porte à croire que, dans ces multiples fonctions de ces fibres descendantes, le rôle principal revient aux fibres rubro-spinales.

Applications pratiques. La zône pyramidale du cordon latéral renferme donc deux groupes de fibres nerveuses à fonctions différentes : des fibres longues, cortico-spinales, et des fibres plus courtes, rubro et réticulo-spinales.

L'observation clinique a démontré que, dans les cas de compression de la moelle, on observe, au début, de la paraplégie spasmodique avec abolition des réflexes cutanés supérieurs et exagération des réflexes tendineux. Comme ces différents symptômes doivent être attribués à une mise hors de fonction des fibres cortico-spinales, nous devons admettre que, de toutes les fibres constituantes de la moelle, les plus sensibles au traumatisme sont les fibres d'origine corticale. Si la compression augmente, on voit la motilité volontaire disparaître complètement, la paraplégie spastique se transformer en paraplégie flasque, les réflexes tendineux redevenir normaux, puis s'affaiblir et disparaître. Ces différents symptômes indiquent une mise hors de fonction non seulement des fibres cortico-spinales, mais aussi des fibres rubro-spinales.

Il résulte de là que la transformation d'une paraplégie spastique en paraplégie flasque est un signe d'aggravation de la lésion médullaire ; que le remplacement d'une paraplégie flasque avec abolition des réflexes tendineux, par une paraplégie flasque avec réflexes tendineux normaux ou exagérés est un signe d'amélioration ou de diminution dans le degré de compression de la moelle ; que cette amélioration devra être considérée comme plus grande encore le jour où la paraplégie flasque se sera transformée en paraplégie spastique.

De par l'examen de l'état du tonus musculaire et de l'état des réflexes tendineux on pourra donc, dans un cas donné de compression médullaire quelqu'en soit la nature (mal de Pott, pachyméningite hypertrophique, cancer vertébral, tumeur intrarachidienne), suivre en quelque sorte au jour le jour le degré de la compression ainsi que la nature des fibres momentanément ou définitivement mises hors de fonction.

Fibres vestibulo-spinales. Les recherches sur les animaux ont démontré que la mise hors de fonction des fibres vestibulo-spinales, par section du nerf vesti-

bulaire avant son entrée dans le tronc cérébral, amène une perturbation complète dans le maintien de l'équilibre de la tête et du corps dans l'espace. L'animal ainsi opéré présente, immédiatement après l'opération, des mouvements désordonnés de rotation autour de l'axe longitudinal du corps, mouvements qui ne s'arrêtent que lorsque l'animal rencontre un obstacle qui peut lui servir d'appui et qui recommencent au moindre déplacement.

Si l'on analyse bien les phénomènes, on voit que la section du nerf entraîne avant tout une inclinaison et une rotation de la tête du côté lésé. Cette inclinaison est telle que le cou subit une torsion forcée autour de son axe au point que l'occiput regarde en bas et le museau en haut.

Ce mouvement de torsion est tellement intense qu'il entraîne la chute du corps du côté opéré, chute favorisée par une *diminution notable du tonus normal des muscles* dans le côté correspondant au nerf lésé.

Ces recherches expérimentales démontrent donc que les fibres vestibulo-spinales exercent, d'une façon permanente, un certain degré *d'excitation sur les cellules motrices de la corne antérieure*, excitation nécessaire au maintien du tonus normal des muscles ; de plus, elles interviennent puissamment dans le maintien de l'équilibre de la tête dans l'espace.

Applications pratiques. Il est important de faire ressortir que ces troubles dans le tonus normal des muscles et dans la position de la tête n'ont été observés qu'à la suite de la suspension *brusque* des impressions de sensibilité amenées par le nerf vestibulaire. Ces symptômes de déficit ne sont d'ailleurs pas permanents. On peut conclure de là que, dans les cas de mise hors de fonction lente et progressive des fibres vestibulo-spinales, les symptômes de déficit seraient beaucoup moins prononcés et pourraient peut-être passer inaperçus.

Au point de vue des lésions médullaires et des symptômes cliniques qu'elles produisent, la physiologie pathologique des fibres vestibulo-spinales n'a pas beaucoup d'importance, d'abord parce que la lésion *isolée* des fibres de la zône pyramidale antérieure n'a, à notre connaissance, pas encore été observée ; ensuite parce que, dans les cas de compression médullaire, la paralysie spastique ou flasque, dûe à une mise hors de fonction des fibres de la zône pyramidale latérale, cache les symptômes dûs à la lésion des fibres vestibulo-spinales.

Fibres des cordons postérieurs.

Connexions anatomiques D'où viennent les fibres des cordons postérieurs ?

D'une manière générale on peut dire que les fibres des cordons postérieurs ont leurs cellules d'origine en dehors de l'axe cérébro-spinal, dans les ganglions spinaux.

Les ganglions spinaux sont des amas de cellules nerveuses situés sur le trajet des racines postérieures des nerf spinaux, immédiatement en dedans de

l'endroit où ces fibres postérieures se réunissent aux fibres de la racine antérieure correspondante pour constituer le nerf mixte périphérique. Chaque ganglion spinal est formé d'un nombre considérable de cellules nerveuses, groupées

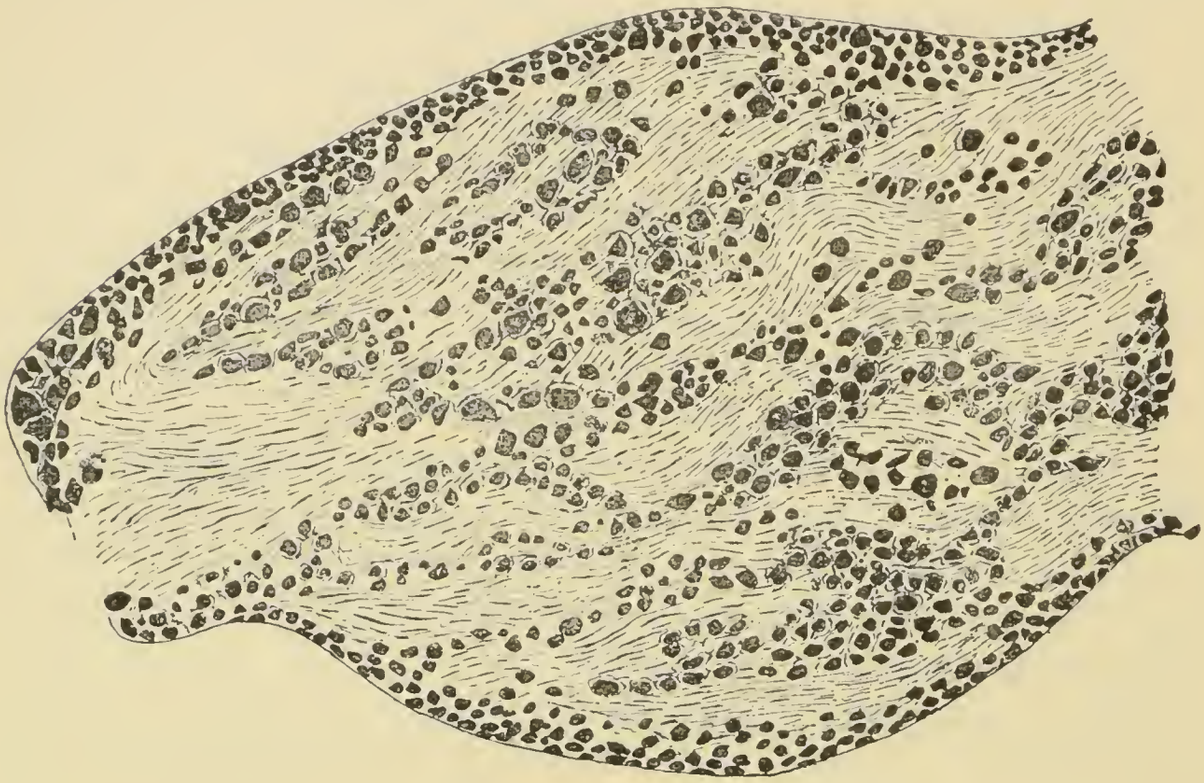

Fig. **133**.
Coupe longitudinale d'un ganglion spinal de chien (méthode de Nissl).

en îlots plus ou moins distincts par le passage des fibres de la racine postérieure, fig. **133**.

Ces cellules sont unipolaires, mais à une distance variable de son point d'origine le prolongement unique se bifurque. De ces deux prolongements, l'externe, devenu le cylindre-axe d'une fibre périphérique, se termine, par des ramifications libres, soit entre les rangées épithéliales de l'épiderme et des muqueuses périphériques pour y recueillir les impressions du dehors, soit dans les parties internes du corps : les os, le périoste, les muscles, les séreuses, etc., pour y recueillir les impressions internes. L'interne devient le cylindre-axe d'une fibre nerveuse des racines postérieures, arrive à la moelle au niveau du sillon collatéral dorsal et pénètre directement dans la partie externe du cordon postérieur. Là, ce prolongement se bifurque en une branche ascendante et une branche descendante qui vont devenir l'une et l'autre cylindre-axe d'une fibre constitutive des cordons postérieurs, fig. **134**.

Les branches *descendantes* sont généralement courtes ; elles descendent plus ou moins loin dans le cordon postérieur, puis se recourbent à angle droit sur elles-mêmes et pénètrent horizontalement dans la substance grise pour s'y terminer par des ramifications libres.

Les branches *ascendantes* peuvent se comporter de différentes manières. Ou bien ces branches sont courtes, elles ne montent dans le cordon postérieur que

sur une faible étendue, puis elles se recourbent dans la substance grise et s'y terminent ; ce sont les *fibres courtes* des cordons postérieurs. Ou bien, les branches ascendantes sont excessivement longues, elles parcourent toute la longueur de la moelle épinière, depuis l'entrée de la racine postérieure à laquelle elles appartiennent jusqu'à la partie inférieure de la moelle allongée, où elles vont se terminer dans la substance grise qui existe au niveau de la *clava* ; ce sont les *fibres longues*. Ou bien encore, les branches ascendantes ont une longueur comprise entre ces deux extrêmes ; elles montent donc plus ou moins haut dans le cordon postérieur, puis se recourbent sur elles-mêmes et se terminent dans la substance grise ; ce sont les *fibres moyennes*.

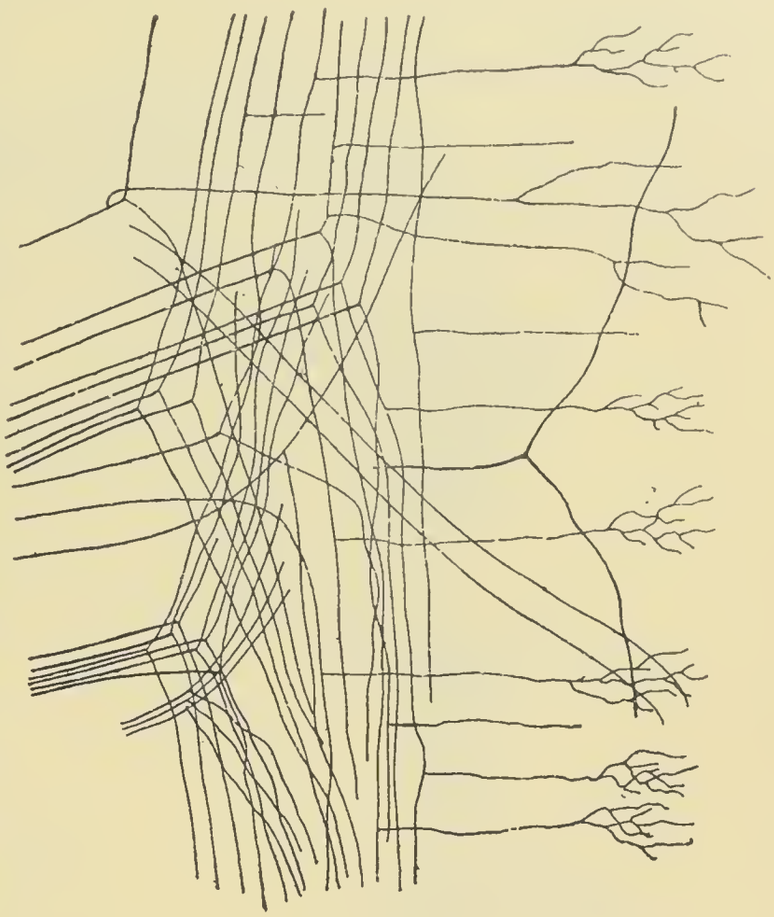

Fig. **134**.
Entrée des fibres des racines postérieures dans le cordon postérieur de la moelle d'un embryon de veau. (Méthode de Golgi.)

En montant et en descendant dans le cordon postérieur, les branches ascendantes et descendantes émettent de nombreuses branches collatérales qui pénètrent horizontalement dans la substance grise et s'y terminent par des ramifications libres. Ces collatérales, nées des branches de bifurcation des fibres des racines postérieures, sont principalement des *collatérales longues*, sensitivo-motrices, dans le voisinage immédiat de la bifurcation, collatérales longues qui se ramifient et se terminent entre les cellules nerveuses de la corne antérieure. Au fur et à mesure que l'on s'éloigne du point de bifurcation, les collatérales sont *courtes* ; elles se ramifient et se terminent dans les diverses régions de la corne postéreieure.

Les branches ascendantes nées de la bifurcation des fibres radiculaires postérieures comprennent donc des fibres longues, des fibres moyennes et des fibres courtes.

Où se trouvent, dans le cordon postérieur, ces fibres longues et ces fibres courtes et quel est le trajet que suivent les fibres longues qui appartiennent à une racine postérieure déterminée ?

Pour résoudre ces questions, on a eu recours à des recherches expérimen-

tales sur des animaux et à des observations anatomo-pathologiques chez l'homme. Nous avons vu que, après une section transversale complète de la moelle, il y avait dégénérescence de toutes les fibres du cordon postérieur dans les coupes pratiquées non seulement *au dessus* du plan de section, mais encore *en dessous* de l'entrée dans la moelle de la racine postérieure immédiatement voisine. Cette remarque avait son importance, parce que chaque racine postérieure prise au-dessus du plan de section amène dans le cordon postérieur des fibres nouvelles, lesquelles, n'ayant pas été sectionnées, ne subissent pas la dégénérescence secondaire.

Prenons une moelle présentant, en un point quelconque, une interruption

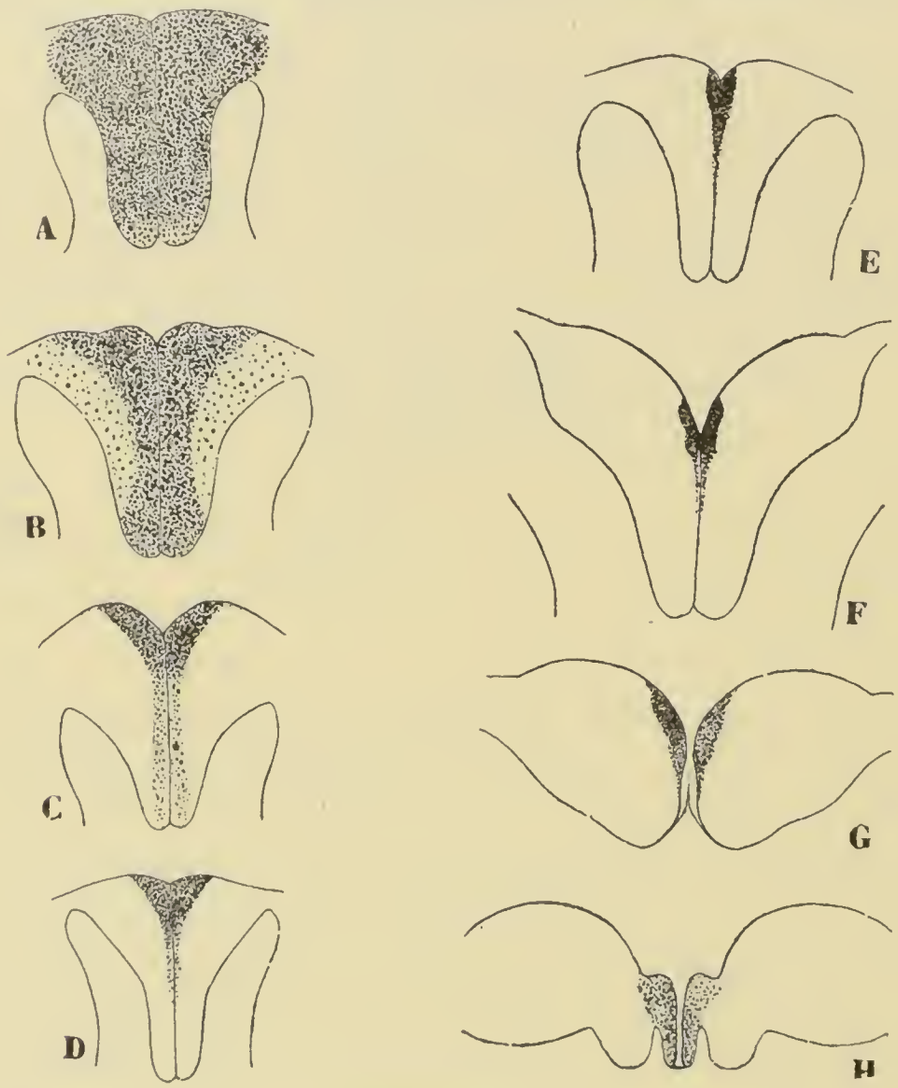

Fig. **135**.

Série de coupes transversales faites dans la moelle épinière d'un lapin ayant survécu 12 jours à la section de la moelle au niveau du 20e segment. (Les cordons postérieurs sont seuls représentés).

complète de toutes les fibres de la substance blanche soit à la suite d'une section expérimentale, fig. **135**, soit comme conséquence d'une lésion pathologique. Si on pratique dans cette moelle une coupe transversale immédiatement *au-dessus* du point sectionné ou lésé, on y trouve en dégénérescence toutes les fibres du cordon postérieur, fig. **135**, A. Si, au contraire, on pratique une coupe à quelques centimètres au-dessus du point lésé, c'est-à-dire *au-dessus* de

l'entrée, dans ce tronçon supérieur de la moelle, des racines postérieures d'un ou de deux nerfs périphériques, la zône des fibres dégénérées n'occupera plus que la partie interne du cordon postérieur, tandis que sa partie externe sera formée de fibres normales, FIG. **135**, B. Celles-ci ne peuvent appartenir qu'aux racines postérieures qui ont pénétré dans la moelle entre le niveau d'interrup-

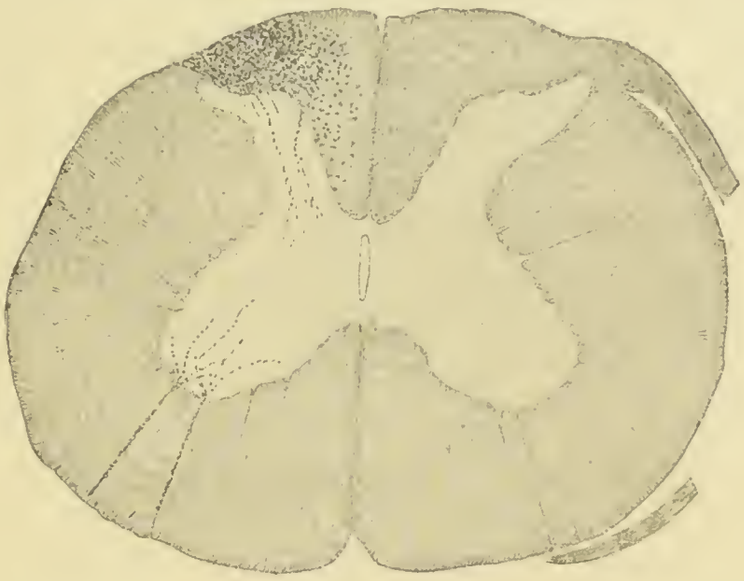

FIG. **136**
Huitième segment servical.

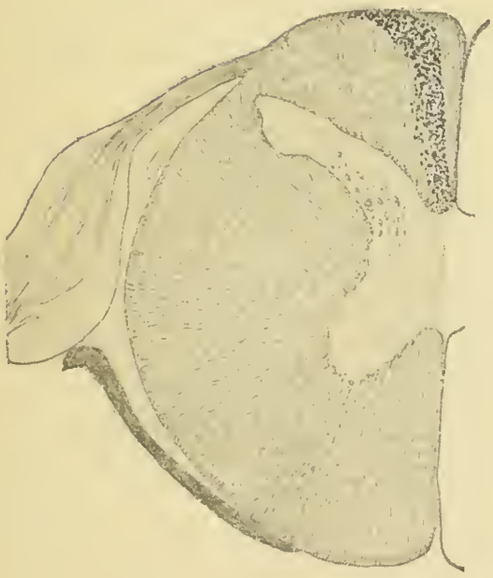

FIG. **137**.
Quatrième segment cervical.

FIG. **138**.
Premier segment cervical.

Trois coupes transversales de la moelle cervicale d'un lapin après section de la racine postérieure du huitième nerf cervical.

tion des fibres de la substance blanche et le niveau auquel correspond la coupe. A leur entrée dans les cordons postérieurs, les fibres des racines postérieures vont donc occuper la partie du cordon voisine de la corne grise. Cette partie externe du cordon postérieur porte le nom de *zône radiculaire*. Si l'on pratique dans cette moelle une coupe à un endroit plus éloigné encore du

point lésé, FIG. **135**, C. D. E. F. etc., la zône des fibres dégénérées n'occupera plus dans le cordon postérieur que la partie voisine du septum médian. Le faisceau de fibres dégénérées, en remontant dans le cordon postérieur, diminue en même temps de volume de bas en haut ; cette diminution est due aux fibres courtes qui quittent ce faisceau pour se terminer dans la substance grise. Ce faisceau, de plus en plus réduit, peut se poursuivre jusqu'au niveau de la masse grise du myélencéphale connue sous le nom de *noyau du faisceau de Goll*, FIG. **135**, H, masse grise qui représente le noyau terminal des fibres longues des cordons postérieurs appartenant aux nerfs sacrés, aux nerfs lombaires et aux nerfs dorsaux inférieurs.

Pour faire la contre-épreuve de ces expériences et pour déterminer plus exactement encore le trajet, dans le cordon postérieur, des fibres provenant d'une racine postérieure donnée, on peut sectionner, chez un animal quelconque, la racine postérieure de n'importe quel nerf spinal. L'étude de la moelle faite au moyen de la méthode des dégénérescences secondaires montrera que les fibres dégénérées de la racine sectionnée vont occuper, à leur entrée dans la moelle, la partie externe du cordon postérieur, FIG. **136**, position qu'elles occuperont jusqu'au niveau de la racine immédiatement sus-jacente. Là les fibres en dégénérescence seront refoulées en dedans par les fibres normales amenées par la racine voisine. Le même phénomène se produira au niveau de l'entrée de chaque racine nouvelle, FIG. **137**, et cela depuis le segment médullaire appartenant à la racine sectionnée jusqu'à la partie inférieure du bulbe où ces fibres trouvent leur terminaison, FIG. **138**.

Pendant son trajet ascendant dans le cordon postérieur le faisceau de fibres appartenant à une racine postérieure subit donc un déplacement en dedans en même temps qu'il diminue de volume, FIG. **139**.

Le cordon postérieur de la moelle augmente de volume de bas en haut parce que chaque racine postérieure amène dans ce cordon de nouvelles fibres constitutives. Mais cette augmentation de volume du cordon postérieur n'est pas proportionnelle au nombre des fibres amenées par chaque racine. Parmi ces fibres, en effet, quelques-unes seulement constituent des voies longues et peuvent être poursuivies, à travers toute la longueur de la moelle, jusque dans les masses grises du bulbe connues sous le nom de *noyaux des cordons postérieurs* ; ce sont les *fibres bulbopètes*. Le plus grand nombre d'entre ces fibres sont des voies courtes, c'est-à-dire qu'après avoir été, sur un certain trajet, fibres constitutives du cordon postérieur, elles quittent ce cordon pour se terminer dans la substance grise de la moelle elle-même. Ce sont les *fibres myélopètes*.

Nous avons vu que, à partir de la moelle dorsale supérieure, chaque cordon postérieur est subdivisé, par une cloison paramédiane, en un faisceau interne ou faisceau de GOLL et un faisceau externe ou faisceau de BURDACH. Le faisceau de GOLL renferme les fibres radiculaires des nerfs sacrés, lom-

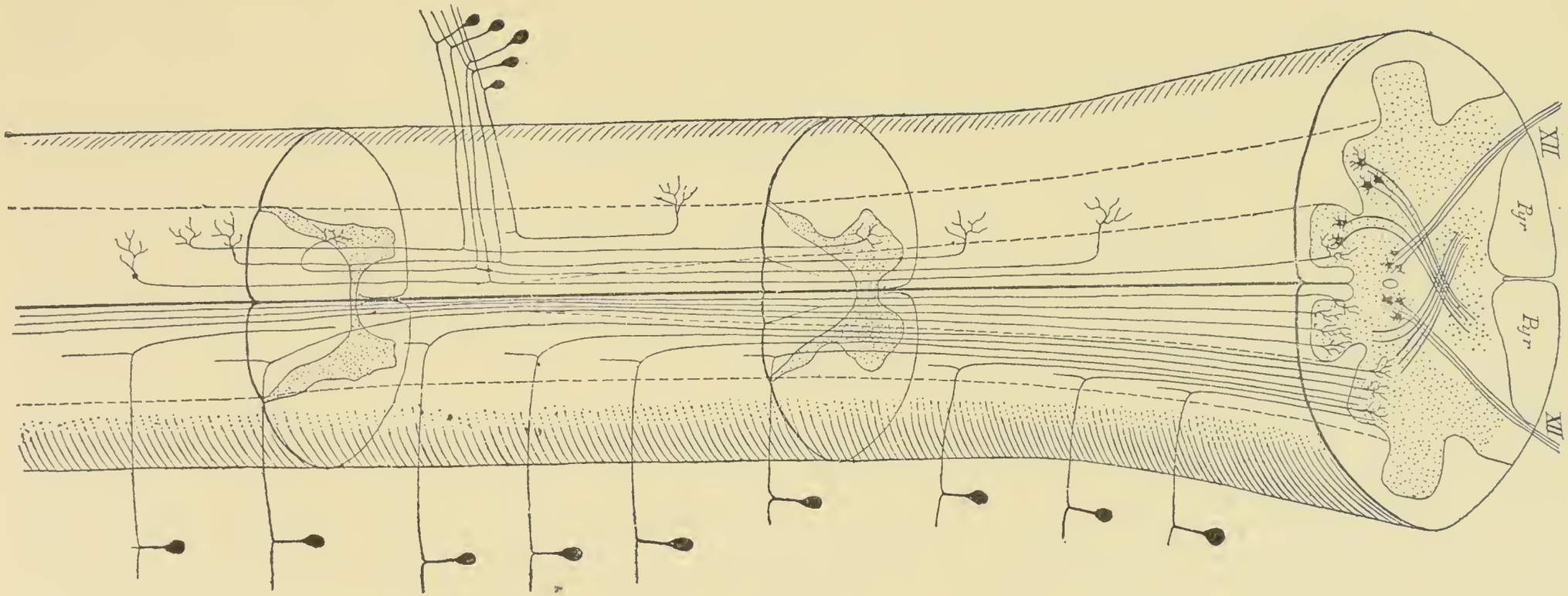

Fig. **139**.

Schéma indiquant le trajet que parcourent les fibres des racines postérieures dans les cordons postérieurs.
A gauche, nous avons représenté les différentes fibres provenant d'une seule racine. A droite, nous avons représenté la position relative des fibres provenant de racines différentes. Chaque ganglion spinal a été représenté par une seule cellule unipolaire.

baires et dorsaux inférieurs. Le faisceau de Burdach est formé par les fibres des racines postérieures des nerfs dorsaux supérieurs et de tous les nerfs cervicaux.

Valeur fonctionnelle. Les fibres de chaque racine postérieure, à leur entrée dans le cordon postérieur, se divisent donc en deux groupes : des *fibres courtes* se terminant à un niveau quelconque dans la substance grise de la moelle *(fibres myélopètes)*, et des *fibres longues* allant se terminer dans les noyaux des cordons postérieurs à la partie inférieure du bulbe *(fibres bulbopètes)*.

Les fibres des racines postérieures amènent à la moelle toutes les impressions de sensibilité recueillies à la surface du corps et dans la profondeur des organes, aussi bien les impressions de sensibilité superficielle (tact, douleur et température) que les impressions de sensibilité profonde, connue sous le nom assez vague de *sensibilité musculaire*, et qui comprend en réalité les impressions recueillies dans les muscles, les tendons, les os, les séreuses et surtout dans toute l'étendue des faces articulaires.

La question de savoir si chacune de ces différentes formes de la sensibilité est amenée à la moelle par des fibres propres est loin d'être résolue.

Dans la moelle épinière le problème paraît moins complexe et il semble devoir être résolu par l'affirmative.

Il résulte, en effet, de toutes les recherches expérimentales faites sur les animaux, que la section des fibres des cordons postérieurs, de même que la destruction des masses grises du bulbe dans lesquelles ces fibres se terminent, entraîne exclusivement l'abolition de la sensibilité musculaire ou profonde avec conservation de la sensibilité cutanée ou superficielle. Nous savons, d'autre part, que la destruction de la substance grise de la moelle lombo-sacrée, avec intégrité des fibres longues des cordons postérieurs, comme cela se réalise lors de l'expérience classique de Stenson ou ligature de l'aorte abdominale, produit l'abolition de la sensibilité cutanée sous toutes ses formes et la conservation de la sensibilité profonde.

Nous arrivons donc à la conclusion que, si les fibres d'une racine postérieure donnée se divisent, dès leur entrée dans le cordon postérieur, en fibres longues et en fibres courtes, cette division n'est pas exclusivement anatomique, elle est aussi fonctionnelle. Les fibres d'une racine donnée se divisent, en effet, en deux groupes physiologiques : les fibres de la sensibilité profonde qui restent dans les cordons postérieurs et les fibres de la sensibilité superficielle qui se terminent dans la substance grise de la moelle.

Applications pratiques. Ces recherches expérimentales ont apporté une explication logique de deux faits anatomo-pathologiques connus depuis longtemps.

Le tabes, au moins à son début, consiste surtout dans une atrophie des fibres longues des cordons postérieurs ; or nous savons que, pendant les premières années de son évolution, la sensibilité cutanée peut être conservée sous toutes ses formes dans les membres inférieurs, tandis que la sensibilité mus-

culaire est abolie. Le tabétique, privé des renseignements fournis par les fibres de la sensibilité profonde, n'est plus renseigné sur la position respective de ses différents segments de membre, c'est cette ignorance qui est la cause principale si pas unique de son ataxie, de même que la privation de sa sensibilité musculaire est la cause de l'hypotonie de ses muscles.

La syringomyélie consiste essentiellement dans une destruction plus ou moins étendue de la substance grise de la moelle dans le voisinage du canal central. Cette destruction intéresse donc inévitablement les fibres courtes des cordons postérieurs, c'est-à-dire les fibres de la sensibilité superficielle. Rien d'étrange donc si, dans cette affection, nous observons la conservation de la sensibilité musculaire, puisque les fibres longues des cordons postérieurs échappent à la lésion. Le plus souvent aussi la sensibilité tactile est conservée par une disposition anatomique sur laquelle nous reviendrons plus loin. Ce qui est supprimé, c'est la sensibilité à la douleur et la sensibilité à la température dans tout le domaine cutané correspondant à la lésion médullaire. C'est là la *dissociation syringomyélique de la sensibilité* qui a été considérée pendant longtemps comme le symptôme pathognomonique d'une lésion de la substance grise des cornes postérieures.

Toutes les fibres du cordon postérieur ont-elles la même signification, c'est à dire devons-nous les considérer toutes comme les prolongements internes des cellules des ganglions spinaux ? Ou bien existe-t-il dans le cordon postérieur des fibres qui ont leurs cellules d'origine dans la substance grise de la moelle elle-même ?

Pour résoudre cette question par l'étude des dégénérescences secondaires, on peut s'y prendre de deux façons : ou bien on peut sectionner, chez un animal, toutes les racines postérieures des nerfs lombo-sacrés et voir alors s'il persiste, dans le cordon postérieur, des fibres qui échappent à la dégénérescence ; ou bien, on peut chercher un moyen quelconque pour détruire la substance grise de la moelle en respectant les fibres de la substance blanche et les ganglions spinaux des racines postérieures, et voir si l'on rencontre dans le cordon postérieur des fibres en dégénérescence.

Les deux expériences ont été réalisées et ont donné des résultats concordants.

La ligature temporaire de l'aorte abdominale (expérience de Stenson) amène la nécrose de la substance grise de la moelle lombaire. Cette expérience nous met entre les mains un moyen d'étudier les dégénérescences secondaires accompagnant la destruction des cellules nerveuses de la substance grise. Chez des animaux qui ont survécu quelques semaines à cette expérience, on trouve, outre la dégénérescence des fibres des racines antérieures et d'un grand nombre de fibres du cordon antéro-latéral, une zône de fibres en dégénérescence au sommet du cordon postérieur tout près de la commissure grise.

Les mêmes fibres existent dans les cordons postérieurs de la moelle chez

l'homme. Le tabes ou ataxie locomotrice est caractérisé, au point de vue anatomo-pathologique, par une atrophie lente et progressive des fibres des racines postérieures généralement des nerfs lombaires et sacrés. Dans la moelle lombo-sacrée de ces malades, on trouve une atrophie complète des fibres des cordons postérieurs, à l'exception d'une zône de fibres nerveuses voisine de la commissure grise. Ces fibres non dégénérées ne peuvent pas appartenir aux racines postérieures.

Il existe donc, dans les cordons postérieurs, deux espèces de fibres nerveuses ; les unes représentent la continuation directe des fibres des racines postérieures. Elles forment la plus grande masse du cordon. Elles ont leurs cellules d'origine dans les ganglions spinaux. On les appelle *fibres radiculaires* ou *fibres exogènes*. Les autres ont leur origine dans la substance grise de la moelle ; elles sont désignées sous le nom de *fibres médullaires* ou *fibres endogènes*.

Nous avons ainsi établi les connexions anatomiques et la valeur fonctionnelle des fibres des zônes pyramidales de la moelle et des fibres radiculaires ou fibres exogènes des cordons postérieurs. Il nous reste encore à rechercher l'origine et la terminaison des fibres endogènes du cordon postérieur, des fibres du faisceau médullo-cérébelleux dorsal, du faisceau de Gowers ou faisceau médullo-cérébelleux ventral et du faisceau fondamental du cordon antéro-latéral ainsi que leur valeur fonctionnelle.

Toutes ces fibres ont leurs cellules nerveuses dans la substance grise de la moelle elle-même et sont par conséquent de véritables *fibres médullaires*. Nous avons, pour établir ce fait, une preuve positive et une preuve négative.

Preuve négative. Ces fibres ne proviennent pas des nerfs périphériques, puisqu'elles restent intactes après la section de toutes les racines postérieures. Elles ne proviennent pas non plus des parties supérieures de l'axe cérébro-spinal, puisqu'elles ne subissent pas la dégénérescence après une section transversale de la partie supérieure de la moelle cervicale.

Preuve positive. La destruction de la substance grise de la moelle amène la dégénérescence d'un grand nombre de fibres dans les cordons antéro-latéraux et les cordons postérieurs.

Pour connaître la place occupée, dans la substance grise de la moelle, par les cellules nerveuses en connexion avec les fibres du faisceau cérébelleux dorsal et ventral, du faisceau fondamental du cordon antéro-latéral et du cordon postérieur, nous devons étudier la structure de la substance grise elle-même.

Les éléments nerveux de la substance grise.

On distingue, dans la substance grise de la moelle, la *substance gélatineuse* et la *substance spongieuse*. La première est caractérisée par une transparence spéciale. Elle existe autour du canal central, où elle constitue ce qu'on appelle la *substance grise centrale*. On la trouve encore autour de la corne postérieure, ou elle entoure comme une coiffe ou comme une calotte le sommet de cette corne

et porte le nom de *substance gélatineuse de Rolando*. Tout le reste de la substance grise est formé de substance spongieuse.

La substance grise de la moelle épinière, comme la substance grise de tout l'axe cérébro-spinal, est formée essentiellement de cellules nerveuses. Entre ces cellules, on trouve un entrelacement inextricable de fines fibrilles nerveuses. Celles-ci ne sont en grande partie que les ramifications collatérales et les ramifications terminales des fibres de la substance blanche.

Nous avons donc à étudier, dans la substance grise de la moelle,

1° les cellules nerveuses,

2° l'origine et le mode de terminaison des ramifications cylindraxiles des fibres de la substance blanche.

A. Les cellules nerveuses de la moelle.

Les cellules nerveuses de la substance grise de la moelle épinière appartiennent toutes au type multipolaire. La forme et le volume de ces cellules

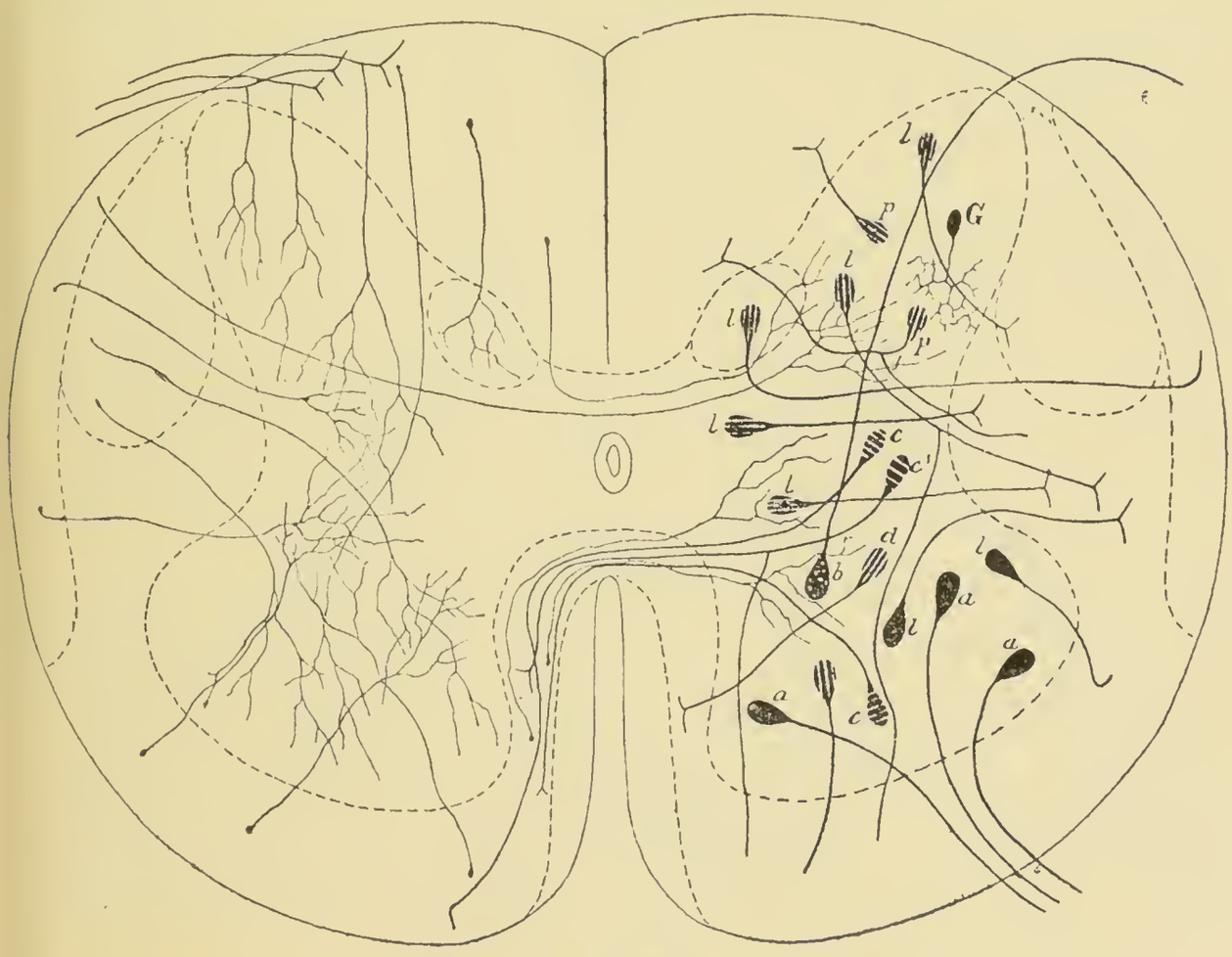

Fig. **140**.

Schéma montrant les différents éléments qui entrent dans la structure de la substance grise de la moelle. A gauche, nous avons dessiné les collatérales des fibres de la substance blanche ; à droite, les différentes cellules nerveuses de la substance grise.

a : Cellules radiculaires.
c, c', d, l et p : Cellules des cordons.
G : Cellules à cylindre-axe court ou cellule de Golgi

sont variables à l'infini, mais toutes possèdent les deux espèces de prolongements qui caractérisent toute cellule des centres nerveux : des prolongements

à conduction cellulipète, prolongements protoplasmatiques ou dendrites, et un prolongement à conduction cellulifuge, prolongement cylindraxile ou axone.

Les prolongements protoplasmatiques finissent tous, par des ramifications libres, soit entre les éléments cellulaires de la substance grise, soit entre les fibres nerveuses de la substancce blanche.

Par la façon dont se comporte le prolongement cylindraxile, ces cellules appartiennent aux deux types découverts par Golgi : des cellules à cylindre-axe court, appelées encore *cellules de Golgi*, et des cellules à cylindre-axe long. Les cellules de Golgi n'ont été observées que dans les cornes postérieures. On ignore encore quelle peut être leur signification physiologique.

Les cellules nerveuses à cylindre-axe long existent dans toutes les régions de la substance grise.

Parmi ces cellules, les unes envoient leur prolongement cylindraxile dans les racines antérieures des nerfs périphériques ; on les appelle pour ce motif des *cellules radiculaires*, *a* et *b*, fig. **140**. Les autres envoient leur prolongement cylindraxile dans la substance blanche de la moelle elle-même pour y devenir le cylindre-axe d'une fibre nerveuse : ce sont les *cellules des cordons*.

Cellules radiculaires.

Anatomie. Ce sont des cellules volumineuses occupant la corne antérieure de la substance grise. On les trouve aussi bien dans la partie latérale que dans la partie médiane de cette corne. Leurs prolongements protoplasmatiques longs et volumineux rayonnent dans tous les sens autour de la cellule d'origine, fig. **141**.

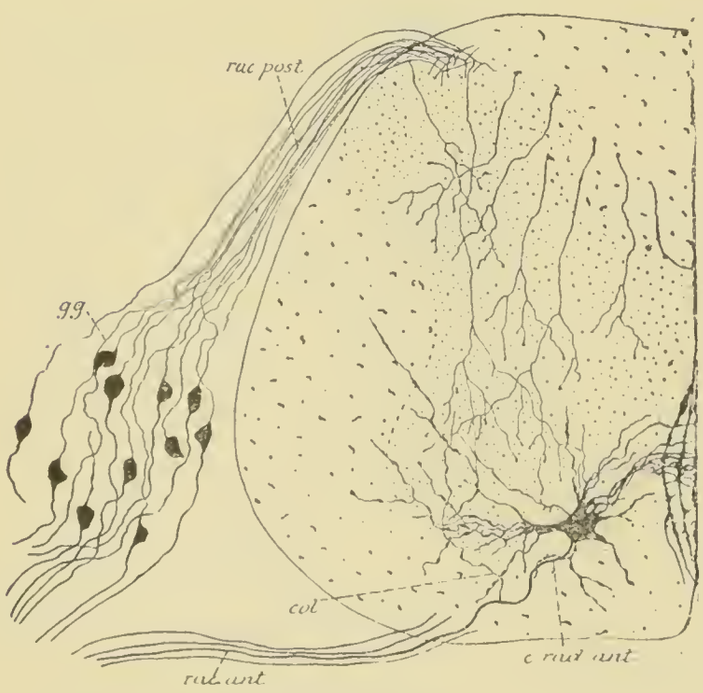

Fig. **141**.

Le prolongement cylindraxile de chacune de ces cellules nerveuses se rend directement dans la racine antérieure du nerf périphérique, où il devient le cylindre-axe d'une fibre motrice destinée à se terminer dans un muscle strié du corps.

Les cellules radiculaires antérieures sont donc des cellules motrices. Leur nombre varie considérablement d'une région de la moelle à l'autre. Il est en rapport immédiat avec le nombre des fibres nerveuses renfermées dans les racines antérieures correspondantes et avec le nombre et l'importance fonctionnelle des muscles qui en reçoivent l'innervation motrice. Peu nombreuses le long de la moelle cervicale, ces cellules radiculaires deviennent beaucoup

plus abondantes le long du renflement cervical ; elles diminuent considérablement en nombre au niveau de la moelle dorsale, FIG. **142**, pour redevenir abondantes le long du renflement lombaire, FIG. **143** à **147**, et disparaître complètement à partir du troisième segment sacré, FIG. **148**. Ces cellules prédominent donc dans les régions de la moelle qui président à l'innervation des muscles du membre thoracique et du membre abdominal. Ces variations dans le nombre des cellules radiculaires se traduisent au dehors par le volume relatif des cornes grises. Nous avons vu, en effet, que celles-ci sont grêles et étroites le long de la moelle cervicale et dorsale, tandis qu'elles sont volumineuses et renflées au niveau des deux renflements médullaires. Il résulte des recherches récentes que toutes les racines antérieures provenant d'un côté de la moelle d'un homme adulte renferment environ 203700 fibres nerveuses. Nous devons donc admettre que les cornes antérieures de la moelle d'un homme adulte hébergent pour le moins 400,000 cellules radiculaires.

Ces cellules sont réparties dans la corne grise en groupes plus ou moins distincts.

Le long de la moelle dorsale il n'existe que deux minces colonnes cellulaires occupant l'angle interne et l'angle externe de la corne grise. Elles sont en connexion avec les muscles du tronc par l'intermédiaire des nerfs dorsaux.

Au niveau du renflement cervical et du renflement lombaire d'autres colonnes viennent se surajouter aux colonnes existantes. Elles représentent dans leur ensemble le noyau d'origine de toutes les fibres motrices renfermées dans le plexus cervical, ou dans le plexus lombo-sacré, et destinées aux muscles du membre supérieur et du membre inférieur.

A partir du troisième segment sacré, c'est-à-dire dans toute l'étendue du cône terminal, les grandes cellules radiculaires font défaut.

Dans la moelle cervicale supérieure on retrouve une colonne externe et une colonne interne en rapport avec les fibres motrices renfermées dans le plexus cervical et destinées à innerver, soit les muscles du cou et de la nuque, soit le muscle diaphragme.

Valeur fonctionnelle. Les cellules radiculaires exercent une influence trophique sur les fibres motrices des racines antérieures et des nerfs périphériques, ainsi que sur les muscles qui en reçoivent l'innervation. Elles sont indispensables pour l'exercice de la motilité volontaire, de la motilité réflexe et pour le maintien du tonus normal des muscles.

Les recherches expérimentales et les observations anatomo-pathologiques, faites sur la moelle épinière dans les cas d'amputation récente, ont démontré que la subdivision des cellules radiculaires en colonnes distinctes n'est pas seulement une division anatomique mais encore et surtout une division fonctionnelle. Des deux colonnes de la moelle cervicale, l'interne représente le noyau d'innervation des muscles entourant la colonne vertébrale, tandis que l'externe est formée par les cellules d'origine des fibres se rendant soit dans

Fig. **142**
Moelle dorsale inférieure.

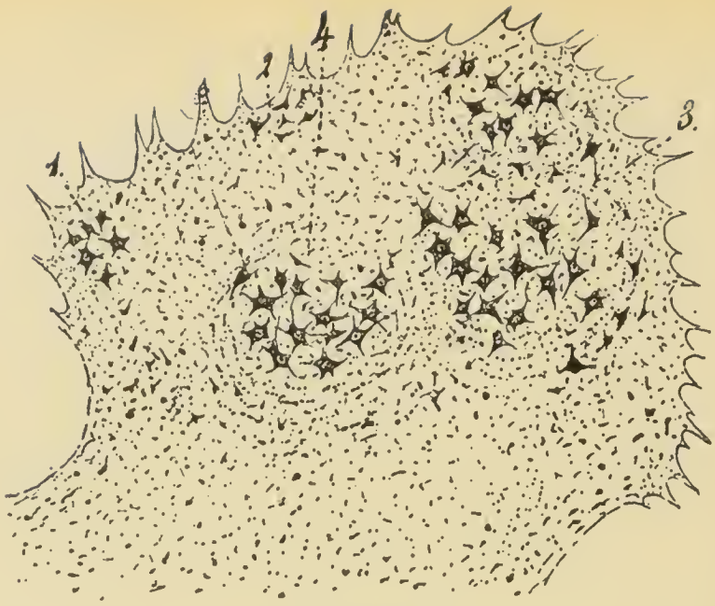

Fig. **143.**
Troisième segment lombaire.

Fig. **144.**
Quatrième segment lombaire.

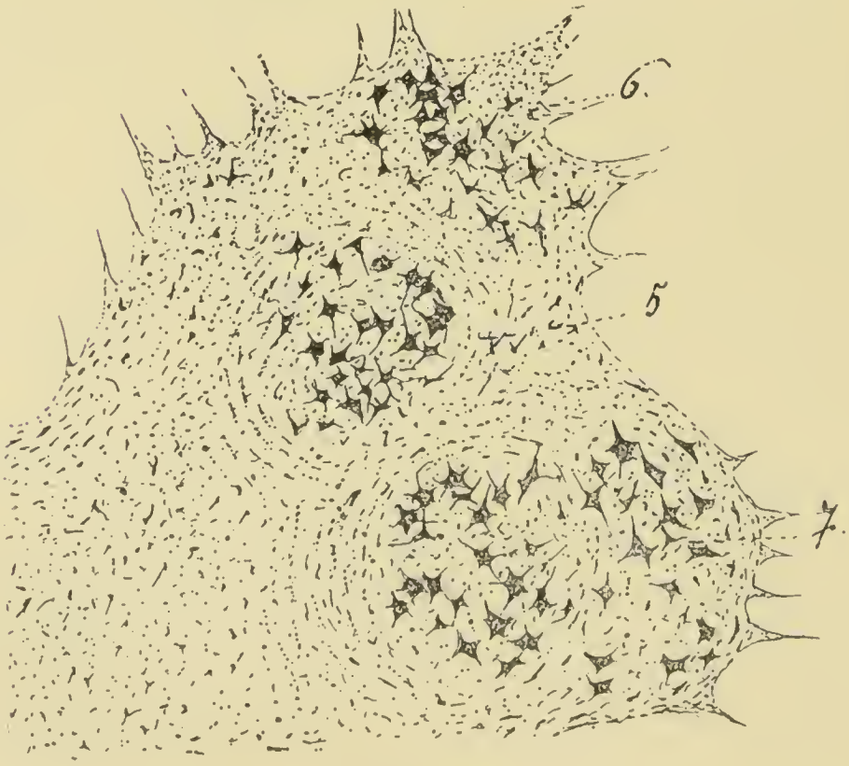

Fig. **145.**
Cinquième segment lombaire.

les muscles de la région sous-hyoïdienne, soit dans le muscle sterno cléido-mastoïdien et le muscle trapèze.

Depuis le troisième jusqu'au sixième segment cervical, le centre de la

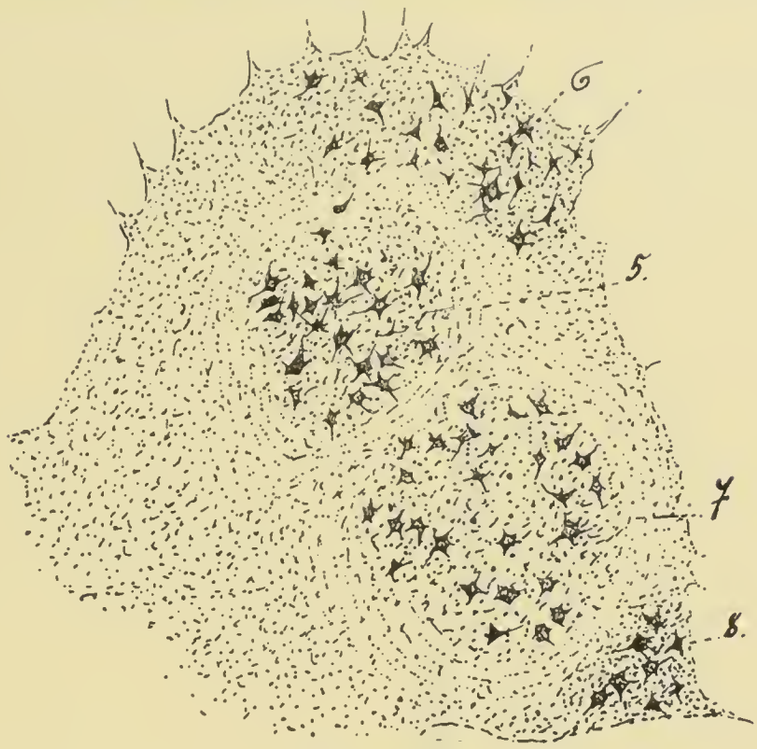

Fig. **146.**
Premier segment sacré.

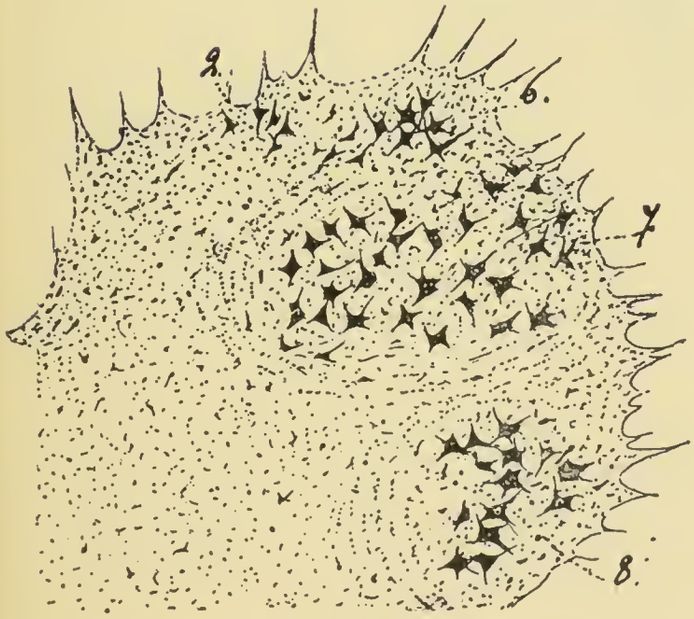

Fig. **147.**
Deuxième segment sacré.

Fig. **148.**
Troisième segment sacré.

corne grise est occupé par une colonne cellulaire qui représente le noyau d'innervation du muscle diaphragme.

Le renflement cervical renferme, dans sa corne antérieure, le noyau d'innervation de tous les muscles du membre supérieur. Ce noyau est formé de quatre colonnes distinctes dont chacune représente le noyau d'origine des fibres motrices destinées à innerver tous les muscles d'*un même segment* de membre.

Nous y trouverons donc le noyau des muscles de la main, le noyau de l'avant-bras, le noyau du bras et le noyau de l'épaule. Ces quatre noyaux sont superposés les uns aux autres de telle façon que le noyau moteur de la main occupe la partie la plus latérale de la corne grise, au niveau du premier segment dorsal et du huitième segment cervical, tandis que les noyaux de l'avant-bras, du bras et de l'épaule occupent, de bas en haut, une position plus interne et plus supérieure.

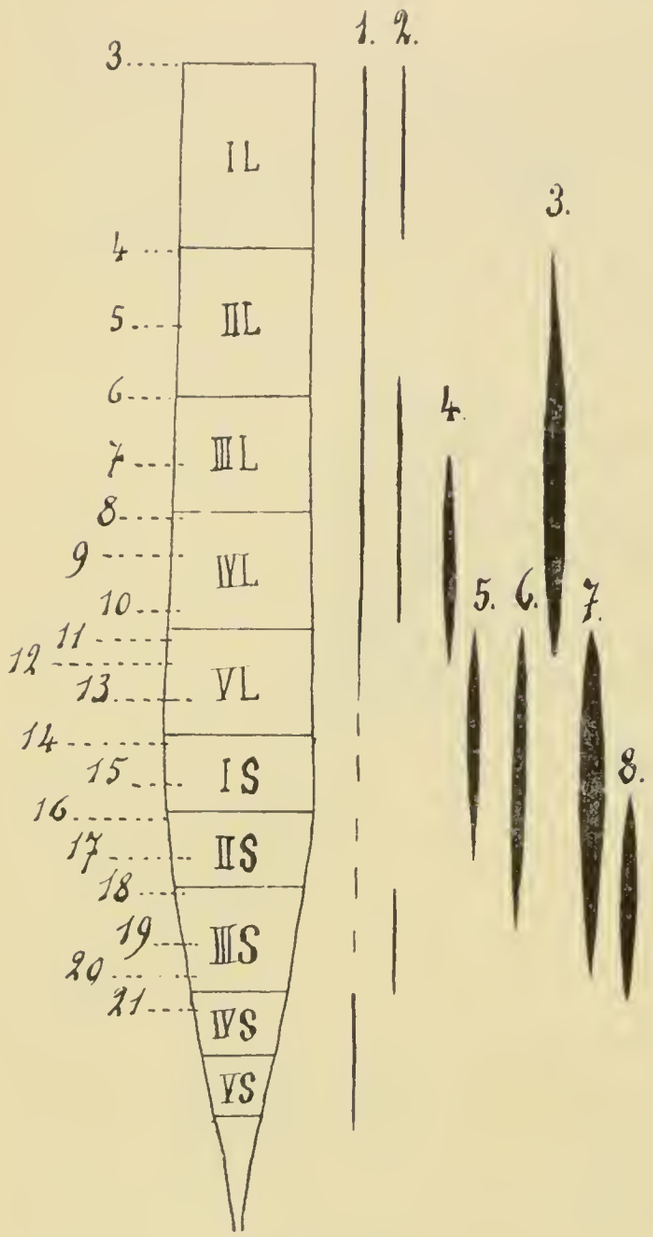

Fig. **149**.

Schéma montrant les différentes colonnes cellulaires de la moelle lombro-sacrée.

1 : Colonne cellulaire interne innervant les muscles de la colonne vertébrale.
2 : Colonne cellulaire externe.
3 à 8 : Noyau d'innervation des muscles du membre inférieur.
4 et 6 : Noyau segmentaire de la hanche.
3 et 5 : Noyau segmentaire de la cuisse.
7 : Noyau segmentaire de la jambe.
8 : Noyau segmentaire du pied.

Le long de la moelle dorsale réapparaissent les deux minces colonnes interne et externe. L'une est en rapport avec les muscles de la colonne vertébrale. L'autre est en rapport avec les muscles de la paroi thoracique et de la paroi abdominale.

A partir du deuxième segment lombaire commence le noyau médullaire des muscles du membre inférieur. Il s'étend jusqu'au bord supérieur du troisième segment sacré. Il est formé d'au moins quatre colonnes distinctes représentant, de haut en bas, les noyaux d'innervation des muscles de la hanche, de la cuisse, de la jambe et du pied, FIG. **149**.

Le cône terminal renferme des cellules radiculaires beaucoup plus petites représentant le centre médullaire de la miction, de la défécation et de l'éjaculation.

Ces cellules radiculaires, avec les fibres motrices qui en dépendent, interviennent dans la constitution des arcs nerveux qui forment le substratum anatomique des mouvements réflexes simples dépendant de la moelle épinière. Ces arcs réflexes sont formés d'un neurone centripète, amenant l'excitation de la surface du corps vers la substance grise de la moelle, et d'un neurone centrifuge, conduisant l'excitation de la moelle jusque dans le muscle périphérique. L'articulation de ces deux

neurones se fait dans la corne grise antérieure. C'est là que se trouve donc ce qu'on appelle le *centre réflexe*.

Ce centre réflexe occupe :

le neuvième segment dorsal pour le réflexe abdominal supérieur,

le dixième segment dorsal pour le réflexe abdominal moyen,

le onzième et douzième segment dorsal pour le réflexe abdominal inférieur,

le premier et deuxième segment lombaire pour le réflexe crémastérien,

le troisième et quatrième segment lombaire pour le réflexe rotulien,

le premier segment sacré pour le réflexe achilléen,

le deuxième segment sacré pour le réflexe plantaire.

Applications pratiques. La destruction des cellules radiculaires doit entraîner la suspension de leur fonctionnement normal.

Si cette *destruction* est *brusque* — comme cela s'observe dans la poliomyélite antérieure aiguë de l'enfant et de l'adulte, dans la paralysie ascendante de Landry, dans l'hématomyélie spontanée ou provoquée — elle se traduira au dehors par une paralysie brusque (*abolition de la motilité volontaire*) des muscles correspondants, par l'*abolition de la motilité réflexe* dans les muscles paralysés et par la *perte complète de leur tonicité* normale (paralysie flasque). De plus, au bout de quelques jours, la dégénérescence secondaire des fibres nerveuses réduira le muscle à ses éléments propres, d'où les modifications dans l'état électrique qui sont caractéristiques de la *réaction de dégénérescence*. Plus tard encore, par suite de la suspension de l'influence trophique que la cellule nerveuse exerce normalement sur le muscle, on verra survenir de l'*atrophie* de ce dernier conduisant lentement à sa disparition complète.

Si la *destruction* des cellules de la corne antérieure est *lente et progressive*, si elle se fait en quelque sorte cellule par cellule, elle entrainera une *atrophie* lente et progressive des fibres motrices périphériques, ainsi que des fibres musculaires auxquelles elles sont destinées. Cette réduction dans le nombre des fibres musculaires produira de l'*atrophie* et de la *parésie*. Cette atrophie sera lente et progressive comme l'atrophie des cellules de la corne grise. La motilité volontaire, la motilité réflexe, le tonus et les réactions électriques persisteront normales, mais affaiblies, aussi longtemps qu'il y a dans le muscle un nombre suffisant de fibres restées en connexion avec des cellules radiculaires. Ce travail lent mais continu d'atrophie des cellules motrices se traduira encore au dehors par des contractions limitées dans certaines parties du muscle, connues sous le nom de *contractions fibrillaires*. C'est ce que l'on voit survenir dans la poliomyélite antérieure chronique — appelée encore atrophie musculaire progressive d'origine myélopathique ou myopathie secondaire — et dans la sclérose latérale amyotrophique. On peut l'observer également dans la syringomyélie, dans la pachyméningite cervicale hypertrophique et dans les cas de compression médullaire lente intéressant une partie du renflement cervical ou du renflement lombaire.

La répartition des cellules radiculaires des deux renflements en groupes cellulaires en rapport avec les muscles des différents segments de membre est importante au point de vue pratique. Elle nous permet de comprendre pourquoi, dans certaines affections nerveuses, nous voyons la paralysie ou l'atrophie envahir *tous* les muscles d'un *segment de membre* (tous les muscles de la main par exemple) bien que ces muscles soient innervés par des nerfs différents (nerf médian et nerf cubital) et que les muscles du segment voisin (l'avant-bras) innervés par ces mêmes nerfs restent normaux. Une *distribution segmentaire* de la paralysie ou de l'atrophie plaidera donc en faveur d'une lésion médullaire. De plus, cette lésion médullaire intéressera la corne grise en un point limité suivant l'*axe longitudinal* de la moelle.

Dans les cas où la corne grise du renflement cervical ou du renflement lombaire sera lésée suivant son *axe transversal*, des cellules appartenant à des noyaux segmentaires différents seront mises hors de fonction. Dans ces cas la paralysie ou l'atrophie ne sera plus segmentaire, mais elle intéressera dans chaque segment un nombre variable de muscles en rapport avec les cellules détruites. Cette lésion équivaudra à la mise fors de fonction de toutes les fibres motrices du segment médullaire, fibres qui toutes quittent la moelle par la racine antérieure correspondante. La paralysie ou l'atrophie périphérique aura une *distribution radiculaire*.

En se basant sur les troubles de la motilité observés dans les cas de lésion transversale de la moelle à différents niveaux, Starr a pu dresser le tableau suivant énumérant les muscles en rapport avec les fibres motrices des différentes racines et avec les cellules radiculaires des segments médullaires correspondants.

RACINES	MUSCLES
Deuxième et troisième racine cervicale	Sterno-cléïdo mastoïdien. Trapèze. Scalènes. Muscles de la nuque. Diaphragme.
Quatrième racine cervicale	Diaphragme. Sus-épineux. Sous-épineux. Deltoïde. Biceps. Coraco-brachial. Long supinateur. Rhomboïde.

RACINES	MUSCLES
Cinquième racine cervicale	Deltoïde. Biceps. Coraco-brachial. Long supinateur. Court supinateur. Grand pectoral (chef claviculaire). Grand dentelé. Rhomboïde. Brachial antérieur. Petit rond.
Sixième racine cervicale	Biceps. Brachial antérieur. Grand pectoral (chef claviculaire). Grand dentelé. Triceps. Extenseurs des mains et des doigts. Pronateurs.
Septième racine cervicale	Longue portion du triceps. Extenseurs de la main et des doigts. Fléchisseurs de la main. Pronateurs de la main. Grand pectoral (chef costal). Sous-scapulaire. Grand dorsal. Grand rond.
Huitième racine cervicale	Fléchisseurs de la main et des doigts. Petits muscles de la main.
Première racine dorsale	Extenseurs du pouce. Petits muscles de la main. Muscles des éminences thénar et hypothénar.
Deuxième à douzième racine dorsale	Muscles du dos. Muscles de la paroi antéro-latérale de l'abdomen. Muscles sacro-lombaires.
Première racine lombaire	Psoas-iliaque. Couturier. Muscles de la paroi abdominale.
Deuxième racine lombaire	Psoas-iliaque. Couturier. Fléchisseurs du genou (Remak ?) Quadriceps fémoral.
Troisième racine lombaire	Quadriceps fémoral. Rotateurs internes de la cuisse. Abducteurs de la cuisse.

RACINES	MUSCLES
Quatrième racine lombaire	Abducteurs de la cuisse. Adducteurs de la cuisse. Tibial antérieur. Fléchisseurs du genou (Ferrier ?)
Cinquième racine lombaire	Rotateurs externes de la hanche. Fléchisseurs du genou (Ferrier ?) Fléchisseurs du pied. Extenseurs des orteils. Péroniers.
Première et deuxième racine sacrée	Fléchisseurs du pied et des orteils. Péroniers. Petits muscles du pied.
Troisième à cinquième racine sacrée	Muscles du périnée.

De plus, la racine antérieure du premier nerf dorsal renferme des fibres motrices dont la lésion entraine un rétrécissement de la pupille (myosis) du globe oculaire du côté correspondant et un rétrécissement de la fente palpébrale. Ces fibres proviennent de cellules nerveuses situées dans la corne antérieure du premier segment dorsal où elles forment le *centre cilio-spinal*. Elles gagnent le globe oculaire en passant par la racine antérieure du premier nerf dorsal, le rameau communicant unissant cette racine au ganglion cervical inférieur du sympathique, ainsi que le sympathique cervical lui même.

Mais chaque noyau segmentaire de la moelle se laisse subdiviser en colonnes secondaires représentant les cellules d'origine des fibres motrices destinées aux différents groupes physiologiques de ce segment : colonne cellulaire des extenseurs, des fléchisseurs, des abducteurs ou des adducteurs. De plus, chacune de ces colonnes fonctionnelles du noyau segmentaire renferme des groupements tertiaires en rapport avec les différents muscles.

Une lésion de la corne grise antérieure ne doit donc pas nécessairement entraîner une paralysie ou une atrophie à type segmentaire ou à type radiculaire. Elle peut aussi être cause soit de la paralysie d'un groupe physiologique de muscles dans un segment donné, soit même d'un muscle isolé.

Toutes ces paralysies seront brusques et flasques, suivies de réaction de dégénérescence et d'atrophie musculaire dans les cas de lésion brusque de la corne antérieure. Elles seront lentes et progressives, débutant par l'atrophie et la parésie pour finir par la paralysie complète par suite d'absence anatomique du muscle, dans les cas de lésion destructive lente.

Une paralysie due à la lésion du neurone moteur périphérique se présentera donc toujours avec les mêmes caractères cliniques, que la lésion siège soit au niveau de la corne grise antérieure, soit au niveau des racines anté-

rieures, soit en un point quelconque du nerf périphérique. Le mode de distribution périphérique de cette paralysie pourra seul aider au diagnostic *du siége*. Dans les lésions du *nerf*, les muscles atteints seront exclusivement ceux auxquels le nerf se distribue. Dans les lésions des *racines*, la distribution périphérique des muscles paralysés sera indépendante des nerfs moteurs et conforme au tableau que nous avons dressé plus haut. Dans les lésions de la *corne antérieure*, la paralysie sera à type radiculaire si la lésion est transversale ; elle sera à type segmentaire si la lésion est longitudinale et qu'elle intéresse dans leur totalité une ou deux colonnes cellulaires ; elle intéressera ou un groupe physiologique de muscles ou un muscle isolé si la lésion n'intéresse que partiellement une colonne segmentaire. Dans tous ces cas la distribution périphérique de la paralysie sera différente de celle consécutive à la lésion d'une racine, ou de celle consécutive à l'interruption d'un nerf.

Cellules des cordons.

Ces cellules occupent toutes les régions de la substance grise, mais de préférence la substance gélatineuse de Rolando, la corne postérieure et la région intermédiaire entre les deux cornes antérieure et postérieure. Leur caractère principal est que leur prolongement cylindraxile traverse plus ou

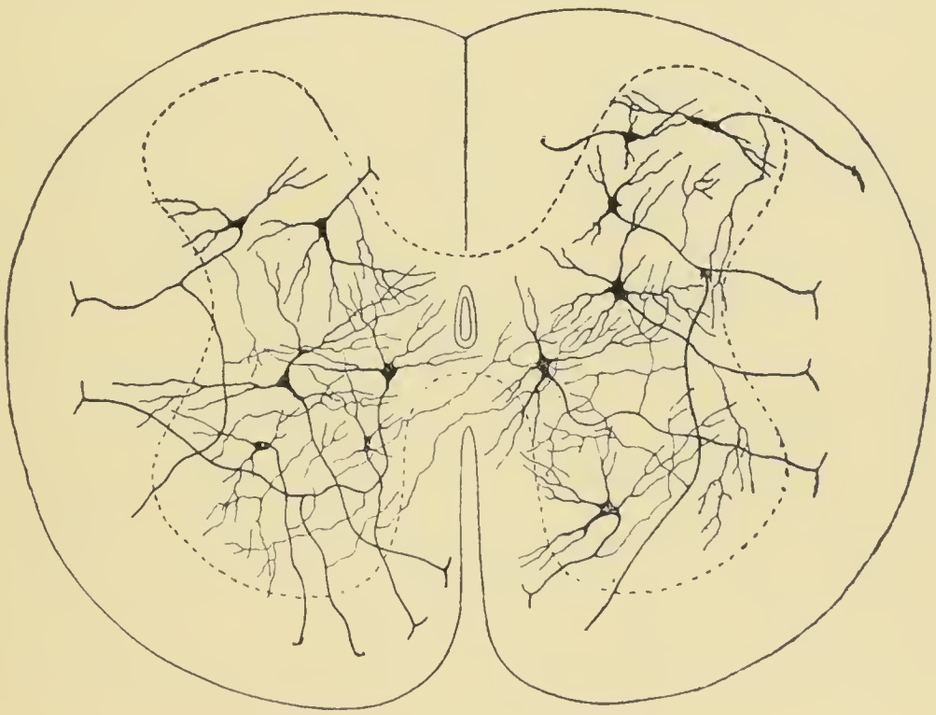

Fig. **150**.
Coupe de la moelle indiquant la position des cellules des cordons.

moins horizontalement la substance grise et pénètre dans la substance blanche, soit du même côté, soit du côté opposé de la moelle, pour y devenir le cylindre-axe d'une fibre constitutive du cordon antérieur, du cordon latéral ou du cordon postérieur, fig. **150**. Arrivé dans la substance blanche, ce prolongement cylindraxile peut se comporter de différentes façons :

a) il peut se recourber en haut et devenir cylindre-axe d'une fibre ascendante ;

b) il peut se recourber en bas et constituer le cylindre-axe d'une fibre descendante ;

c) le plus souvent encore, ce prolongement cylindraxile se bifurque, devenant à la fois cylindre-axe ascendant et cylindre-axe descendant.

Dans quelques cas, le prolongement cylindraxile se divise à la fois en trois branches qui toutes vont devenir cylindre-axes de fibres nerveuses soit ascendantes, soit descendantes.

Ce sont les cellules des cordons qui sont les cellules d'origine des fibres nerveuses du faisceau fondamental du cordon antéro-latéral, du faisceau fondamental du cordon postérieur, du faisceau médullo-cérébelleux dorsal et du faisceau médullo-cérébelleux ventral du cordon latéral. Nous allons voir, pour chacun de ces faisceaux, la place occupée dans la substance grise de la moelle par les cellules d'origine de leurs fibres constitutives.

Origine des fibres des trois faisceaux fondamentaux. Les cellules d'origine des fibres constitutives de ces faisceaux se trouvent dans toutes les régions de la substance grise, dans la corne antérieure, dans la corne postérieure et dans la région intermédiaire, et cela non seulement dans la substance grise de la moitié correspondante de la moelle, mais aussi dans celle de la moitié opposée.

On ne peut faire une coupe transversale de la moelle épinière à n'importe quel niveau sans rencontrer, dans la substance grise, un grand nombre de cellules des cordons envoyant leur prolongement cylindraxile dans l'un ou l'autre faisceau fondamental. En montant dans la moelle épinière, ces faisceaux devraient donc augmenter de volume, puisqu'ils acquièrent continuellement de nouvelles fibres nerveuses. Cependant, en comparant une coupe de la moelle cervicale à une coupe du renflement lombaire, on ne trouve pas de différence très sensible dans le volume des faisceaux fondamentaux. Ce fait s'explique facilement. Les fibres de ce faisceau ne sont pas des voies longues, mais des voies courtes. Chacune d'entre elles ne reste dans le faisceau que sur une petite étendue de la moelle, puis quitte la substance blanche pour rentrer dans la substance grise. Il s'ensuit qu'au fur et à mesure que de nouvelles fibres nerveuses arrivent de la substance grise dans le faisceau fondamental, d'autres fibres quittent ce faisceau pour se terminer dans la substance grise. Les fibres des faisceaux fondamentaux sont donc véritablement des *fibres spino-spinales.*

Origine des fibres du faisceau médullo-cérébelleux dorsal. Les fibres de ce faisceau ont leurs cellules d'origine dans la *colonne de Clarke*, groupe de cellules nerveuses assez nettement circonscrit, situé sur la face interne de la corne postérieure en arrière de la commissure grise, depuis le premier ou le deuxième nerf cervical jusqu'au niveau du premier ou deuxième nerf lombaire, FIG. **152**. *c C*. Entre ces cellules nerveuses, on trouve un entrelacement

inextricable de fines fibrilles nerveuses, entrelacement qui est constitué par les ramifications terminales de nombreuses collatérales nées des fibres du cordon postérieur. FIG. **151**. Le prolongement cylindraxile des cellules de la colonne de CLARKE se dirige transversalement en dehors, traversant la sub-

FIG. **151**.
Collatérales des fibres du cordon postérieur dans la moelle épinière d'un enfant né à 7 mois.

stance grise et la partie interne de la substance blanche. Arrivé à la périphérie du cordon latéral, dans le faisceau cérébelleux, ce prolongement se recourbe en haut pour devenir une fibre constitutive de ce faisceau, FIG. **152**, *c C*.

Ce faisceau augmente de volume de bas en haut, parce que les fibres qui le constituent sont des voies longues, et que, au fur et à mesure que ce faisceau remonte le long de la moelle, de nouvelles fibres viennent constamment le renforcer. On l'appelle médullo-cérébelleux parce que, ainsi que nous le verrons plus loin, ses fibres vont se terminer dans le lobe médian du cervelet.

Origine des fibres du faisceau médullo-cérébelleux ventral. Le faisceau de GOWERS ou faisceau médullo-cérébelleux ventral est un faisceau de fibres nerveuses qui existe dans la partie périphérique du cordon latéral, au devant du faisceau médullo-cérébelleux dorsal et de la zône pyramidale latérale. Ses fibres constitutives, une fois sectionnées, présentent la dégénérescence secondaire ascendante. Elles appartiennent donc à des voies ascendantes ou sensitives. Les fibres de ce faisceau ont leurs cellules d'origine dans la substance grise de la corne postérieure du *côté opposé*, FIG. **152**. Pour gagner le faisceau de GOWERS, les fibres traversent la commissure antérieure de la moelle ; arrivées dans le cordon antérieur du côté opposé, elles se recourbent en haut, en suivant un trajet qui les fait contourner lentement la convexité de la corne grise, pour les amener jusqu'à la périphérie du cordon latéral.

Le faisceau de Gowers augmente de volume de bas en haut, parce que ses fibres constitutives sont des fibres longues et que, au fur et à mesure que ce faisceau monte dans la moelle, de nouvelles fibres nerveuses viennent cons-

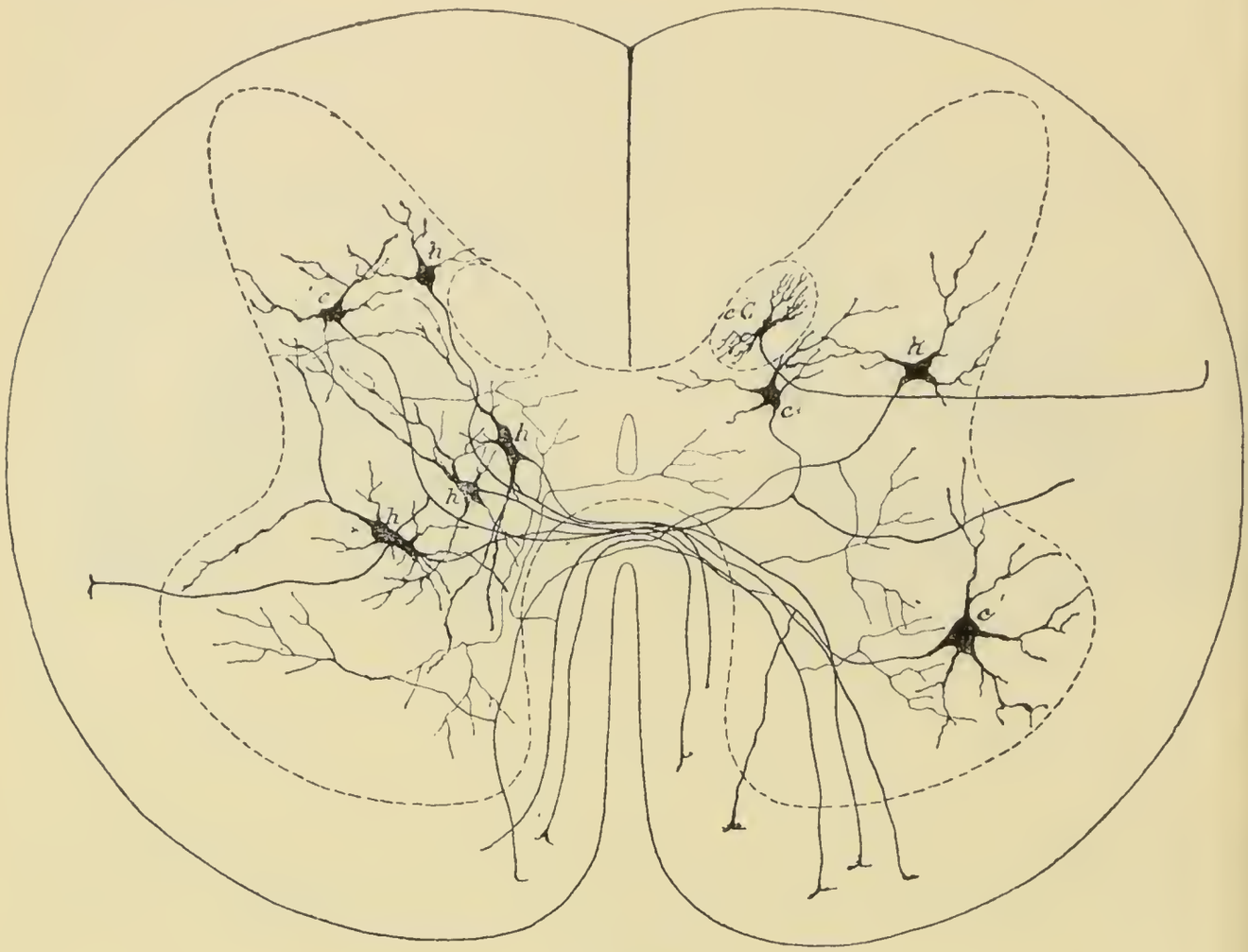

Fig. **152**.

Coupe transversale de la moelle montrant la position des cellules commissurales ou cellules des cordons hétéromères.

c : Cellules des cordons hétéromères. | *h* : Cellules des cordons hécatéromères.

tamment le renforcer. On l'appelle médullo-cérébelleux parce que ses fibres se laissent poursuivre jusque dans le lobe médian du cervelet.

B. Origine et mode de terminaison des ramifications cylindraxiles des fibres de la substance grise.

Outre les cellules nerveuses que nous venons de décrire, on trouve encore, dans la substance grise de la moelle, un entrelacement inextricable de fines fibrilles nerveuses. Celles-ci représentent les ramifications cylindraxiles des fibres de la substance blanche.

Quand on examine au microscope une coupe longitudinale d'une moelle épinière traitée par la méthode de Golgi, on constate que tous les prolongements cylindraxiles qui constituent la substance blanche émettent, à des distances variables, des branches collatérales. Celles-ci se dirigent horizontalement dans la substance grise, s'y divisent et s'y subdivisent pour s'y terminer

par des branches libres et indépendantes, FIG. **153**. Ces fines fibrilles nerveuses entremêlées forment, dans la substance grise, un plexus tellement compact qu'il est impossible d'y poursuivre le sort définitif de ces branches collatérales, FIG. **154**. Quand on étudie, on contraire, ces collatérales sur des coupes où l'imprégnation est moins complète, ou sur des moelles embryonnaires où elles n'ont pas encore atteint tout leur développement, on peut constater, avec la plus grande évidence, que chacune de ces branches collatérales se termine librement dans la substance grise sans s'anastomoser avec les branches voisines.

FIG. **153**.
Coupe longitudinale du cordon latéral de la moelle.
c : Cellules nerveuses dont le prolongement cylindraxile se rend dans la substance blanche du cordon latéral et s'y bifurque en une branche ascendante et une branche descendante.

Les collatérales des fibres du cordon antérieur s'épanouissent dans la corne antérieure du même côté ; un certain nombre cependant de ces collatérales passent par la commissure antérieure pour se terminer dans la substance grise de la corne antérieure du côté opposé.

Les collatérales des fibres du cordon latéral se rendent dans toutes les régions de la substance grise de la moitié correspondante de la moelle ; quelques-unes passent par la commissure postérieure pour se terminer dans la substance grise du côté opposé.

Les collatérales des fibres du cordon postérieur se terminent dans la substance gélatineuse de ROLANDO, ou dans la corne postérieure. Le long de la moelle dorsale on en voit un grand nombre s'épanouir dans les colonnes de CLARKE. Les collatérales les plus longues de ce cordon traversent toute l'épaisseur de la substance grise pour se terminer dans la corne antérieure. Elles forment le faisceau des collatérales sensitivo-motrices ou collatérales pour les mouvements réflexes.

Un certain nombre des collatérales du cordon postérieur passent par la commissure postérieure pour se terminer dans la substance grise du côté opposé de la moelle, FIG. **154**.

Cet entrelacement produit par les ramifications cylindraxiles des fibres de la substance blanche devient plus complexe encore par les branches collatérales qu'émet quelquefois le prolongement cylindraxile des cellules radicu-

laires, par les collatérales qui proviennent du prolongement cylindraxile des cellules des cordons pendant qu'il traverse la substance grise, par les divisions et les subdivisions du prolongement cylindraxile des cellules nerveuses à cylindre-axe court ou cellules de Golgi, par les ramifications des prolongements protoplasmatiques de toutes les cellules nerveuses, par les prolongements longs

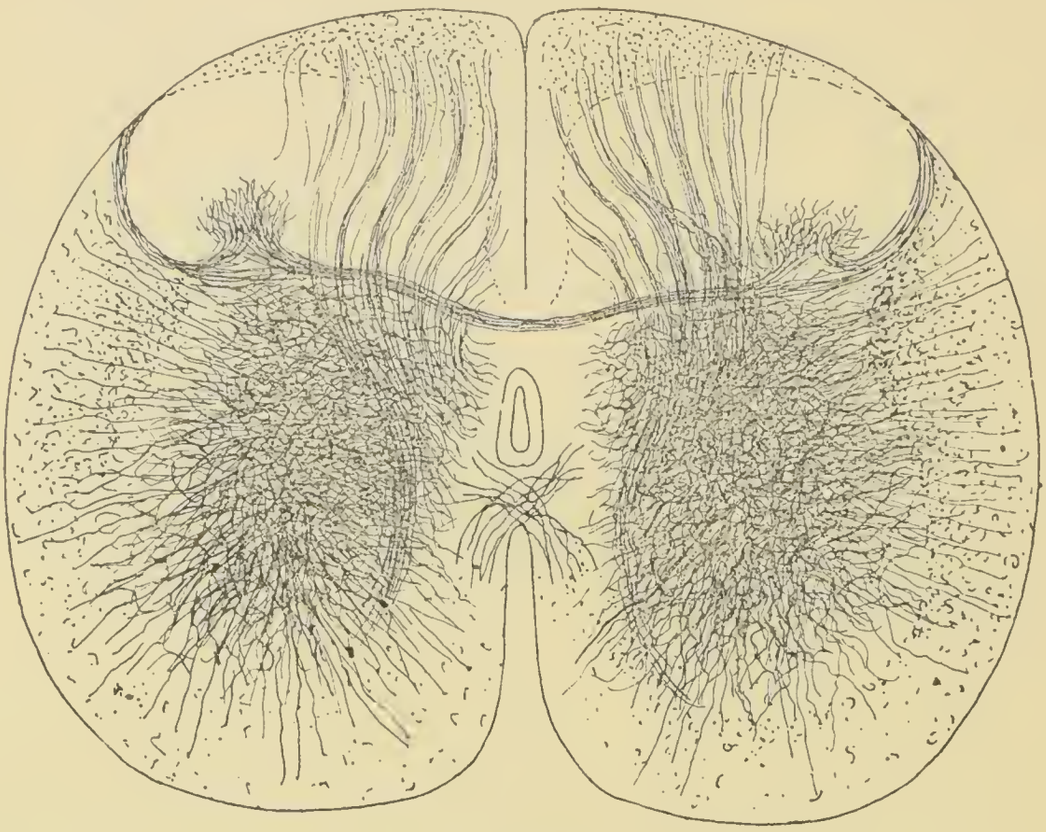

Fig. **154.**
Coupe transversale de la moelle lombaire d'un chat de deux jours montrant l'entrelacement des fibrilles nerveuses dans la substance grise.

et grêles des cellules de neuroglie et par les branches périphériques des cellules épendymaires. Toutes ces ramifications entremêlées forment, au sein de la substance grise, un plexus serré et compact, dans lequel sont englobés les corps des cellules nerveuses et des cellules de neuroglie. Enfin cette structure de la substance grise de la moelle est rendue plus complexe encore par les artérioles et les capillaires qui forment un réseau à mailles très serrées dans toute l'étendue de la substance grise.

Valeur fonctionnelle. Corne postérieure. Les fibres des racines postérieures, arrivés dans le cordon postérieur, se divisent en fibres longues ou bulbopètes et en fibres courtes ou myélopètes.

Les *fibres longues* servent à la transmission de la *sensibilité profonde*, elles deviennent des fibres constitutives des cordons postérieurs.

Les *fibres courtes* servent à la transmission de la *sensibilité superficielle*. Elles recueillent les impressions de tact, de douleur et de température, qui tombent sur un point quelconque de la surface cutanée du cou, du tronc ou des quatres membres, et les amènent aux cellules de la substance grise postérieure

de la moelle. La substance grise de la corne postérieure est donc en relation étroite avec la sensibilité cutanée sous toutes ses formes, tandis qu'elle est indépendante de la sensibilité profonde. Une lésion destructive de cette corne (comme on la voit survenir dans la syringomyélie), amènera inévitablement un déficit dans la sensibilité cutanée, c'est-à-dire une *anesthésie cutanée*, tout en laissant intacte la sensibilité musculaire ou profonde.

Les fibres courtes renfermées dans une racine postérieure donnée se ter-

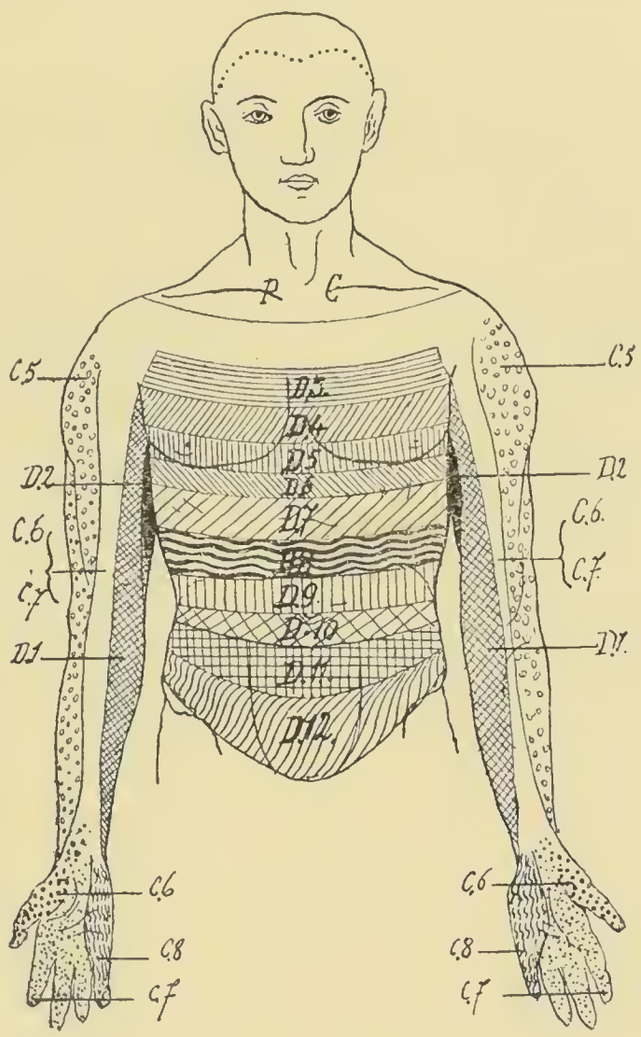

Fig. **155**.
Mode de distribution des fibres radiculaires postérieures des nerfs cervicaux inférieurs et des nerfs dorsaux (d'après Thorburn).

minent dans la corne grise postérieure du *segment médullaire* correspondant, absolument comme les fibres motrices renfermées dans la racine antérieure proviennent toutes des cellules radiculaires de la corne antérieure du même segment. De plus, le cylindre-axe des cellules nerveuses, auxquelles les fibres courtes des racines postérieures transmettent les excitations cutanées, ne reste pas dans la substance grise, mais se rend directement dans la substance blanche soit dans les faisceaux médullo-cérébelleux *(fibres spino-cérébelleuses)*, soit dans les faisceaux fondamentaux *(fibres spino-spinales)*.

Il résulte d'une telle disposition anatomique que la mise hors de fonction

de la corne grise d'un ou de plusieurs segments médullaires équivaudra, au point de vue du déficit survenu dans l'*innervation cutanée*, à la mise hors de fonction des racines postérieures correspondantes.

Dans les cas de lésion destructive des cornes postérieures, l'anesthésie cutanée qui en sera la conséquence aura donc une distribution *radiculaire*.

En se basant sur les troubles de la sensibilité cutanée survenus chez l'homme, soit à la suite de lésion traumatique intéressant la substance grise médullaire à un niveau déterminé, soit à la suite de lésion de certaines racines

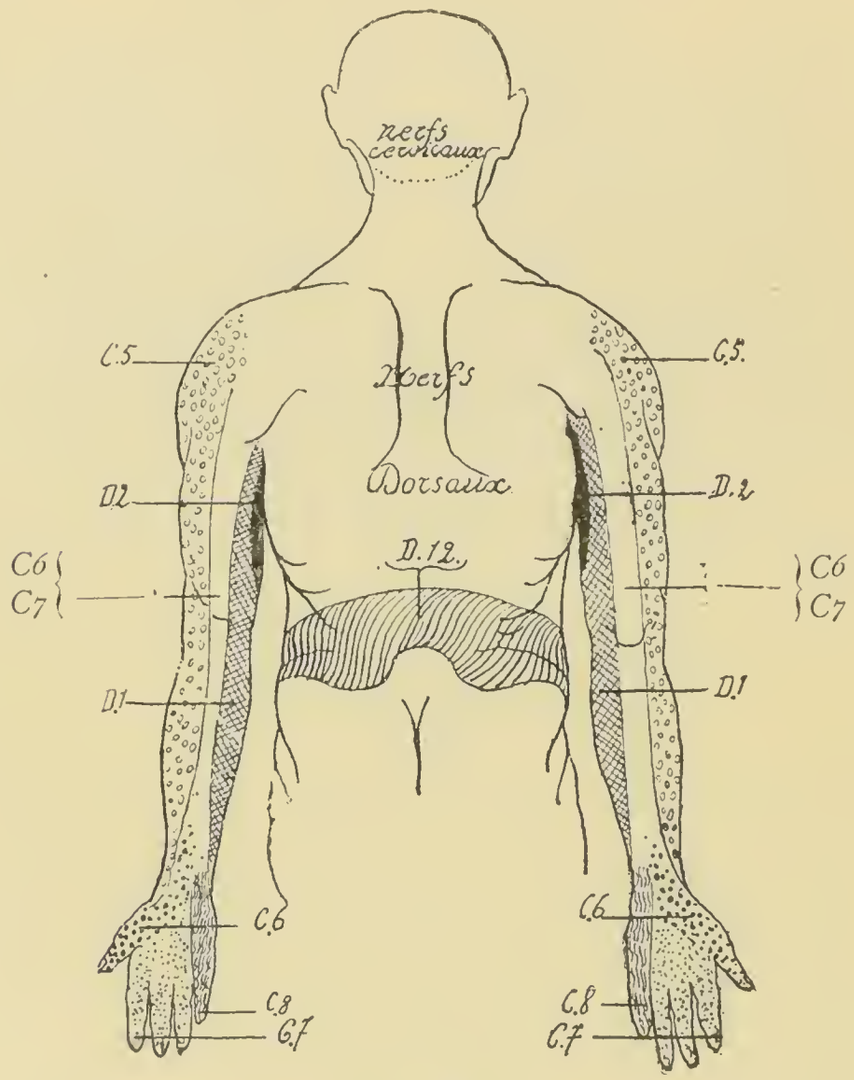

Fig. **156**.
Mode de distribution des fibres radiculaires postérieures des nerfs cervicaux inférieurs et des nerfs dorsaux (d'après Thorburn).

postérieures, Thorburn a pu dresser un schéma général montrant les relations anatomiques qui existent entre la surface cutanée d'une part, les racines postérieures des nerfs spinaux, ou la substance grise postérieure des différents segments médullaires d'autre part, fig. **155**, **156**, **157** et **158**.

Il ressort de ce schéma que les fibres de chaque racine postérieure innervent une zône déterminée de la surface cutanée appelée pour ce motif *zône radiculaire*. Toutes ces zônes sont superposées les unes aux autres de telle façon que, si l'on considère un homme dans la position assise, les membres

inférieurs étendus en avant, les membres supérieurs maintenus dans la position horizontale le bord cubital de la main tourné vers le sol, il serait possible de découper cet homme, depuis la base du crâne jusqu'à la pointe du coccyx, en 31 tranches transversales d'épaisseur variable, chacune d'elles correspondant à la zône de distribution cutanée de toutes les fibres d'une des racines postérieurs des 31 nerfs spinaux.

Parmi les cellules nerveuses des cornes postérieures et des régions grises

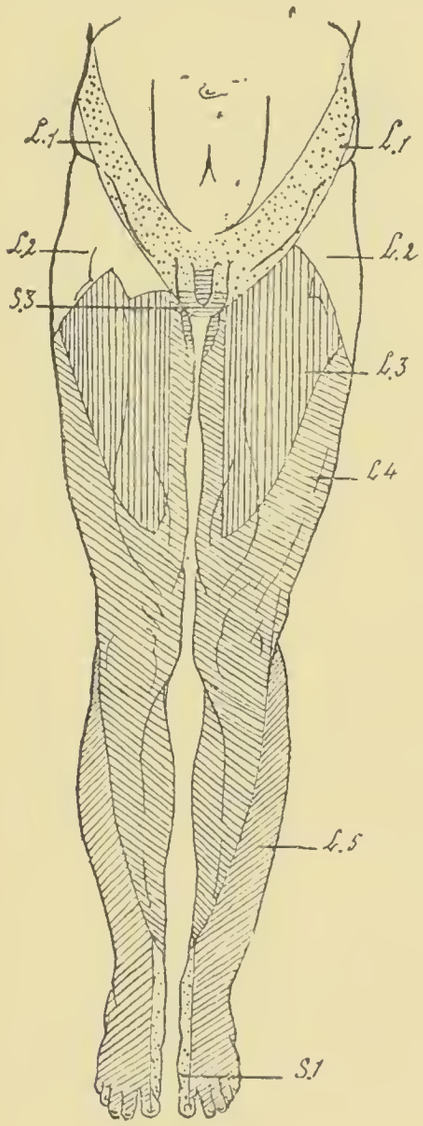

Fig. 157.

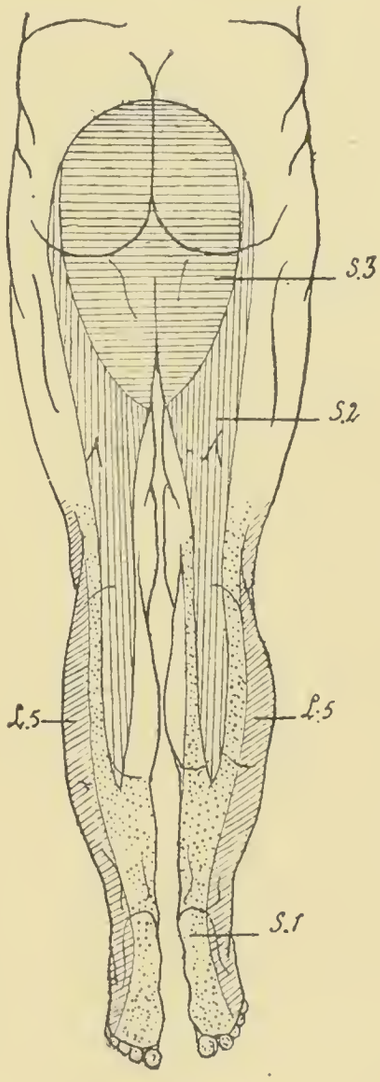

Fig. 158.

Mode de distribution des fibres radiculaires postérieures des nerfs lombaires et sacrés (d'après Thorburn).

voisines, les unes envoient leur cylindre-axe dans les faisceaux médullo-cérébelleux, les autres, dans les faisceaux fondamentaux. Les fibres spino-cérébelleuses et les fibres spino-spinales sont donc là pour recueillir les impressions de sensibilité amenées par les fibres courtes des racines postérieures.

Fibres spino-cérébelleuses. Les fibres spino-cérébelleuses servent seules à la transmision de la sensibilité cutanée *vers les centres nerveux supérieurs*, elles servent seules à la transmission de ce qu'on peut appeler la *sensibilité corticale* ou

la *sensibilité consciente*. Ce qui le prouve, c'est que, dans les cas de lésion transversale complète de la moelle, les fibres spino-cérébelleuses subissent seules la dégénérescence ascendante, abstraction faite des fibres des cordons postérieurs qui servent à la transmission de la sensibilité profonde. Elles représentent donc seules les voies longues reliant les cornes postérieures à l'écorce cérébrale. Ce qui le prouve encore c'est que dans les cas d'interruption des fibres spino-cérébelleuses, avec intégrité des fibres spino-spinales, toute sensibilité corticale est supprimée.

Mais les fibres des deux faisceaux médullo-cérébelleux n'ont pas la même valeur.

Les fibres du *faisceau de Flechsig* (fibres spino-cérébelleuses dorsales) proviennent des cellules de la colonne de Clarke situées en arrière de la coupe du canal central. Pour se rendre vers le faisceau médullo-cérébelleux dorsal, ces fibres se dirigent transversalement en dehors.

Les fibres du *faisceau de Gowers* (fibres spino-cérébelleuses ventrales) ont leurs cellules d'origine dans la corne grise postérieure du côté opposé. Pour se rendre dans le faisceau médullo-cérébelleux ventral, ces fibres commencent par traverser d'arrière en avant la substance grise, elles passent alors par la commissure antérieure, contournent lentement la corne antérieure du côté opposé, avant d'arriver à la partie périphérique du cordon latéral où elles vont devenir fibres ascendantes.

Or, dans les cas de lésion destructive de la substance grise médullaire de chaque côté de la coupe du canal central, lésion qui interrompt les fibres du faisceau de Gowers tout en respectant les fibres du faisceau de Flechsig, le déficit qui survient dans l'innervation cutanée respecte complètement la sensibilité au tact, pour intéresser exclusivement la sensibilité à la douleur et la sensibilité à la température.

Les fibres du faisceau de Flechsig ont donc une valeur fonctionnelle toute différente de celle qui appartient aux fibres du faisceau de Gowers. Les unes servant à la transmission de la sensibilité *tactile*, les autres à la transmission de la sensibilité à la *douleur* et de la sensibilité à la *température*.

Applications pratiques. Les lésions destructives des *cornes grises postérieures* de la moelle se traduisent donc au dehors par une anesthésie cutanée à *distribution radiculaire* avec intégrité complète de la sensibilité profonde. Dans ces cas, les fibres des cordons postérieurs restent normales, tandis que la dégénérescence ou l'atrophie envahit les fibres correspondantes du faisceau de Flechsig homolatéral et du faisceau de Gowers hétérolatéral.

Les lésions destructives des *racines postérieures* produiront également une anesthésie cutanée à *distribution radiculaire*, accompagnée de la perte de la sensibilité profonde. Les lésions anatomo-pathologiques consisteront uniquement dans une dégénérescence ou une atrophie des fibres des cordons postérieurs et dans une raréfaction des fibres nerveuses des cornes grises voisines (tabes).

Lorsque la lésion de la corne grise postérieure se limite à la *substance grise voisine de la coupe du canal central*, comme cela a lieu dans la syringomyélie, elle laissera intactes la colonne de Clarke et les fibres du faisceau de Flechsig qui en proviennent, pour n'interrompre que les fibres du faisceau de Gowers. Dans ces conditions les troubles de la sensibilité cutanée, tout en ayant une *distribution radiculaire*, n'intéresseront que la sensibilité à la douleur et la sensibilité à la température en laissant intacte la sensibilité au tact. C'est ce que l'on désigne sous le nom de *dissociation syringomyélique de la sensibilité*.

La lésion de la *périphérie du cordon latéral*, soit lésion traumatique, soit lésion inflammatoire comme dans certains cas de méningo-myélite syphilitique, si elle n'intéresse que le *faisceau médullo-cérébelleux ventral*, sera suivie de la perte de la sensibilité douloureuse et thermique dans la moitié opposée du corps, dans la partie sous-jacente au point lésé. Si la lésion intéresse en outre le *faisceau médullo-cérébelleux dorsal*, elle entraînera la perte de la sensibilité tactile dans le membre inférieur du côté correspondant et la perte de la sensibilité à la douleur et à la température dans le membre inférieur du côté opposé. Si la lésion est plus profonde encore et qu'elle intéresse en même temps les *fibres de la zône pyramidale du cordon latéral*, on verra en outre survenir de la paralysie flasque dans le membre inférieur du côté lésé, c'est-à-dire l'ensemble des symptômes qui caractérisent le *syndrome de Brown-Séquard*.

La *dissociation syringomyélique* de la sensibilité peut donc s'observer dans des circonstances anatomo-pathologiques complètement différentes : lors d'une *lésion de la corne grise postérieure* au niveau du canal central, et lors d'une *lésion des fibres du faisceau de Gowers*. Le mode de répartition des troubles de la sensibilité permettra cependant de faire un diagnostic différentiel.

Dans le cas de lésion de la substance grise, les fibres du faisceau de Gowers sont interrompues *avant* leur entrecroisement dans la commissure antérieure, le déficit cutané se produira donc du côté correspondant à la lésion; de plus la distribution périphérique de cette dissociation de la sensibilité devant affecter un type radiculaire, la zône cutanée atteinte de thermo-analgésie sera généralement comprise entre deux zônes normales.

Dans le cas de lésion de la périphérie du cordon latéral, les fibres du faisceau de Gowers sont interrompues *après* leur entrecroisement dans la commissure blanche, le déficit cutané se produira donc dans le côté du corps opposé à la lésion. De plus, la dissociation syringomyélique qui en est la conséquence, loin d'avoir une distribution radiculaire, intéressera la surface cutanée à partir de la zône innervée par le dernier nerf spinal pour s'arrêter à un plan horizontal variable d'après le niveau de la moelle où s'est produite la lésion.

Ce qui permettra encore de faire un diagnostic différentiel, c'est que la lésion de la substance grise interrompt la connexion anatomique entre les fibres des racines postérieures et les cellules d'origine des racines anté-

rieures. Tous les réflexes, cutanés et tendineux, seront donc *abolis* dans le domaine cutané intéressé. Dans les cas de lésion du faisceau de Gowers, ces mêmes réflexes seront conservés parce que la substance grise est intacte.

Fibres spino-spinales. Les fibres spino-spinales n'interviennent pas dans la transmission de la sensibilité consciente. Ce sont des fibres nerveuses qui appartiennent en propre à la moelle épinière et qui interviennent exclusivement dans le mécanisme des mouvements réflexes d'origine médullaire. Elles ont, en effet, pour fonction de transmettre les ébranlements nerveux, recueillis par leur cellules d'origine, aux cellules radiculaires des différents étages gris de la moelle.

Ces fibres existent à tous les niveaux.

Après destruction de la substance grise de la moelle lombo-sacrée, comme cela a lieu après la ligature temporaire de l'aorte abdominale, on trouve en dégénérescence secondaire de nombreuses fibres ascendantes des trois faisceaux fondamentaux. Ces fibres se terminent à tous les étages de la moelle dorsale et de la moelle cervicale. Après destruction de la substance grise de la moelle cervicale, on observe de même de nombreuses fibres en dégénérescence descendante, dont les plus longues peuvent se poursuivre jusque dans la moelle sacrée.

En se basant sur ces faits nous devons donc admettre que la substance grise de chaque segment médullaire donne origine à des fibres spino-spinales ascendantes et descendantes, qui vont relier cet étage gris aux cellules radiculaires de tous les autres segments de la moelle.

Fibres courtes des racines postérieures, fibres des racines antérieures et fibres spino-spinales, voilà donc les trois éléments qui appartiennent en propre à la moelle épinière et qui en forment un organe autonome, indépendant des centres nerveux supérieurs.

Les fibres courtes des racines postérieures relient la surface cutanée du cou, du tronc et des quatre membres aux cellules de la substance grise médullaire, soit aux cellules d'origine des fibres des racines antérieures par les collatérales sensitivo-motrices, soit aux cellules d'origine des fibres spino-spinales par les collatérales courtes.

Les fibres des racines antérieures relient les cellules radiculaires de la corne antérieure à tous les muscles striés du corps. Leurs cellules d'origine reçoivent l'ébranlement nerveux soit directement des fibres des racines postérieures, soit indirectement par l'intermédiaire des fibres spino-spinales.

Les fibres spino-spinales forment la mince bande de substance blanche qui enveloppe immédiatement et de toutes parts la substance grise. Elles ont leurs cellules d'origine dans la substance grise, principalement des cornes postérieures, et elles se terminent dans la corne antérieure à un niveau variable soit plus haut soit plus bas que celui d'où elles proviennent. Elles reçoivent l'excitation des fibres courtes des racines postérieures et la transmettent aux cellules d'origine des fibres des racines antérieures. Elles se trouvent donc

interposées entre les fibres afférentes et les fibres efférentes et représentent des *organes de dissémination de l'ébranlement nerveux* suivant l'*axe longitudinal* de la moelle.

La substance grise est l'endroit où se fait la connexion ou l'articulation entre ces trois groupes de neurones qui forment toute l'architecture propre de la moelle.

Pour réduire la moelle d'un homme adulte à ses éléments propres, il suffit de retrancher par la pensée, sur une coupe transversale de la moelle faite à n'importe quel niveau, les fibres descendantes des zônes pyramidales, avec les fibrilles nerveuses par lesquelles elles se terminent dans la substance grise, les fibres ascendantes exogènes des cordons postérieurs et les fibres ascendantes des cordons latéraux avec les cellules de la corne grise postérieure qui leur donnent origine.

Une moelle épinière ainsi réduite à ses fibres centripètes, ses fibres centrifuges et ses fibres spino-spinales est capable de fonctionner. Pour s'en convaincre il suffit d'examiner un malade atteint de lésion transversale complète de la moelle cervicale, lésion qui entraîne dans le tronçon inférieur la dégénérescence de toutes les fibres descendantes ainsi que la mise hors de fonction de toutes les fibres ascendantes. La moelle dorsale, lombaire et sacrée y sera donc réduite à ses éléments propres, puisqu'il ne persiste que les fibres afférentes, les fibres efférentes et les fibres spino-spinales. Eh bien, excitons un peu vivement un point quelconque de la surface cutanée du tronc ou des membres inférieurs, et nous verrons cet organisme, exclusivement médullaire, répondre à cette excitation par un mouvement périphérique, le plus souvent une flexion plus ou moins brusque de la jambe sur la cuisse et de la cuisse sur le bassin. L'excitation cutanée, cause initiale de ce mouvement, n'est pas perçue par le malade puisque toutes les voies ascendantes spino-corticales sont interrompues.

Le mouvement réactionnel lui-même, non seulement échappe à la conscience du malade, mais est encore complètement soustrait à l'influence de sa volonté, puisque toutes les voies descendantes cortico-spinales sont également interrompues.

Le mouvement réactionnel produit est donc bien un mouvement exclusivement médullaire. C'est un mouvement inconscient, involontaire, fatal, qui doit suivre inévitablement l'excitation cutanée. C'est en quelque sorte la porte de sortie de la petite quantité d'énergie introduite au point excité.

Mouvements réflexes. Ces mouvements réactionnels d'origine exclusivement médullaire sont appelés des *mouvements réflexes.* Ils sont la manifestation visible du fonctionnement propre de la moelle. Cette réflectivité, dans une moelle séparée des centres nerveux supérieurs, est parfois tellement vive qu'il suffit de découvrir un peu rapidement un malade atteint de paraplégie flasque, pour voir un mouvement brusque et énergique de rétraction survenir dans les

membres inférieurs et cela sans cause apparente. La cause existe cependant, c'est l'irritation cutanée produite par le mouvement d'écartement des couvertures qui a mis en jeu la réflectivité inhérente à la moelle épinière.

Mais pour que ces réflexes puissent se produire, il n'est pas du tout nécessaire que *toute* la moelle épinière soit conservée depuis le segment cervical jusqu'au segment coccygien. Il n'est pas indispensable qu'à côté des fibres centripètes et des fibres centrifuges il persiste, dans la moelle, les fibres spino-spinales.

Cette structure de la moelle nous pouvons donc la simplifier encore. Nous pouvons, en effet, mettre hors de fonction toutes les fibres endogènes, ou proprio-spinales ; ne conserver, à un niveau donné, que la fibre centripète amenant l'excitation, la fibre centrifuge la transportant jusque dans le muscle, et la partie de substance grise nécessaire pour que la fibre centripète puisse se mettre en connexion avec la cellule d'origine de la fibre centrifuge, et conserver cependant le mouvement réflexe dans le segment médullaire correspondant. Ce qui le prouve, c'est que si, au lieu de sectionner chez un mammifère la moelle épinière dans la région cervicale, nous la coupons dans sa portion dorsale ou même dans sa portion lombaire, nous verrons toujours des mouvements réflexes survenir dans les membres inférieurs à la suite de l'excitation de leur surface cutanée. Nous pouvons la sectionner au niveau du premier segment sacré, ne conserver que le second segment sacré et le cône terminal pour voir persister encore des mouvements réflexes dans les segments inférieurs des membres abdominaux. Nous pouvons même sectionner la moelle au niveau du bord inférieur du deuxième segment sacré et isoler ainsi complètement le cône terminal ; malgré cela, nous verrons persister les mouvements réflexes dépendant de ce cône et notamment les contractions réflexes du muscle constricteur de l'anus à la suite de l'exitation de la surface sensible voisine.

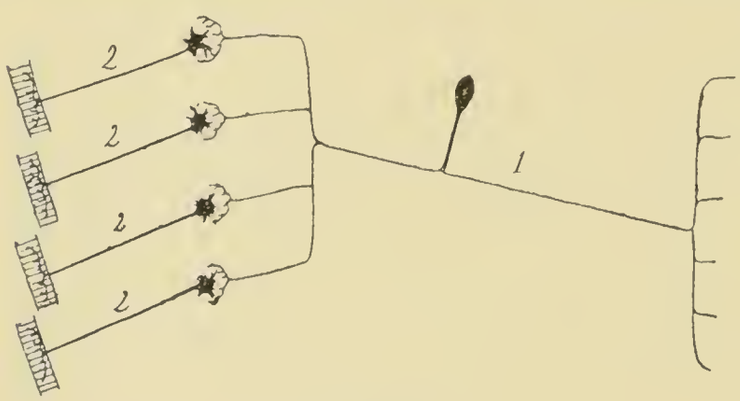

Fig. 159.
Arc nerveux réflexe simple ou monosynaptique.
1. Neurone centripète périphérique.
2. Neurone centrifuge périphérique.

Tout cela prouve que la moelle épinière est constituée de telle façon que, si on pouvait la sectionner en autant de tronçons qu'il y a de nerfs périphériques qui en dépendent tout en conservant intacte la circulation de chacun de ces segments médullaires, chacun de ces tronçons serait capable de fonctionnement, chacun de ces tronçons permettrait à la partie correspondante de l'organisme de répondre par une contraction musculaire à une excitation portée sur sa surface sensible.

Le mouvement réflexe le plus simple ne nécessite donc pour se produire

que la superposition d'un neurone centripète avec un neurone centrifuge, FIG. **159**, **160**. Le neurone centripète relie une partie de la surface sensible du corps à la substance grise d'un segment médullaire, le neurone centrifuge relie cette même substance grise à un muscle périphérique. Dans la substance grise se fait la connexion, l'articulation, ce que SHERRINGTON appelle le *synapsis*, entre le neurone centripète et le neurone centrifuge. Toutes ces parties superposées : surface sensible, neurone centripète, substance grise médullaire, neurone centrifuge et muscle périphérique, forment par leur ensemble un circuit complet, un arc nerveux qu'on appelle *arc réflexe*.

Dès que cet arc est intact, anatomiquement et physiologiquement, le mou-

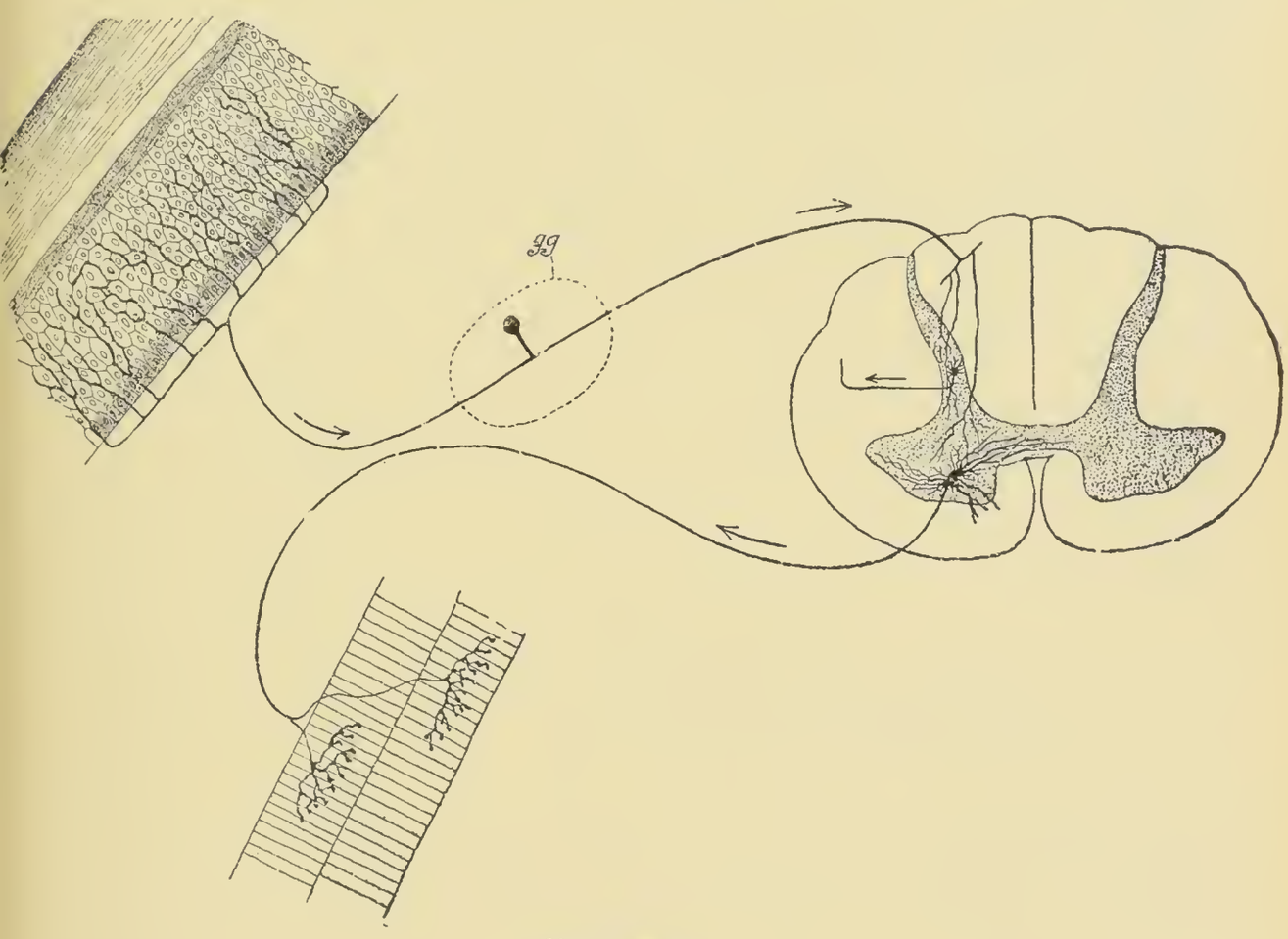

FIG. **160**.
Schéma montrant la constitution d'un axe nerveux réflexe monsynaptique dans la moelle épinière.

vement réflexe est capable de se manifester. Dès que cet arc est interrompu en un point donné, le réflexe sera aboli. Cette interruption peut se faire soit le long de la fibre centripète (section, compression, névrite du nerf, atrophie lente des racines postérieures), soit le long de son neurone centrifuge (poliomyélite, hématomyélie, section, compression, névrite du nerf, lésion du muscle), soit au niveau de l'articulation dans la substance grise (syringomyélie).

Ces réflexes simples, dont l'arc nerveux est uniquement formé de deux neurones superposés, existent en nombre incalculable sur toute la hauteur de la moelle épinière.

Mais tout mouvement réflexe, même d'origine médullaire, ne doit pas nécessairement avoir comme substratum anatomique un arc nerveux formé seulement d'un neurone centripète et d'un neurone centrifuge. Les fibres spino-spinales peuvent intervenir, dans la constitution de ces arcs réflexes, comme éléments interposés entre le neurone sensible et les neurones moteurs. Dans ces conditions, l'excitation amenée par une seule fibre centripète peut se transmettre à un nombre considérable de cellules motrices et produire des mouvements réactionnels plus étendus. Ces arcs réflexes formés de trois neurones ou groupes de neurones superposés présenteront donc deux solutions de continuité, deux articulations ou deux *synapsis*. Ils sont bisynaptiques, FIG. **161**.

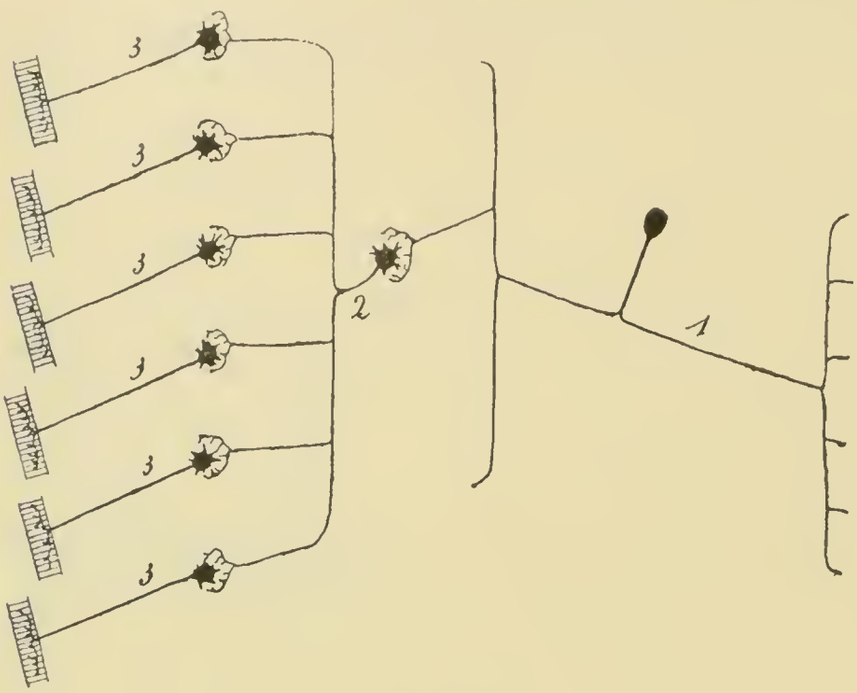

FIG. **161**.
Arc nerveux réflexe bisynaptique.
1. Neurone centripète périphérique.
2. Neurone central intercalaire ou spino-spinal.
3. Neurones centrifuges périphériques.

Ce qui distingue les arcs réflexes monosynaptiques des arcs bisynaptiques, c'est que dans les derniers le mouvement produit n'est plus la conséquence de la contraction d'un seul muscle ou d'un groupe physiologique de muscles, mais la résultante de la contraction, à des degrés variables, d'un nombre plus ou moins considérable de muscles appartenant à des groupes physiologiques différents et produisant un mouvement coordonné. Cette coordination peut être si parfaite, que le mouvement réactionnel peut avoir toutes les apparences d'un mouvement ayant un but approprié. Les mouvements les plus typiques sous ce rapport sont ceux que peut présenter la grenouille décapitée, et qui se trouvent décrits dans tous les livres de physiologie; ou encore les mouvements du trot ou les mouvements du galop que l'on peut observer chez le chien, après section complète de la moelle cervicale supérieure; ou encore, mais à un degré de perfection moindre, le mouvement de retrait des deux membres inférieurs, que l'on observe si souvent chez l'homme atteint de paraplégie flasque à la suite de compression de la moelle cervico-dorsale.

Les *fibres spino-spinales*, qui interviennent dans la constitution des arcs réflexes bisynaptiques, doivent donc être considérés comme des *éléments nerveux coordinateurs des mouvements réflexes* d'origine médullaire.

La moelle épinière de par ses éléments propres (fibres des racines postérieures, fibres des racines antérieures et fibres spino-spinales) est donc essentiellement un organe de réaction, un organe de défense. Cet organe de réaction elle l'est d'une façon exclusive chez les vertébrés inférieurs complètement dépourvus d'écorce cérébrale. Elle l'a été chez les mammifères et chez l'homme, au moins à un moment donné du développement embryologique (cinquième et sixième mois), lorsqu'il n'y avait encore de myélinisées que les fibres périphériques et les fibres spino-spinales. Cet organe de réaction elle le reste même chez l'homme adulte. Mais les fibres longues ascendantes et descendantes, qui viennent se surajouter à son architecture propre, *modifient* son fonctionnement primitif en ce sens qu'elles diminuent considérablement l'intensité de la réflectivité médullaire. Tout se passe comme si les centres nerveux qui viennent se surajouter à la moelle exerçaient sur cette dernière une action modératrice, une action inhibitive, action qui est telle que la vie propre de la moelle diminue d'importance. De là, dans les conditions normales, l'absence presque complète de mouvements réflexes exclusivement médullaires.

Mais ce que la moelle est chez les animaux inférieurs, simple centre de réflectivité, elle le reste chez l'homme adulte. Sa réflectivité primitive défensive persiste à l'état latent. Ce qui le prouve, c'est qu'il suffit que l'action inhibitive exercée par les centres supérieurs soit ou diminuée, comme dans le sommeil normal et chloroformique ; ou affaiblie, comme dans certains cas de dépression nerveuse qui s'observent dans l'hystérie et la neurasthénie ; ou abolie, comme dans les cas de lésion des fibres descendantes, pour voir réapparaître la réflectivité médullaire avec tous ses caractères propres.

A côté de leur action inhibitive sur la vie propre de la moelle, les connexions avec les centres nerveux supérieurs amènent dans la moelle des phénomènes réactionnels nouveaux, connus également sous le nom de *mouvements réflexes*.

Les uns, appelés *réflexes tendineux*, consistent dans la contraction réflexe d'un muscle à la suite de la percussion de son tendon.

Les autres, appelés *réflexes cutanés supérieurs*, consistent dans la contraction réflexe d'un *muscle déterminé* à la suite de l'excitation légère d'une *région déterminée* de la surface cutanée.

Les mouvements réflexes qui dépendent de la moelle doivent donc être subdivisés en trois groupes bien distincts.

Les réflexes *cutanés médullaires* ou *réflexes cutanés inférieurs*, dont l'existence est uniquement liée à l'intégrité anatomique et fonctionnelle de l'arc périphérique et, pour certains d'entre eux, des fibres courtes médullaires ou fibres spino-spinales.

Les réflexes *tendineux* probablement *mésencéphaliques*, qui nécessitent pour se produire non pas seulement l'intégrité de l'arc réflexe périphérique, mais encore celle de toutes les voies ascendantes et descendantes qui relient la substance médullaire au *mésencéphale*.

Les réflexes *cutanés corticaux* ou *réflexes cutanés supérieurs,* qui ne peuvent se produire que lorsque, à côté de l'intégrité de l'arc périphérique, il existe également l'intégrité des voies nerveuses ascendantes et descendantes reliant la substance grise de la moelle à l'*écorce cérébrale.*

Ces trois groupes de mouvements réflexes méritent d'être nettement distingués les uns des autres, si l'on veut saisir toute l'importance que l'examen des mouvements réflexes peut présenter au point de vue du diagnostic des affections nerveuses.

Quand on parcourt les livres classiques de physiologie, on y trouve enseigné, comme une vérité démontrée, que les centres nerveux supérieurs exercent sur les centres nerveux inférieurs une action inhibitive, action qui est telle que si on pratique en un point quelconque du névraxe une section transversale complète, le tronçon inférieur de la moelle, libéré de l'action inhibitive du tronçon supérieur, récupère son activité propre et présente une exagération considérable de *tous* les réflexes.

Si on examine, d'autre part, ce qui se passe chez l'homme malade, dans les cas de lésion transversale complète de la moelle cervicale ou de la moelle dorsale, on arrive bientôt à se convaincre que tous les réflexes *tendineux* et tous les réflexes *cutanés supérieurs* dépendant du tronçon inférieur de la moelle — les seuls réflexes auxquels le médecin est habitué à attribuer une importance clinique — loin d'être exagérés, sont complètement *abolis.*

D'où vient cette différence profonde entre l'expérimentation physiologique et l'observation clinique ? Elle est due uniquement à ce fait que les physiologistes n'ont pas tenu compte de la distinction fondamentale qu'il convient d'établir entre les trois groupes de réflexes que nous avons étudiés plus haut.

L'action inhibitive que les centres nerveux supérieurs exerce sur les centres nerveux inférieurs existe incontestablement, et cela aussi bien chez l'homme que chez les animaux. Mais, dans les cas de section ou de lésion transversale de la moelle supérieure, la suspension de l'action inhibitive ne fait sentir, et ne peut faire sentir ses effets que sur les réflexes d'origine exclusivement médullaire. Cette suspension entrainera donc inévitablement une *exagération de la réflectivité médullaire.*

Quand aux réflexes *tendineux,* nécessitant pour se produire un arc réflexe passant par le mésencéphale, et quant aux réflexes *cutanés* des cliniciens, nécessitant l'intervention de l'écorce cérébrale, ceux-là, loin d'être exagérés, doivent être abolis, puisque la lésion ou la section a interrompu la continuité de l'arc réflexe lui-même.

La moelle épinière considérée dans son ensemble est donc véritablement un *organe double,* aussi bien au point de vue anatomique qu'au point de vue physiologique.

1. C'est d'abord et avant tout un *organe propre, autonome. indépendant,* tenant

sous sa dépendance l'innervation motrice et l'innervation sensible du cou, du tronc et des quatre membres. Cette innervation est indépendante des centres nerveux supérieurs. Quand elle existe seule, il y a abolition de toute sensibilité consciente, abolition de toute motilité volontaire, perte presque complète du tonus musculaire, abolition des réflexes tendineux et des réflexes cutanés supérieurs. La nutrition des nerfs et des muscles se fait comme dans les conditions normales. De plus, à toute excitation cutanée l'organisme répond par un mouvement réflexe simple ou coordonné qui constitue un véritable mouvement de défense.

2. C'est ensuite et secondairement un *organe de transmission ou de passage*, une espèce de gros nerf mixte, formé de fibres de sensibilité et de fibres de motilité, reliant la substance grise de la moelle aux centres nerveux supérieurs.

Les fibres de sensibilité sont représentées par les fibres ascendantes des cordons postérieurs, servant à la transmission de la sensibilité profonde, et par les fibres spino-cérébelleuses du cordon latéral, servant à la transmission de la sensibilité superficielle. C'est par elles que toutes les impressions, amenées à la moelle par les fibres des racines postérieures, peuvent arriver jusque dans l'écorce cérébrale et devenir *conscientes*.

Les fibres de motilité sont représentées par les fibres descendantes des deux zônes pyramidales, fibres descendantes qui sont :

a) des *fibres cortico-spinales*, intervenant dans la motilité volontaire des muscles des extrémités des membres, dans le mécanisme des réflexes cutanés supérieurs, exerçant une action inhibitive sur les réflexes tendineux et sur le tonus normal des muscles ;

b) *fibres mésencéphalo-spinales*, intervenant dans la motilité volontaire des muscles des racines des membres, dans le mécanisme des réflexes tendineux et du tonus normal des muscles ;

c) *fibres métencéphalo-spinales*, intervenant dans le tonus normal des muscles et dans le maintien de l'équilibre du corps dans l'espace.

Cette façon de considérer la moelle épinière comme un organe double est de la plus haute importance au point de vue pratique.

Toute *lésion limitée à la substance grise* n'intéresse la moelle que comme *organe propre*. Elle entraînera, d'après son siège suivant l'*axe transversal* de la moelle, soit un déficit dans l'innervation cutanée (corne postérieure), soit un déficit dans l'innervation musculaire (corne antérieure), toujours accompagnée de l'abolition de tous les réflexes correspondants. L'étendue de ce déficit sera en rapport étroit avec l'étendue de la lésion elle-même suivant l'*axe longitudinal* de la moelle.

Toute *lésion limitée à la substance blanche* n'intéressera la moelle que comme *organe de transmission*. Elle entraînera, d'après son siège, soit un déficit dans la sensibilité consciente — la sensibilité réflexe restant intacte — (lésion des fibres spino-cérébelleuses) ; soit un déficit dans la motilité volontaire, dans

la motilité réflexe dépendant des centres nerveux supérieurs et dans le tonus normal des muscles (lésion des fibres des zônes pyramidales). Ce déficit commencera toujours par les zônes de distribution périphérique des derniers nerfs sacrés, pour remonter plus ou moins haut suivant le segment médullaire où la lésion s'est produite.

Toute *lésion qui intéressera la moelle dans son ensemble* se traduira cliniquement par les deux groupes de symptômes caractéristiques d'une lésion de la substance grise et d'une lésion de la substance blanche :

1) Atrophie musculaire et anesthésie cutanée à *distribution radiculaire* dues à la lésion de la substance grise et constituant des symptômes importants au point de vue du diagnostic de *siège* de la léson suivant l'*axe longitudinal* de la moelle.

2) Paraplégie spastique, avec abolition des réflexes cutanés supérieurs et exagération des réflexes tendineux (fibres cortico-spinales); paraplégie flasque avec abolition des réflexes cutanés supérieurs et des réflexes tendineux (fibres cortico-spinales, fibres mésencéphalo-spinales), paraplégie spastique ou flasque avec disssociation syringo-myélique de la sensibilité (fibres spino-cérébelleuses ventrales), avec anesthésie cutanée complète (fibres spino-cérébelleuses ventrales et dorsales), avec perte de la sensibilité profonde (fibres des cordons postérieurs), constituant des symptômes importants au point de vue de l'*étendue* de la lésion, à un niveau donné, suivant l'*axe transversal* de la moelle.

Les éléments neurogliques.

A. Cellules épendymaires. Les cellules épendymaires forment le revêtement épithélial du canal central de la moelle épinière.

B. Cellules de neuroglie. Les cellules de neuroglie sont répandues dans toute l'épaisseur de la substance grise et de la substance blanche. Ce sont des cellules multipolaires dont les prolongements longs et grêles rayonnent dans toutes les directions.

Elles sont excessivement abondantes dans toutes les régions de la substance grise de la moelle, à l'exclusion de la substance gélatineuse de Rolando.

Tous les éléments neurogliques de la moelle épinière, les cellules épendymaires comme les cellules de neuroglie, sont indépendants les uns des autres et indépendants aussi des éléments nerveux avec lesquels ils sont entremêlés. C'est ce mélange d'éléments neurogliques et d'éléments nerveux enchevêtrés par leurs prolongements qui donne naissance au tissu nerveux de la moelle epinière. La moelle épinière n'est donc pas formée de *tissu nerveux* et de *tissu de neuroglie*, comme on le dit quelquefois, mais simplement et uniquement d'éléments nerveux et d'éléments de neuroglie entremêlés.

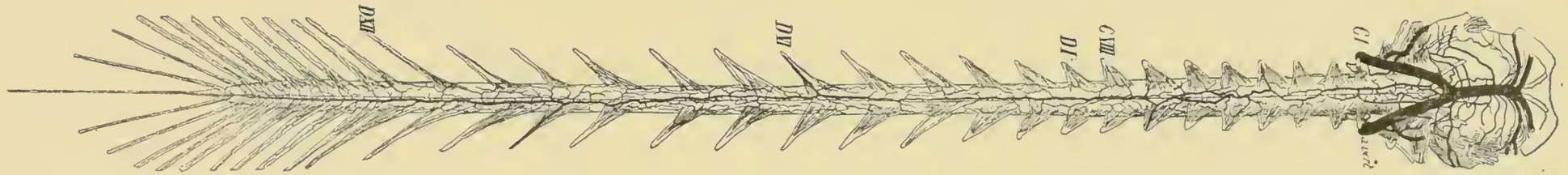

Fig. **162**.
Les artères de la face antérieure de la moelle (d'après Kadyi).

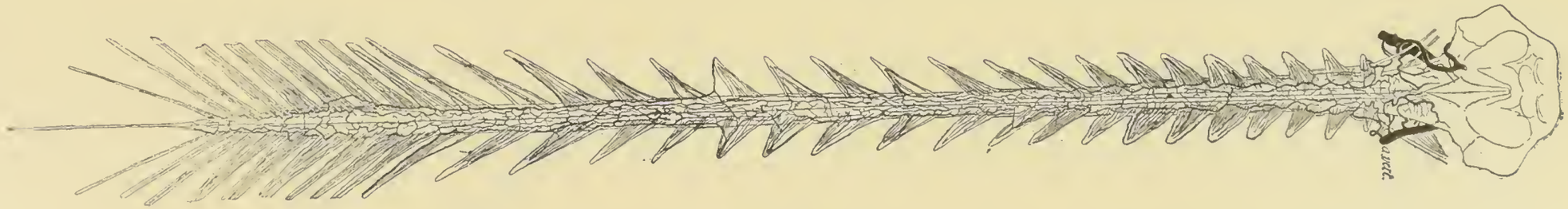

Fig. **163**.
Les artères de la face postérieure de la moelle (d'après Kadyi).

La circulation de la moelle.

Pour terminer l'étude de l'organisation interne de la moelle épinière, il nous reste encore à étudier la circulation de la moelle.

Circulation artérielle. Quand on examine une moelle épinière après injection de tout le système artériel, FIG. **162** et **163**, on trouve, dans l'épaisseur de la pie-mère, trois artères plus ou moins volumineuses à direction longitudinale. L'une occupe la face antérieure de la moelle, directement au devant de la fissure médiane longitudinale antérieure. C'est l'*artère spinale antérieure.* Les deux autres descendent sur la face postérieure de la moelle le long des sillons collatéraux dorsaux. Ce sont les *artères spinales postérieures.*

L'artère spinale antérieure provient directement des deux artères vertébrales, un peu en dessous de leur point de réunion en tronc basilaire. Chaque artère vertébrale donne une petite branche interne qui se dirige en bas et en dedans. Les branches des deux vertébrales se réunissent sur la ligne médiane en un tronc un peu plus volumineux qui constitue l'artère spinale antérieure.

Les artères spinales postérieures proviennent des artères cérébelleuses inférieures et postérieures, au moment où ces artères contournent la face postérieure de la moelle allongée pour se rendre au cervelet. Les artères spinales postérieures restent indépendantes. Elles se dirigent d'abord en dedans, jusque sur la face postérieure de la partie inférieure de la moelle allongée, puis se divisent en une branche ascendante pour la moelle allongée, et une branche descendante pour la moelle épinière.

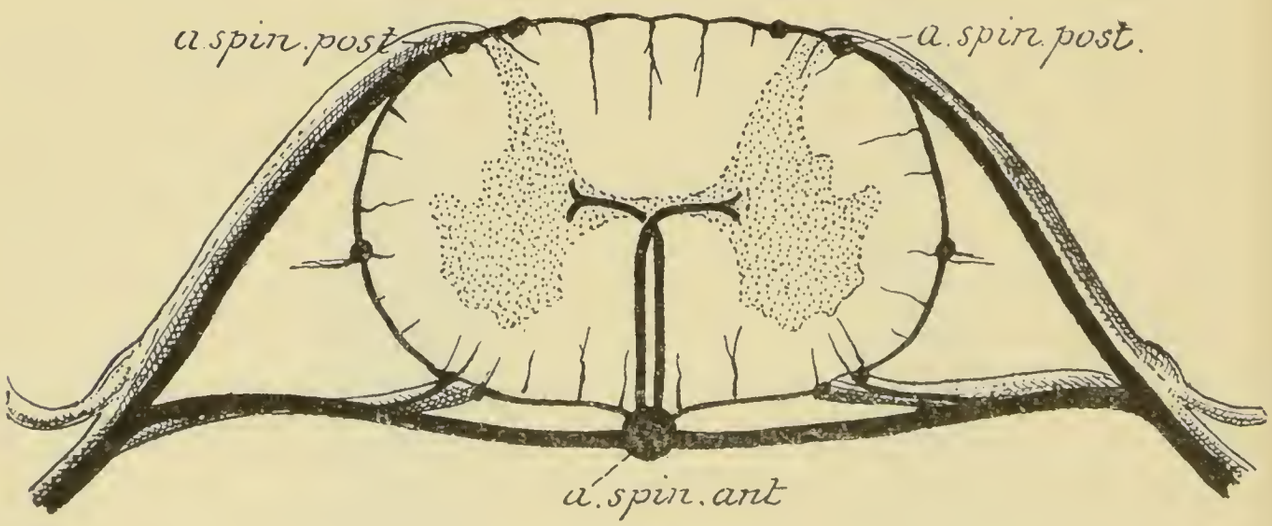

FIG. **164**.
Schéma général de la circulation artérielle de la moelle (d'après KADYI).

En descendant le long de la moelle ces trois artères spinales sont renforcées, au niveau de chaque nerf spinal, par une petite branche artérielle accompagnant ce nerf et provenant successivement de l'artère vertébrale, de l'artère cervicale profonde, des artères intercostales, lombaires et sacrées.

D'après des recherches très minutieuses de Kadyi, ces artères spinales ne doivent pas être considérées comme des branches des artères vertébrales, mais chacune d'elles représente une chaîne artérielle formée par des anastomoses longitudinales de toutes les petites artères qui accompagnent les nerfs spinaux. En dehors de la dure-mère, chaque nerf spinal est accompagné d'une petite artère plus ou moins volumineuse provenant soit de la vertébrale, soit de la cervicale profonde, soit d'une intercostale, lombaire ou sacrée. Cette artère traverse la dure-mère et se subdivise alors en une branche antérieure et une branche postérieure accompagnant les deux racines du nerf spinal jusqu'à la moelle, fig. **164**. Arrivée sur la face antérieure de la moelle, chaque petite artère antérieure gagne la ligne médiane, se fusionne avec l'artère correspondante du côté opposé, puis se divise en une branche ascendante qui s'anastomose avec la branche descendante de la petite artère placée au-dessus, et en une branche descendante qui s'anastomose avec la branche ascendante inférieure voisine.

Sur la face postérieure de la moelle, les petites artères qui accompagnent les racines postérieures ne s'étendent que jusqu'au niveau du sillon collatéral postérieur, pour s'y comporter comme les artères de la face antérieure.

Parmi les artères des nerfs spinaux, un grand nombre sont tellement petites qu'elles s'épuisent sur les racines de ces nerfs sans arriver jusqu'à la moelle ; d'autres, au contraire, sont plus volumineuses et desservent alors la moelle sur une étendue plus considérable.

Applications pratiques. Cette disposition anatomique a une importance considérable au point de vue pratique. Elle explique, en effet, pourquoi, dans les cas de compression de la moelle au niveau de la région cervicale ou dorsale supérieure, compression qui interrompt à ce niveau la circulation dans les artères spinales, le tronçon inférieur de la moelle peut continuer à vivre de sa vie propre, grâce aux branches artérielles qui proviennent des artères lombaires et sacrées et qui maintiennent la circulation dans toute la moelle lombo-sacrée.

Nous avons vu que, au point de vue anatomique et physiologique, chaque segment de la moelle avec le nerf périphérique qui en dépend forme en quelque sorte un ganglion nerveux qui peut vivre, dans une certaine mesure, indépendamment des segments médullaires voisins. Cette façon de considérer la moelle, comme la résultante de la fusion plus ou moins intime d'autant de ganglions nerveux qu'il y a de nerfs périphériques qui en proviennent, n'est pas une simple vue de l'esprit, c'est un fait indiscutable qui se trouve confirmé par cet autre fait, c'est que chacun de ces segments médullaires a, jusqu'à un certain point, une circulation indépendante des segments voisins. Cette circulation est telle que, si l'on supposait la moelle épinière comprimée en quatre ou cinq niveaux différents, compression qui met hors de fonction la substance grise aux niveaux comprimés — en même temps que toutes les fibres longues

ascendantes et descendantes appartenant à la moelle comme organe de transmission — les portions intermédiaires pourraient continuer à vivre et à fonctionner comme centres réflexes grâce à la circulation qui leur est assurée par les artères spinales accompagnant les racines antérieures et postérieures des nerfs périphériques.

Des trois artères spinales partent des branches transversales qui se divisent et se subdivisent dans l'épaisseur de la pie-mère, s'anastomosent les unes avec les autres de manière à constituer autour de la moelle épinière un véritable réseau artériel.

De ce réseau artériel naissent des branches collatérales qui pénètrent directement dans la moelle. Elles représentent toutes des *artères terminales* dans le sens que Cohnheim a donné à cette dénomination, c'est-à-dire que ces artères ne s'anastomosent plus entre elles. Chacune d'elles est destinée à porter le sang à une partie déterminée de la moelle. L'oblitération d'une de ces artères amène donc, comme conséquence immédiate, la mort de toute la région nourrie par elle.

Les plus volumineuses de ces artères terminales viennent de l'artère spinale antérieure. Elles pénètrent jusqu'au fond de la fissure médiane antérieure

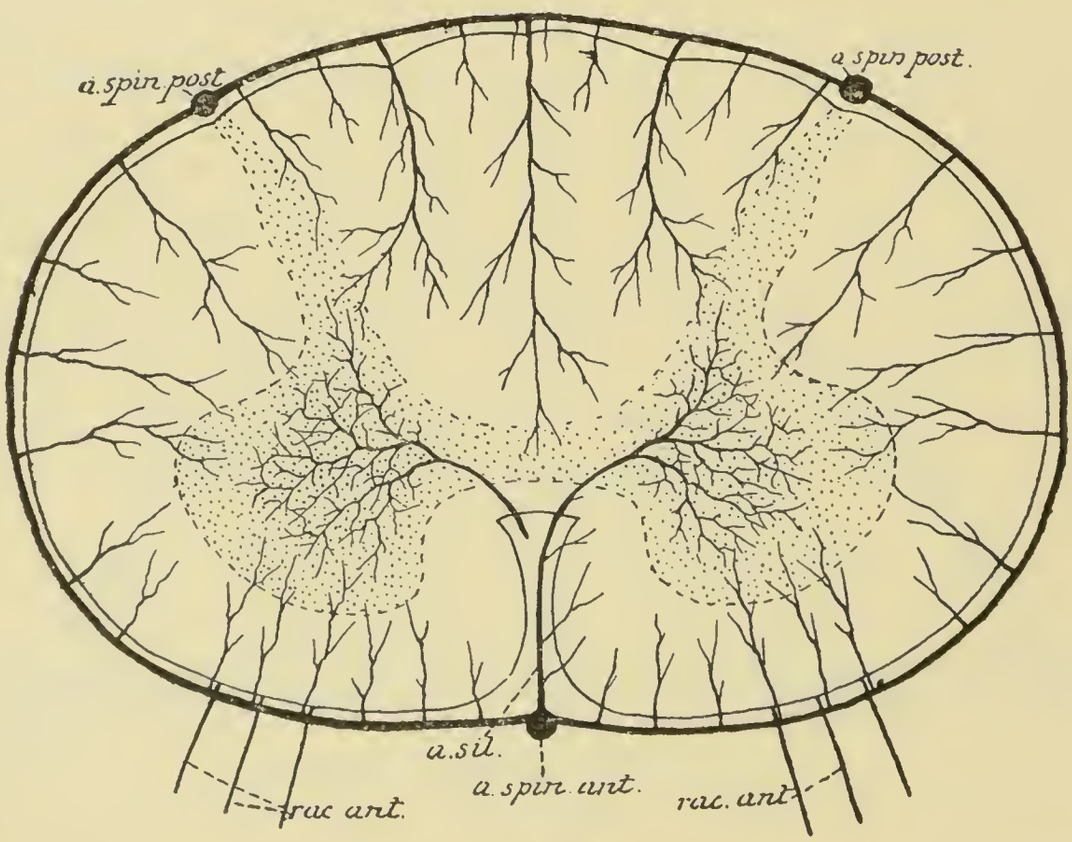

Fig. **165.**
Schéma montrant le trajet et la distribution des branches terminales provenant du plexus artériel de la pie-mère.

puis se recourbent, soit à gauche, soit à droite, dans la substance nerveuse pour aller se terminer dans la substance grise de la corne antérieure par un grand nombre de petites branches terminales rayonnant dans tous les sens,

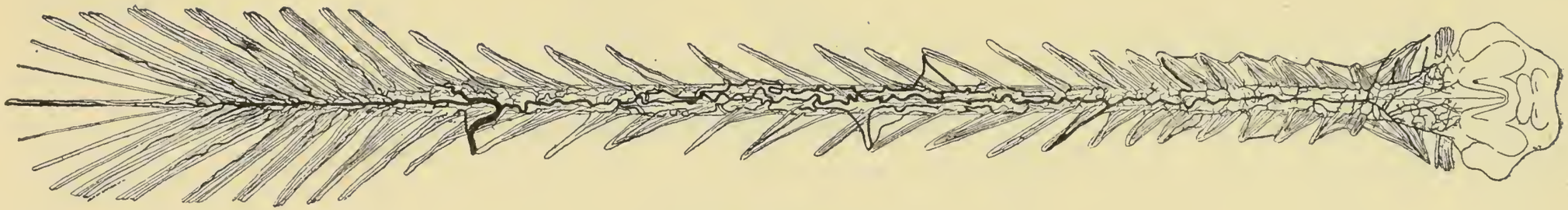

Fig. **166**.
Les veines extra-médullaires vues par la face postérieure (d'après Kadyi).

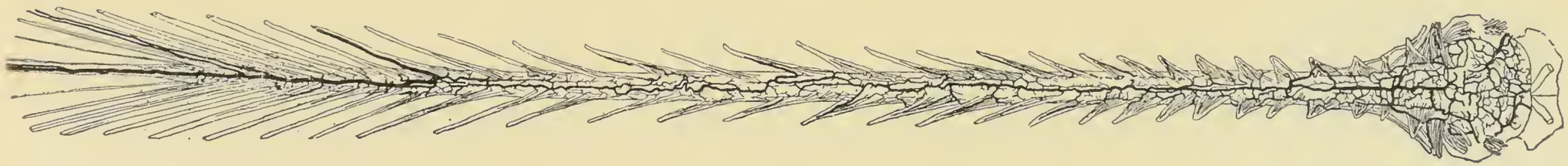

Fig. **167**.
Les veines extra-médullaires vues par la face antérieure (d'après Kadyi).

FIG. **165**. Ces artères envoient aussi une petite branche dans la colonne de CLARKE. Ce sont les *artères du sillon* ou *artères centrales de la moelle*. D'après certaines recherches, il existerait en moyenne, sur toute la longueur de la moelle, 200 de ces artères centrales.

Les autres artères nourricières de la moelle naissent du réseau périphérique, pénètrent dans la substance blanche, y abandonnent des branches collatérales et vont se terminer dans les zônes périphériques de la substance grise. Les plus volumineuses de toutes ces artères sont celles qui accompagnent le septum médian dorsal. Parmi ces artères on doit signaler, d'une façon spéciale, les deux ou trois petites artères qui accompagnent les fibres de chaque racine antérieure et arrivent avec celle-ci jusque dans la corne antérieure de la substance grise. On les appelle encore *artères articulaires*.

Circulation veineuse. Au réseau capillaire artériel de la moelle fait suite un réseau veineux. Les capillaires veineux se réunissent en des veinules plus grosses qui accompagnent les ramifications artérielles et qui se rendent dans un plexus veineux situé dans l'épaisseur de la pie-mère. Les veines intramédullaires sont cependant beaucoup plus nombreuses que les artères correspondantes.

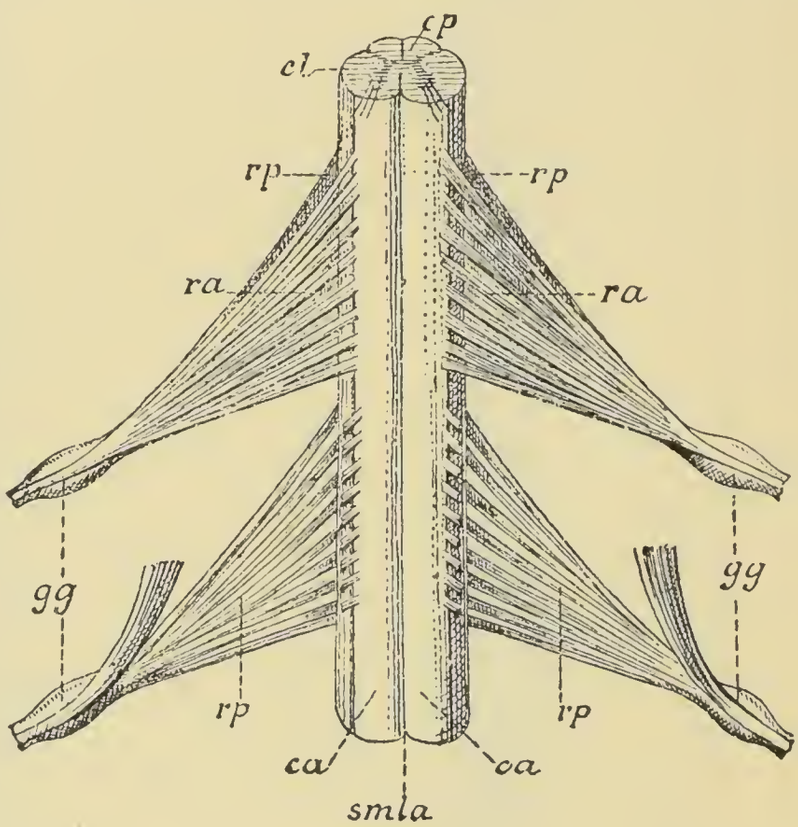

FIG. **168**.
Partie de la moelle thoracique. Gr. natur.

smla : Fissure médiane longitudinale antérieure.
lsca : Sillon collatéral antérieur.
ca : Cordon antérieur.
cl : Cordon latéral.
rp : Racines postérieures.
ra : Racines antérieures.
gg : Ganglion spinal.

Le plexus veineux extra-médullaire entoure complètement la moelle. On peut y distinguer quelques veines plus volumineuses que les autres à direction longitudinale, FIG. **166** et **167**; l'une est située vis-à-vis de la fissure médiane antérieure accompagnant l'artère spinale antérieure, c'est la *veine médiane antérieure*; l'autre, plus volumineuse, court sur la face postérieure de la moelle le long de la cloison médiane, c'est la *veine médiane postérieure*. Outre ces deux veines assez constantes, on trouve encore une veine longitudinale dans chaque sillon collatéral antérieur, le long des racines antérieures des nerfs spinaux. Ces veines longitudinales sont reliées

les unes aux autres par de nombreuses veines transversales.

Au niveau de chaque racine d'un nerf spinal, une petite veine se détache du plexus et accompagne la racine à travers la dure-mère. Ce sont les *veines radiculaires* allant se déverser dans les plexus veineux intra-rachidiens et extra-rachidiens.

Nerfs périphériques.

Les nerfs périphériques qui dépendent de la moelle épinière portent le nom de *nerfs spinaux* ou *nerfs rachidiens*. On compte communément 31 paires de nerfs. Ils sortent du canal vertébral en traversant les trous de conjugaison. D'après les régions du rachis dont ces nerfs traversent les trous intervertébraux, on les divise en *nerfs cervicaux*, *nerfs dorsaux*, *nerfs lombaires*, *nerfs sacrés et nerf coccygien*. Il y a 8 nerfs cervicaux, 12 nerfs dorsaux, 5 nerfs lombaires, 5 nerfs sacrés et 1 nerf coccygien.

Tout nerf spinal est un nerf mixte, c'est-à-dire qu'il est formé de fibres centripètes ou sensitives et de fibres centrifuges ou motrices. Il commence à la moelle par deux groupes de filets radiculaires : les uns sortent du sillon collatéral antérieur et constituent la *racine antérieure ;* les autres émergent du sillon collatéral postérieur et forment la *racine postérieure* ; FIG. **168**. Les fibres de la racine antérieure sont toutes des fibres motrices ; les fibres de la racine postérieure sont toutes des fibres sensitives. Les filets radiculaires antérieurs convergent les uns vers les autres et se rendent, après un trajet plus ou moins long, vers le trou de conjugaison. Les filets radiculaires postérieurs se com-

FIG. **169** — L'axe cérébro-spinal vu par sa face antérieure. Gr. nat. 1/4.

I à XII : Nerfs cérébraux dépendant de l'encéphale.

LI à LV : Nerfs lombaires.
SI à SV : Nerfs sacrés.
CI : Nerf coccygien.
ft : Fillet terminal.

Les nerfs spinaux naissent symétriquement des deux côtés de la moelle.
CI à DXII : Nerfs cervicaux et nerfs dorsaux.

portent d'une façon identique. Les filets radiculaires du premier nerf cervical ont une direction légèrement ascendante, ceux du deuxième nerf cervical ont une direction horizontale ; à partir du troisième nerf spinal la direction est oblique. Cette obliquité augmente jusqu'au dernier nerf spinal, FIG. **169**, Entourées par un prolongement de l'arachnoïde, les deux racines de chaque nerf spinal traversent la dure-mère qui leur fournit une gaine commune. A ce niveau la racine postérieure présente un renflement ovalaire qui constitue le *ganglion spinal*. Pour les nerfs cervicaux, dorsaux et lombaires, le ganglion spinal est situé dans le trou intervertébral, on l'appelle quelquefois *ganglion intervertébral*. Celui des nerfs sacrés et du nerf coccygien occupe le canal rachidien lui-même.

En dehors du ganglion spinal les fibres de la racine antérieure se réunissent avec celles de la racine postérieure pour former le nerf mixte périphérique.

Tout nerf périphérique présente une double origine : l'une *apparente* et

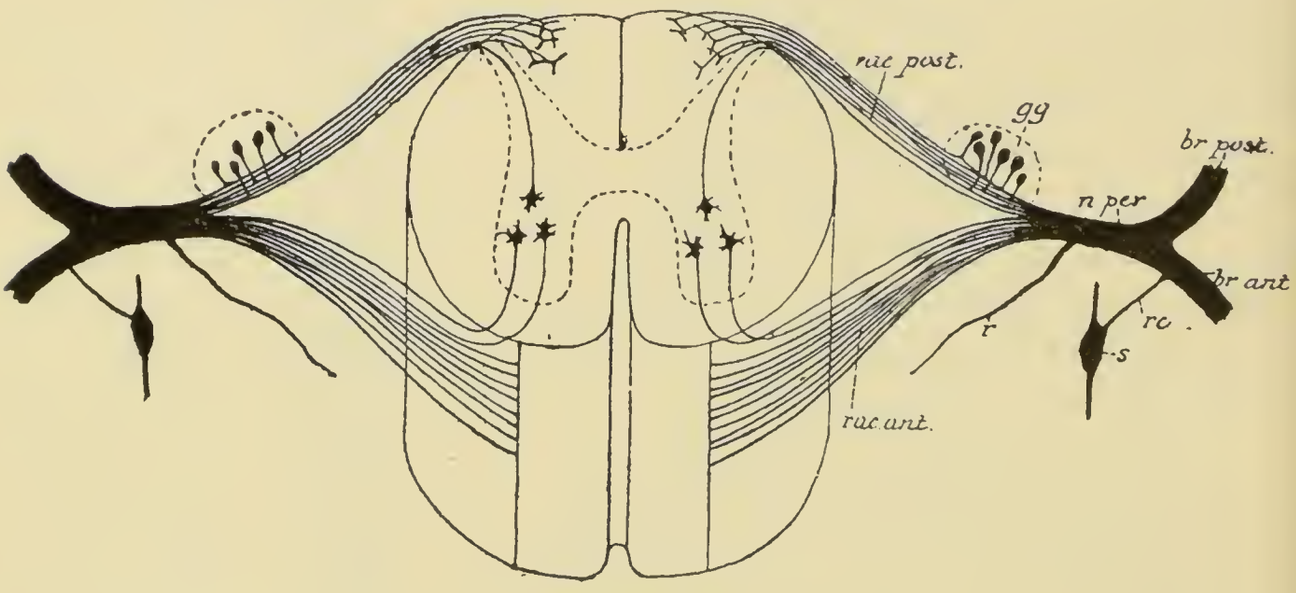

FIG. **170**.

Schéma indiquant l'origine apparente et l'origine réelle des fibres d'un nerf spinal.

gg : Ganglion spinal.
n. per : Nerf mixte périphérique.
r : Rameau récurrent méningé.
rc : Rameau communicant.
s : Ganglion du sympathique.

l'autre *réelle*. L'*origine réelle* d'un nerf c'est l'ensemble des cellules nerveuses d'où proviennent les cylindres-axes de ses fibres constitutives. L'*origine apparente* d'un nerf c'est l'endroit précis où ce nerf émerge de la face externe de l'axe cérébro-spinal.

L'origine apparente de tout nerf spinal est double : la racine antérieure émerge du sillon collatéral ventral, tandis que les filets de la racine postérieure sortent du sillon collatéral dorsal de la moelle.

L'origine réelle de tout nerf spinal est double également, FIG. **170** ; les fibres de la racine antérieure ont comme cellules d'origine les cellules radiculaires de la corne antérieure de la substance grise de la moelle.

Les fibres sensitives de la racine postérieure ont leurs cellules dans le

ganglion spinal, ganglion formé essentiellement par des cellules unipolaires dont le prolongement unique, à une distance variable de la cellule d'origine, se bifurque en un prologement central et un prologement périphérique. Le premier jouit de la conduction cellulifuge, le second de la conduction cellulipète.

En dehors du trou de conjugaison tous les nerfs spinaux se comportent d'une façon identique : ils émettent un petit rameau méningé qui rentre dans le canal rachidien pour s'y distribuer aux méninges, puis se divisent en une branche antérieure et une branche postérieure.

Les branches postérieures des nerfs spinaux sont généralement plus grêles que les branches antérieures correspondantes, excepté pour les deux premiers nerfs cervicaux. Elles se dirigent en arrière, restent généralement indépendantes les unes des autres, vont innerver les muscles du dos et de la nuque et porter la sensibilité à la peau qui recouvre la région de la nuque et celle des régions dorsale, lombaire et sacrée.

Les branches antérieures, d'ordinaire plus volumineuses que les postérieures, s'anastomosent avec le ganglion voisin du sympathique par les rameaux communicants. Elles restent indépendantes dans la région dorsale où elles deviennent les nerfs intercostaux. Elles s'anastomosent entre elles dans les régions cervicale, lombaire et sacrée en donnant naissance à plusieurs plexus : le plexus cervical, le plexus brachial, le plexus lombaire, le plexus sacré et le plexus coccygien.

§ 2. Le myélencéphale.

Le myélencéphale est la partie de l'axe cérébro-spinal de l'adulte qui est comprise entre la moelle épinière et la protubérance annulaire. Nettement séparée de cette dernière, au moins du côté antérieur, par un sillon transversal, la moelle allongée se continue, sans ligne de démarcation précise, avec la moelle épinière. On prend généralement comme limite, entre ces deux parties de l'axe nerveux, une ligne conventionnelle passant par le bord supérieur de l'atlas, ou bien un plan de section fait immédiatement au-dessus du filet radiculaire supérieur du premier nerf cervical.

La limite entre ces deux parties de l'axe cérébro-spinal est tout aussi peu précise pour ce qui concerne leur organisation interne. La moelle épinière ne présente pas sa structure typique jusqu'au niveau du filet radiculaire supérieur du premier nerf cervical, pour faire place brusquemeut à la structure propre à la moelle allongée. L'organisation interne de la moelle se modifie insensiblement depuis l'origine du deuxième nerf cervical, de sorte que, entre la moelle épinière telle que nous la connaissons maintenant et la moelle allongée que nous allons décrire, il existe une zône de transition qui demande une description spéciale.

Reprenons la coupe transversale de la moelle épinière au niveau de l'origine du troisième nerf cervical. FIG. **171**. Elle nous présente, sur la ligne médiane et d'avant en arrière, la fissure médiane longitudinale antérieure, la commissure antérieure blanche, la commissure grise traversée par le canal central, puis le septum médian dorsal reliant la commissure au fond du sillon médian longitudinal postérieur. Dans chaque moitié de la moelle épinière, nous trouvons la substance grise centrale entourée par la substance blanche qui constitue les trois cordons : postérieur, latéral et antérieur.

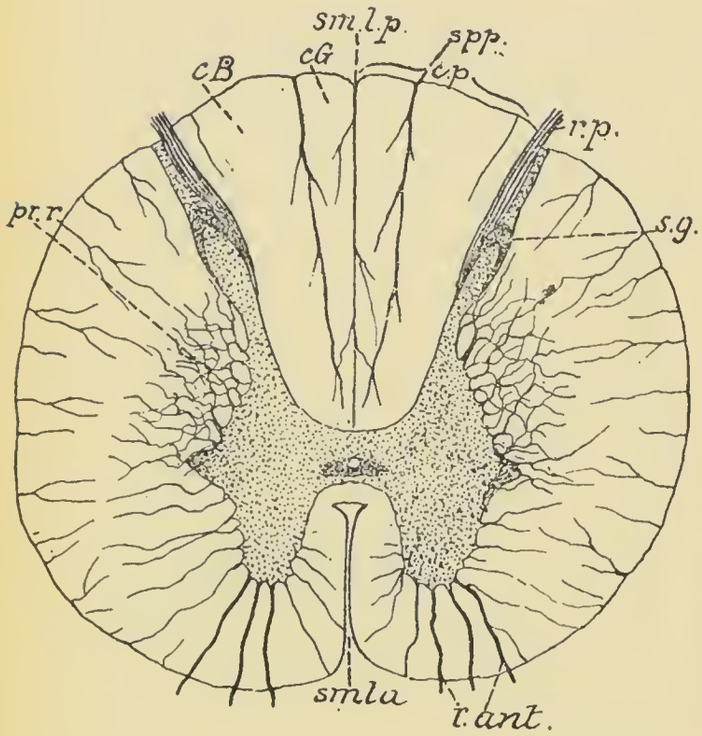

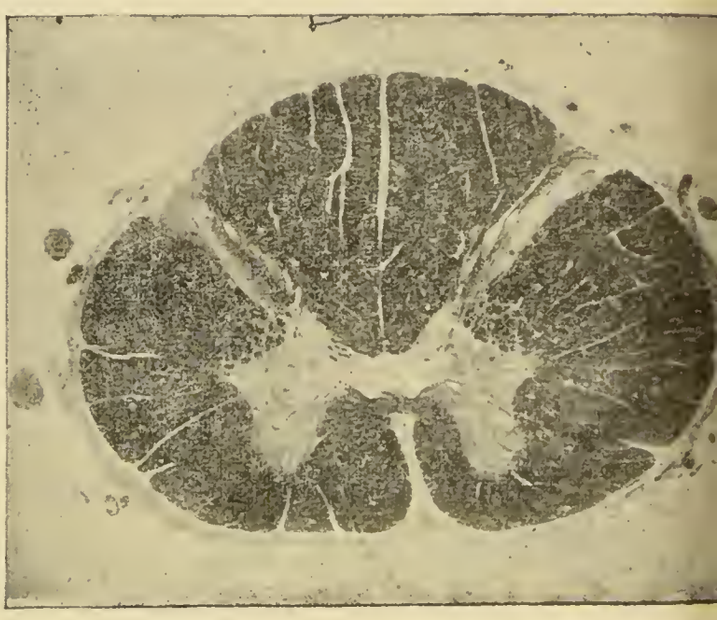

FIG. **171**.

Coupe transversale de la moelle au niveau du troisième segment cervical,

smla. : Fissure médiane longitudinale antérieure.
smlp. : Sillon médian longitudinal postérieur.
r. ant. : Racine antérieure.
r. p. : Racine postérieure.
s. g. : Substance gélatineuse de ROLANDO.
pr. r. : Processus ou formation réticulaire.
cp. : Cordon postérieur.
spp. : Septum paramédian postérieur.
cB. : Faisceau de BURDACH.
cG. : Faisceau de GOLL.

Le cordon postérieur est subdivisé en faisceau de GOLL et faisceau de BURDACH par la cloison paramédiane dorsale. Dans le cordon antérieur, on distingue la zône pyramidale et le faisceau fondamental. Le cordon latéral est formé par la zône pyramidale de ce cordon, le faisceau cérébelleux dorsal, le faisceau de GOWERS et le faisceau fondamental.

Examinons maintenant une coupe transversale faite au niveau des filets radiculaires du premier nerf cervical, FIG. **172**.

Cette coupe diffère assez bien de celle prise vers le milieu de la moelle cervicale, comme le prouve la comparaison des deux figures **171** et **172**. Elle présente, comme signes caractéristiques, les détails suivants :

1° Les cornes postérieures, au lieu d'avoir une direction légèrement oblique en arrière et en dehors, sont fortement déjetées en dehors. Elles sont reliées au reste de la substance grise par une partie rétrécie appelée *col* et pré-

sentent une partie renflée et cuboïde, qu'on appelle la *tête* de la corne postérieure.

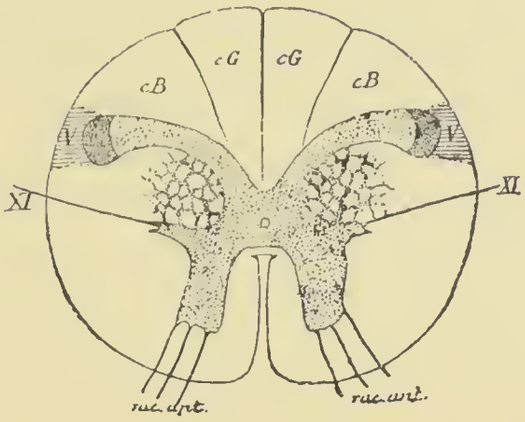

Fig. **172**.
Coupe transversale de la moelle
faite au niveau des filets radiculaires du premier nerf cervical,
correspondant au plan de section 1 de la Fig. **174**.

2° Les cornes latérales sont volumineuses et le processus réticulaire est très développé.

3° La tête de la corne postérieure est séparée de la périphérie de la moelle par une mince bande de substance blanche, qui ne correspond plus à la zône

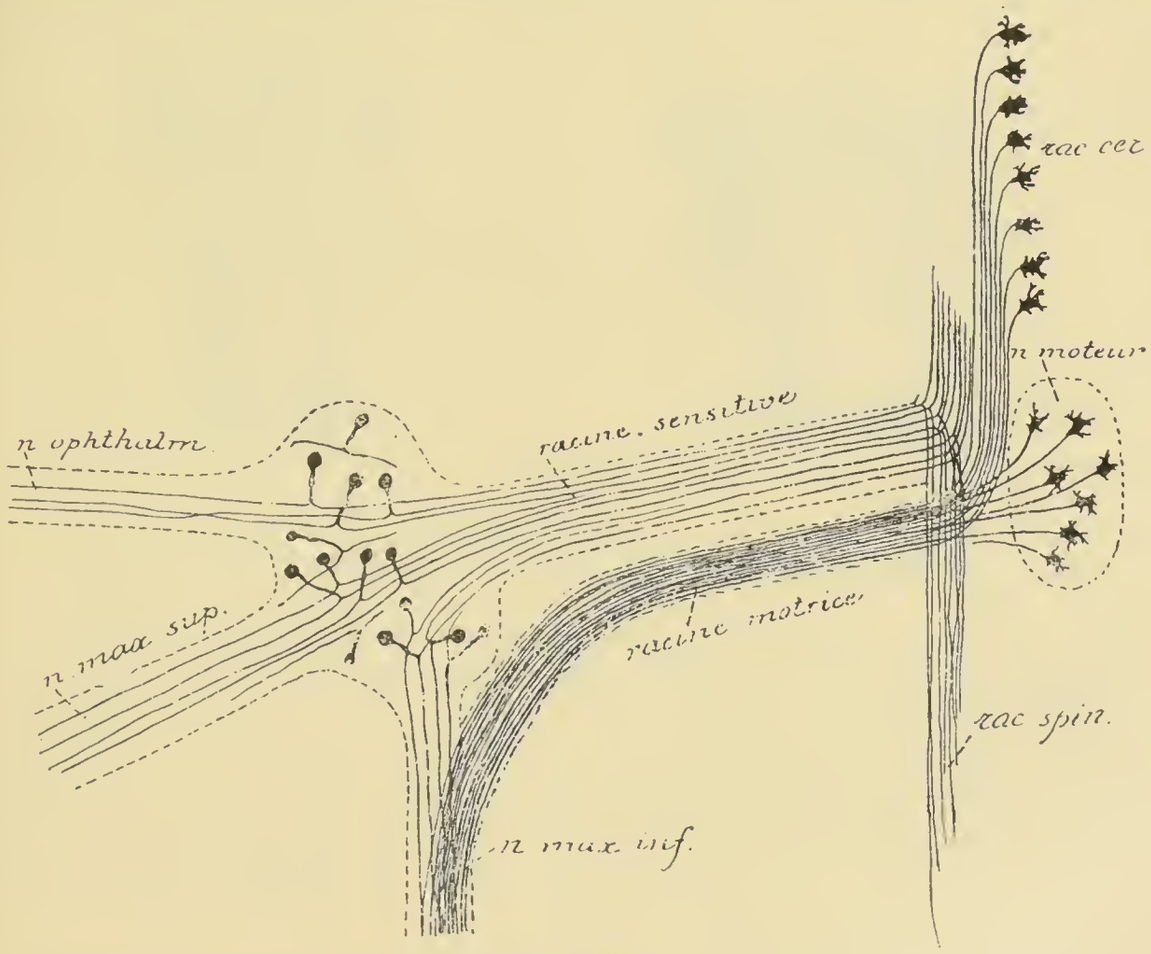

Fig. **173**.
Schéma montrant l'origine réelle des fibres constitutives du nerf trijumeau.

d'entrée des racines postérieures (zône marginale de Lissauer), mais qui est constituée par des fibres provenant du nerf trijumeau : c'est l'extrémité infé-

rieure d'un faisceau de fibres nerveuses qui constitue la *racine descendante* ou la racine bulbo-spinale du nerf de la cinquième paire .

Lorsque nous étudierons l'origine de cette cinquième paire des nerfs craniens, nous verrons que ses fibres sensitives ont leurs cellules nerveuses dans le ganglion de Gasser. Ce ganglion est formé de cellules unipolaires comme les ganglions spinaux. Le prolongement unique de chacune de ces cellules nerveuses se divise bientôt en une fibre externe destinée à la périphérie et une fibre interne qui pénètre dans l'axe cérébro-spinal. Arrivées dans l'épaisseur de la protubérance annulaire, toutes les fibres internes se bifurquent en une branche ascendante courte et une branche descendante longue, fig. **173**. Les branches descendantes réunies en un faisceau volumineux traversent la partie inférieure de la protubérance, toute la hauteur de la moelle allongée et une partie de la moelle cervicale. Elles sont situées en dehors de la substance gélatineuse de Rolando et constituent la racine descendante, la racine sensitive ou la racine bulbo-spinale du trijumeau, dont nous voyons l'extrémité inférieure sur la coupe de la fig. **172**. Cette racine spinale diminue de volume de haut en bas, parce que ses fibres constitutives se terminent successivement dans la substance grise voisine, qui représente le *noyau terminal* pour les fibres de cette

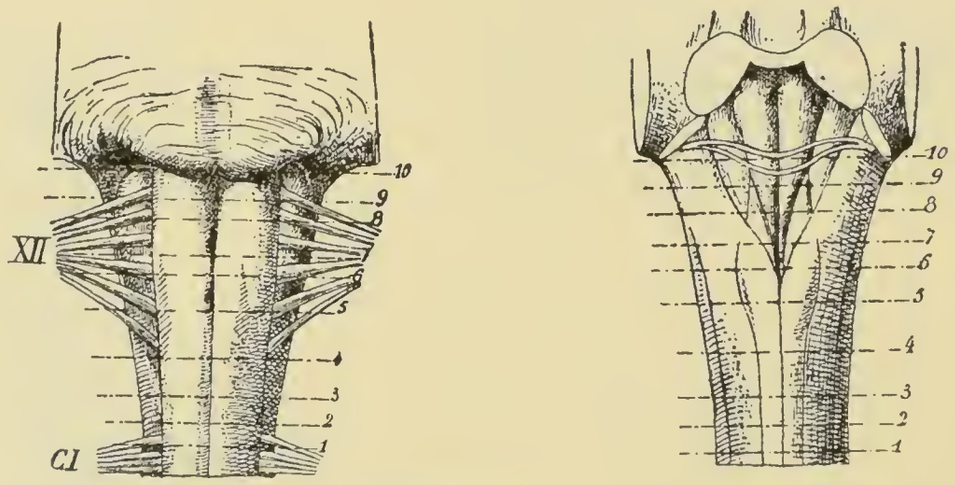

Fig. **174**.
Le myélencéphale.
Les lignes pointillées indiquent les plans de section des figures suivantes.

racine. Cette colonne grise est en même temps le *noyau d'origine* des fibres de la voie sensitive centrale en connexion avec le nerf de la cinquième paire. Ces fibres se dirigent transversalement en dedans, passent le raphé et deviennent fibres ascendantes dans la partie de la formation réticulaire du bulbe située au-devant du noyau de l'hypoglosse. Elles se laissent poursuivre jusque dans la couche optique et constituent la *voie centrale du trijumeau*, ou partie de la voie sensitive bulbo-thalamique.

4° De chaque corne latérale, on voit partir les fibres nerveuses qui traversent horizontalement la substance blanche du cordon latéral et sortent sur la face latérale de la moelle un peu au-devant du sillon collatéral postérieur.

Ce sont les filets d'origine du nerf spinal ou *nerf accessoire de Willis*. Ces fibres nerveuses ont leurs cellules dans la substance grise de la corne latérale. Ce sont des cellules radiculaires identiques à celles qui servent d'origine aux fibres des racines antérieures. On trouve ces filets radiculaires du nerf de Willis sur toutes les coupes de la moelle cervicale jusque vers l'origine du troisième ou quatrième nerf cervical.

Nous arrivons maintenant aux coupes du myélencéphale. Pour nous orienter plus facilement sur le niveau exact auquel correspondent les coupes que nous allons étudier, nous avons indiqué dans la fig. **174**, par des lignes pointillées, les plans de section de toutes les coupes qui vont suivre.

Une coupe passant par l'axe cérébro-spinal au niveau des fibres radiculaires supérieures du premier nerf cervical, fig. **175**, montre encore la même structure que la coupe précédente. Les cordons postérieurs sont divisés par la

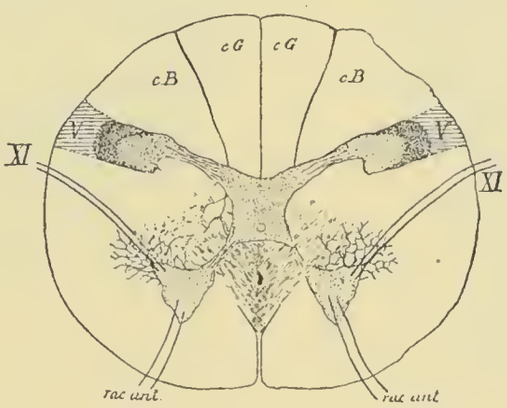

Fig. **175**.
Coupe transversale de la moelle
faite au niveau des filets radiculaires du premier nerf cervical.
Coupe correspondant au plan de section 2 de la fig. **174**.

cloison paramédiane en faisceau de Goll et faisceau de Burdach. Les cornes postérieures restent fortement déjetées en dehors. Elles sont recouvertes par la substance gélatineuse de Rolando et séparées de la périphérie de la moelle par la racine descendante du trijumeau, *V*.

Dans la moitié antérieure de cette coupe, les rapports entre la substance blanche et la substance grise ont quelque peu varié.

Le processus réticulaire est moins développé. Les faisceaux de fibres nerveuses qui occupent les mailles de ce processus ne sont plus coupés transversalement comme sur les coupes précédentes, mais toute cette région est occupée par de petits tronçons de faisceaux nerveux dirigés obliquement en avant et en dedans. La coupe passe, en effet, par la partie inférieure de la *décussation des pyramides*.

On donne ce nom à l'entrecroisement des fibres nerveuses des pyramides antérieures de la moelle allongée. Dans la partie supérieure de cette moelle, toutes les fibres motrices d'origine corticale sont réunies, de chaque côté de la ligne médiane, en un faisceau compact de fibres nerveuses connu

sous le nom de *pyramide antérieure*. Quand ces fibres motrices passent de la moelle allongée dans la moelle épinière, leur position change. Elles quittent alors, au moins en majeure partie, la pyramide antérieure du bulbe, passent la ligne médiane au fond de la fissure médiane longitudinale antérieure, où elles s'entrecroisent avec les fibres motrices du côté opposé, traversent la substance grise de la moelle au niveau de la base de la corne antérieure, en séparant celle-ci du reste de la substance grise, et se rendent dans le cordon latéral de la moelle pour y constituer le faisceau pyramidal de ce cordon, en prenant part à la constitution de la zône pyramidale ou zône des fibres descendantes, FIG. **176**.

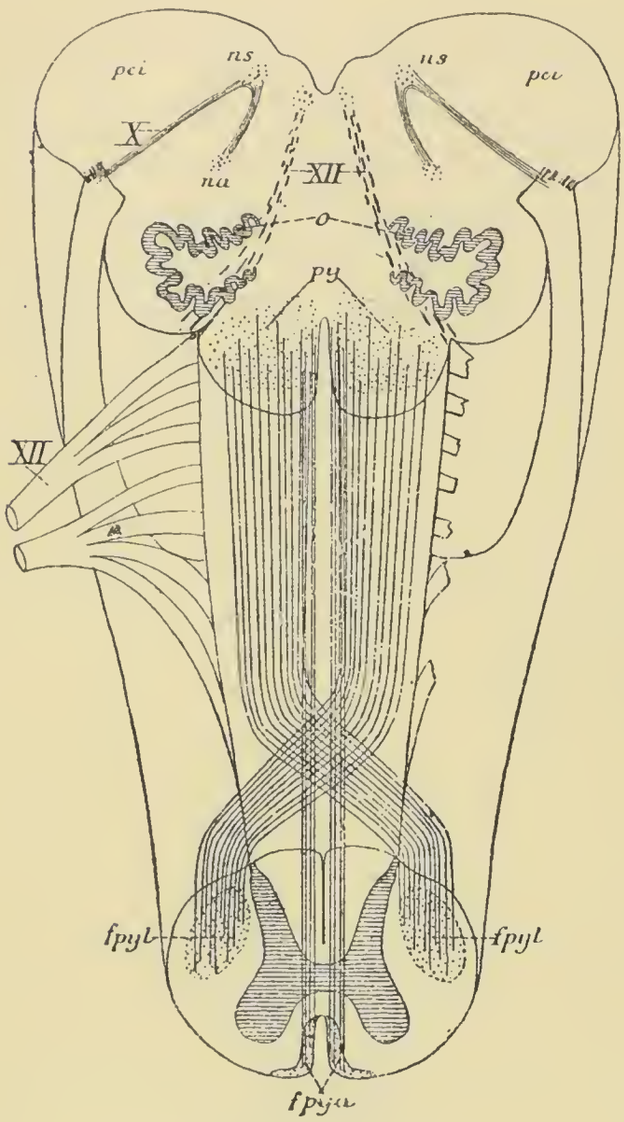

FIG. **176**.
Schéma montrant l'entrecroisement des pyramides à la partie inférieure de de la moelle allongée.

X : Fibres radiculaires,
ns : Noyau sensitif terminal, et
na : Noyau ambigu ou noyau moteur ventral du nerf pneumo-gastrique.
pci : Pédoncule cérébelleux inférieur.
XII : Fibres radiculaires du nerf hygoglosse.
py : Pyramides antérieures de la moelle allongée.
fpyl : Faisceau pyramidal du cordon latéral de la moelle épinière.
fpyr : Faisceau pyramidal du cordon antérieur.

Au-devant de ces fibres obliques, on trouve la corne antérieure plus ou moins indépendante. Elle a une forme triangulaire. De son angle antérieur partent les filets radiculaires du premier nerf cervical, tandis que de son angle latéral on voit sortir les filets radiculaires du nerf accessoire de WILLIS, *XI*.

La fissure médiane longitudinale antérieure est devenue moins profonde. Son fond est occupé par les faisceaux entrecroisés des pyramides.

Une coupe faite à quelques millimètres au-dessus de la précédente nous montre la partie supérieure de cette décussation, FIG. **177**. Les fibres de deux pyramides du bulbe s'y inclinent en bloc en dedans pour s'entrecroiser au fond de la fissure médiane.

La substance grise a subi aussi une modification importante. Au milieu du faisceau de GOLL apparaît ici une masse grise nouvelle. Elle a une forme triangulaire à base postérieure et se trouve reliée à la substance grise qui entoure le canal central ; elle forme le *noyau du faisceau de Goll*, *nG*. Au niveau du faisceau de BURDACH, on voit de

même un petit cône gris triangulaire se soulever de la masse grise centrale : c'est la partie inférieure du *noyau du faisceau de Burdach*, *nB*. De chaque côté, nous retrouvons la corne postérieure recouverte par la substance gélatineuse de Rolando et séparée de la périphérie de la moelle allongée par la racine spinale du trijumeau, V. Cette racine est beaucoup plus volumineuse que sur les coupes précédentes. Dans la moitié antérieure de cette coupe, on voit, de chaque côté des pyramides antérieures, la corne

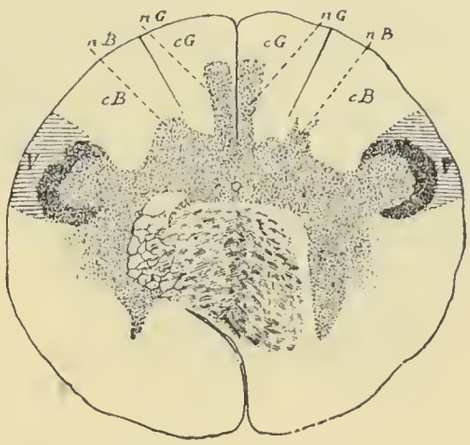

Fig. **177**.

Coupes correspondant au plan de section 3 de la fig. **174**.

cG : Faisceau de Goll.
nG : Noyau du faisceau de Goll.
cB : Faisceau de Burdach.
nB : Noyau du faisceau de Burdach.
V : Racine descendante du nerf trijumeau.

grise antérieure et, en dehors, la coupe du cordon latéral beaucoup moins volumineux que le long de la moelle cervicale, parce qu'il ne renferme pas encore les fibres du faisceau pyramidal. A ce niveau, le cordon latéral est formé par les fibres descendantes rubro-spinales et réticulo-spinales latérales, les fibres ascendantes du faisceau cérébelleux dorsal et du faisceau de Gowers.

Examinons maintenant une coupe transversale faite au-dessus de la décussation des pyramides, fig. **178**.

Nous trouvons en arrière la fissure médiane postérieure. Elle est plus large et plus profonde que sur les coupes de la moelle cervicale, parce que le septum médian dorsal semble faire défaut. Le canal central s'est rapproché de la face postérieure de la moelle allongée. En avant réapparaît la fissure médiane antérieure, large et profonde comme le long de la moelle épinière.

La forme de la substance grise est très irrégulière. Elle entoure complètement le canal central. Son bord postérieur présente, de chaque côté de la ligne médiane, trois saillies triangulaires : l'interne est le noyau du faisceau de Goll, *n*G, plus développé et plus volumineux que sur la coupe précédente ; l'externe représente la corne postérieure recouverte par la substance gélati-

neuse de Rolando et par la racine descendante du trijumeau, *V*. La saillie moyenne est le noyau du faisceau de Burdach, *nB*, qui pénètre plus avant entre les fibres de ce faisceau.

Les cornes antérieures de la substance grise ont des limites peu précises.

Fig. **178**.

Coupes correspondant au plan de section 4 de la fig. **174**.

cG : Faisceau de Goll.
nG : Noyau du faisceau de Goll.
cB : Faisceau de Burdach.
nB : Noyau du faisceau de Burdach.
V : Racine spinale du nerf trijumeau.
fs : Entrecroisement des fibres sensitives ou fibres du ruban de Reil.
Pyr : Pyramide antérieure.

Elles se mêlent plus ou moins intimement avec des fibres de la substance blanche et s'étendent ainsi jusque près de la périphérie du bulbe. Ce mélange de substance blanche et de substance grise est désigné sous le nom de *substance réticulaire grise*. En dehors de ces cornes antérieures, on retrouve encore les fibres du cordon latéral de la moelle.

Entre les deux substances réticulaires grises existe, de chaque côté de la

fissure médiane, le faisceau compact de fibres nerveuses qui constitue la *pyramide*, *Pyr*.

Les autres fibres de la zône pyramidale du cordon antérieur de la moelle sont situées derrière la pyramide, tout le long de la face interne de la substance grise.

Du noyau du faisceau de Goll on voit partir sur cette coupe des fibres nerveuses qui se dirigent en avant, puis en dedans, contournant ainsi la substance grise qui entoure le canal central, pour s'entrecroiser sur la ligne médiane, dans l'espace compris entre le canal central et le fond de la fissure médiane antérieure. Ces fibres entrecroisées sont des fibres sensitives qui ont leurs cellules nerveuses dans la masse grise du noyau du faisceau de Goll. L'entrecroisement de ces fibres au-devant du canal central est connu sous le nom d'*entrecroisement des fibres du ruban de Reil*. Après entrecroisement, ces fibres prennent une direction verticale ; elles forment partie du faisceau compact de fibres nerveuses placé immédiatement derrière les pyramides et appelé *couche du ruban de Reil, couche des fibres sensitives* ou encore *couche interolivaire*, parce que sur les coupes suivantes elle se trouve située entre les deux olives.

Après entrecroisement, ces fibres sensitives viennent se placer directement en arrière des fibres motrices, refoulant dans le voisinage du canal central les fibres qui vont former le *faisceau longitudinal postérieur*.

Quand on compare la coupe de la fig. **177** à celle de la fig. **178**, on voit que la substance blanche des cordons postérieurs a diminué de volume au fur et à mesure que les masses grises de ces cordons se sont développées. Cette diminution de volume est dûe à ce que les fibres de ces cordons, qui représentent les prolongements ascendants des fibres des racines postérieures de la moelle épinière, se terminent dans ces masses grises ; celle-ci deviennent ainsi les *noyaux terminaux* pour les fibres longues des cordons postérieurs de la moelle.

Dans la fig. **179**, la forme de la substance grise n'a presque pas changé dans la moitié dorsale de la coupe. On y retrouve le noyau du faisceau de Goll considérablement augmenté, *nG*. Il occupe toute l'étendue du faisceau de Goll. Les fibres de ce faisceau ont donc disparu, elles se sont toutes terminées dans la masse grise de ce noyau.

Le noyau du faisceau de Burdach a également augmenté de volume ; i est encore entouré en arrière et en dehors par les fibres du faisceau de Burdach. Ces fibres doivent se terminer dans la masse grise de ce faisceau. Du noyau du faisceau de Goll partent encore des fibres nerveuses qui entourent le canal central, pour s'entrecroiser sur la ligne médiane en prenant part à l'entrecroisement des fibres sensitives.

De chaque noyau du faisceau de Burdach partent également de nombreuses fibres nerveuses qui contournent le canal central en décrivant des arcades à concavité postérieure. Elles s'entrecroisent également sur la ligne

médiane entre le fond de la fissure médiane antérieure et la coupe du canal central. Ce sont aussi des fibres sensitives ayant leurs cellules nerveuses dans la masse grise de ce faisceau. On les appelle *fibres arciformes internes*. Après entrecroisement sur la ligne médiane toutes ces fibres prennent une direction verticale pour devenir fibres constitutives de la couche du ruban de Reil. Ces fibres se comportent donc comme celles qui proviennent des cellules nerveuses du noyau du faisceau de Goll.

Le cordon postérieur est limité, en avant, par la substance grise de la corne postérieure toujours recouverte par la substance gélatineuse de Rolando et par les fibres sectionnées de la racine descendante du trijumeau, *V*.

Ces fibres n'arrivent plus ici à la périphérie de la moelle. Elles en sont

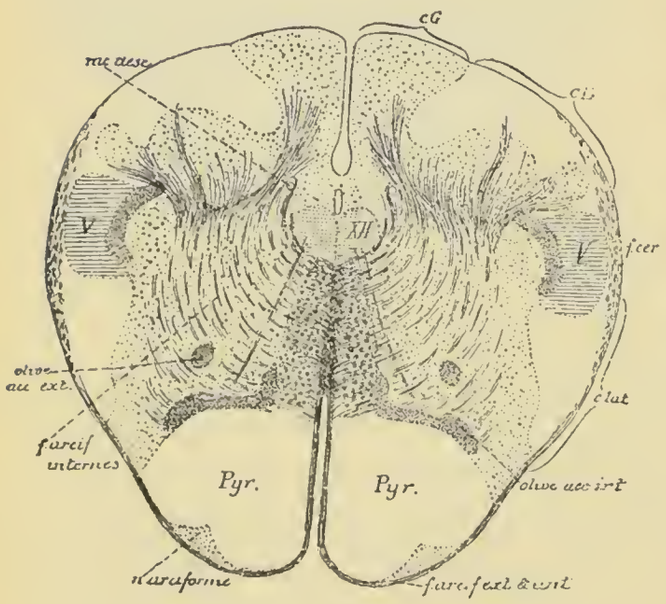

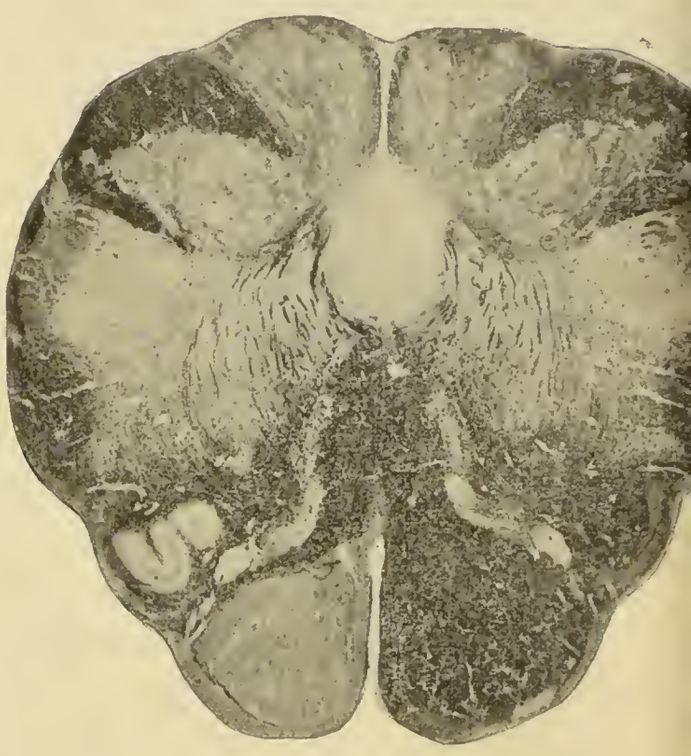

Fig. **179**.

Coupes correspondant au plan de section 5 de la fig. **174**.

cG : Faisceau de Goll.
cB : Faisceau de Burdach.
V : Racine spinale du nerf trijumeau.
f. cer. : Faisceau cérébelleux.
c. lat. : Cordon latéral.
XV. : Noyau d'origine du nerf hypoglosse.
rasc. desc. : Racine descendante du glosso-pharyngien et du vague.

séparées par des fibres à direction oblique en arrière et en dedans, venant de la substance blanche du cordon latéral. Elles représentent les fibres du faisceau cérébelleux dorsal — auxquelles se sont jointes les fibres arciformes externes et antérieures — qui quittent à ce niveau le cordon latéral pour aller constituer le corps restiforme ou partie externe du pédoncule cérébelleux inférieur.

Dans la moitié postérieure de cette coupe, on trouve, de chaque côté du canal central, la section arrondie d'un faisceau de fibres nerveuses. On l'a désigné pendant longtemps sous le nom de *faisceau solitaire* ou *faisceau respiratoire*. On sait actuellement qu'il représente la racine descendante de la partie sensitive du nerf de Wrisberg, du nerf glosso-pharyngien et du nerf vague.

En pénétrant dans le tronc nerveux, les fibres sensitives de ces trois nerfs se comportent comme les racines postérieures d'un nerf spinal : elles se bifurquent ; mais, contrairement à ce qui se passe dans le cordon postérieur de la moelle, chaque fibre bifurquée donne naissance à une branche ascendante très courte, qui se termine directement dans la substance grise voisine, et à une branche descendante beaucoup plus longue, qui devient une fibre constitutive de la *racine descendante*. La masse grise qui longe, en dedans, ce faisceau solitaire représente un *noyau terminal* dans lequel vont se terminer les ramifications cylindraxiles collatérales et terminales des fibres constitutives de la racine voisine ; c'est le *noyau du faisceau solitaire*.

Un peu au-devant du canal central, on trouve encore, de chaque côté, un amas de cellules nerveuses volumineuses formant une partie du noyau d'origine du nerf hypoglosse.

Immédiatement en arrière du noyau de l'hypoglosse, en arrière et un peu en dehors de la coupe du canal central, existe un amas de petites cellules nerveuses : c'est la partie inférieure du noyau dorsal du vague donnant origine à certaines fibres motrices du nerf de la dixième paire.

Entre les fibres radiculaires des deux nerfs hypoglosses il existe sur la ligne médiane, en avant, la fissure médiane antérieure ; en arrière, un entrecroisement continuel de fibres nerveuses qui constitue le *raphé*. De chaque côté de la ligne médiane apparaît le faisceau volumineux des fibres de la pyramide antérieure, les fibres de la couche du ruban de Reil, puis les fibres du faisceau longitudinal postérieur.

Entre les fibres radiculaires de chaque nerf hypoglosse et la racine descendante correspondante du nerf trijumeau *V*, nous retrouvons le cordon latéral de la moelle réduit aux fibres *descendantes* rubro-spinales et réticulo-spinales latérales et aux fibres *ascendantes* du faisceau de Gowers, puis la substance réticulaire grise. Dans cette dernière apparaissent deux masses grises nouvelles. L'interne se présente sous la forme d'une lame légèrement repliée limitant en arrière les fibres de la pyramide antérieure. C'est l'*olive accessoire interne*. L'externe, plus petite, constitue l'*olive accessoire externe*.

La coupe suivante passe par la partie inférieure de l'olive, fig. **180**.

Le canal central, considérablement élargi, s'est rapproché encore davantage de la face postérieure de la moelle allongée. Il n'est plus fermé que par une mince lamelle qui correspond à la partie postérieure de la commissure grise de la moelle. Le noyau du faisceau de Goll commence à diminuer de volume, *nG*. Le noyau du faisceau de Burdach est devenu au contraire plus volumineux que sur la coupe précédente, *nB*. Il est encore entouré par des fibres du faisceau de Burdach. Ce faisceau a également diminué de volume. Cette diminution en volume du faisceau de Burdach est due aux nombreuses fibres de ce faisceau qui se terminent dans la substance grise voisine.

Au-devant du noyau du faisceau de Burdach se trouve la substance géla-

tineuse de Rolando recouverte en dehors par la racine descendante du trijumeau, *V*, et par les fibres obliques du faisceau médullo-cérébelleux dorsal. Nous avons vu, sur la coupe précédente, que ces fibres quittent le cordon latéral pour prendre part à la constitution de la partie externe du pédoncule cérébelleux inférieur, appelée *corps restiforme*.

Le canal central est entouré par la substance grise. Nous y voyons de chaque côté :

1° Le noyau d'origine des fibres du nerf hypoglosse.

2° La racine descendante du facial, du glosso-pharyngien et du vague.

3° Le noyau dorsal du vague, situé un peu en arrière et en dedans de la coupe du faisceau solitaire.

Du noyau de l'hypoglosse on voit partir les fibres radiculaires qui tra-

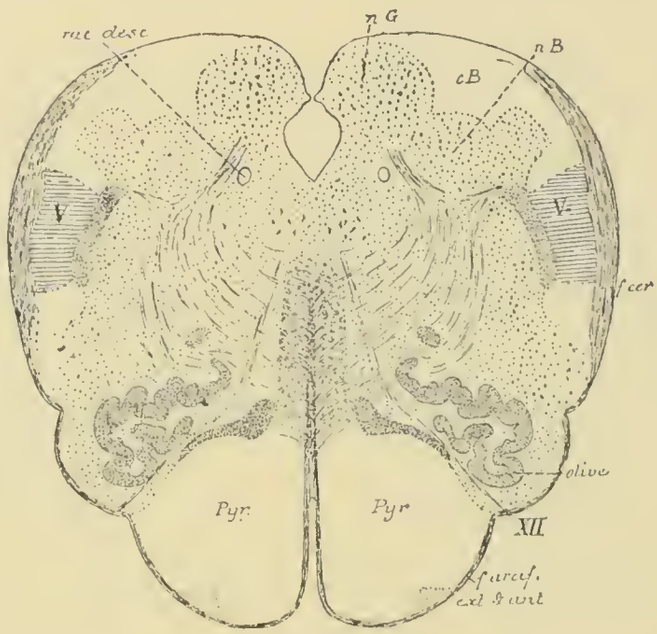

Fig. **180**.

Coupe correspondant au plan de section 6 de la fig. **174**.

nG : Noyau du faisceau de Goll.
cB : Faisceau de Burdach.
nB : Noyau du faisceau de Burdach.
V : Rac. desc. du nerf trijumeau.
f. cér : Faisceau médullo-cérébelleux dorsal.
ras. desc. : Racine descendante du glosso-pharyngien et du vague.

versent horizontalement la coupe pour sortir par le sillon collatéral antérieur du bulbe.

Sur la ligne médiane, nous retrouvons le raphé.

Dans toute l'étendue du tronc cérébral, depuis la moelle allongée jusqu'au cerveau moyen, ce raphé est formé de fibres transversales qui s'entrecroisent sur la ligne médiane. Elles portent le nom de *fibres arciformes internes*. On ne connaît pas l'origine ni la destination de toutes ces fibres arciformes. Sur la coupe qui nous intéresse, elles sont formées en majeure partie de fibres qui proviennent des cellules nerveuses des noyaux des faisceaux de Goll et de Burdach, puis des masses grises voisines de la racine spinale du trijumeau et peut-être de celle qui avoisine la racine descendante du nerf de Wrisberg, du glosso-pha-

ryngien et du vague. Après entrecroisement dans le raphé, les fibres venues des noyaux de Goll et de Burdach se recourbent dans la couche interolivaire, tandis que les fibres en connexion avec la racine descendante du nerf trijumeau dépassent cette couche interolivaire pour devenir fibres longitudinales dans la substance blanche immédiatement voisine.

Entre le raphé et les fibres radiculaires de l'hypoglosse, nous retrouvons le faisceau compact de la pyramide antérieure, contournée par des fibres arciformes externes ou fibres réticulo-cérébelleuses, ainsi que le commencement d'une masse grise triangulaire, le *noyau arciforme*, dont on ignore les connexions anatomiques ; plus en arrière, l'olive accessoire interne, les fibres de la couche interolivaire et le faisceau des voies courtes.

Les deux olives accessoires ont été écartées l'une de l'autre par une lame repliée de substance grise : l'extrémité inférieure de l'olive bulbaire proprement dite ou *olive inférieure*.

Prenons maintenant une coupe qui passe par le milieu de l'olive, fig. **181**.

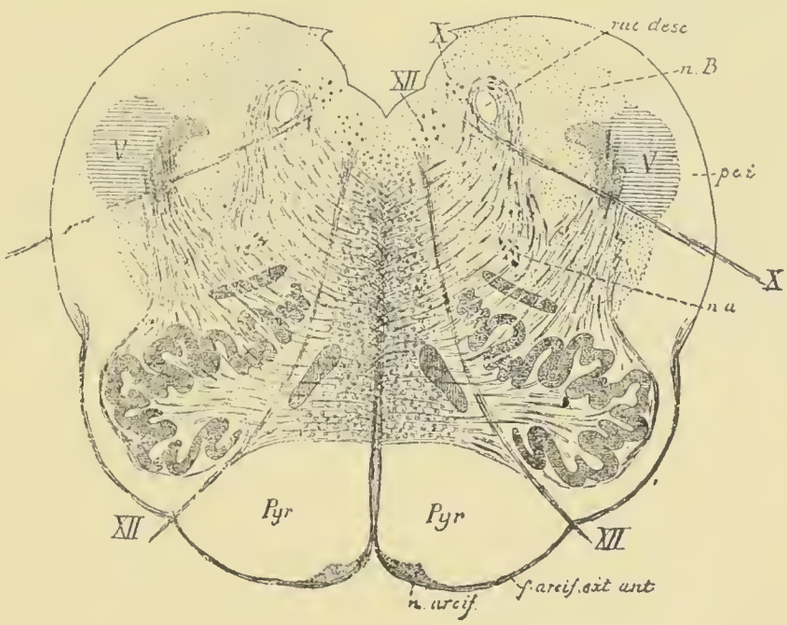

Fig. **181**.

Coupe correspondant au plan de section 7 de la fig. **174**.

nB : Noyau du faisceau de Burdach.
ras. desc. : Racine descendante du glosso-pharyngien et du vague.
pci : Pédoncule cérébelleux inférieur.
X : Nerf pneumo-gastrique.
na : Noyau ambigu.
n. arcif : Noyau arciforme.
XII : Nerf grand hypoglosse.

Ce qui frappe sur cette coupe, c'est que le canal central s'est largement ouvert en arrière et s'est transformé en quatrième ventricule.

Cette ouverture du canal central est due à l'élargissement du canal et à la disparition des fibres du cordon postérieur.

Le toit de ce ventricule est représenté par la pie-mère tapissée par l'épithélium épendymaire. Cette pie-mère a été enlevée sur cette coupe. On voit encore, de chaque côté, un petit prolongement triangulaire avec lequel se continuait l'épithélium épendymaire.

Le plancher du quatrième ventricule est formé par de la substance grise. De chaque côté du sillon médian, on trouve le noyau d'origine du nerf hypoglosse. Il occupe, à ce niveau, le sommet inférieur du trigone de l'hypoglosse ou aile blanche interne, que nous avons signalé sur la face postérieure de la moelle allongée en étudiant sa configuration externe.

En dehors du noyau de l'hypoglosse existe encore un amas de cellules nerveuses, qui correspond à la partie interne de l'aile grise ; il représente la partie moyenne du *noyau moteur dorsal* ou *noyau moteur à petites cellules* du nerf vague. En dehors de ce noyau dorsal, sur la face interne du faisceau solitaire, se trouve une longue colonne grise : le noyau du faisceau solitaire. C'est dans cette masse grise que viennent se terminer, par des ramifications libres, les fibres sensitives de la dixième paire des nerfs craniens.

Sur la ligne médiane de cette coupe on trouve le raphé.

Du noyau de l'hypoglosse partent les fibres radiculaires qui se dirigent horizontalement en avant, pour sortir du bulbe par le sillon qui sépare la pyramide antérieure de l'olive.

Du noyau moteur ventral et du noyau moteur dorsal du vague partent les fibres radiculaires de ce nerf. Elles sortent sur la face latérale du bulbe, un peu en arrière du sillon limitant l'olive.

Par ces fibres radiculaires de l'hypoglosse et du vague, chaque moitié de la coupe se trouve divisée en trois zônes.

A. Une zône interne comprise entre le raphé et les fibres du nerf hypoglosse. Elle comprend d'arrière en avant :

1° Les fibres du faisceau longitudinal postérieur.

2° Les fibres sensitives qui constituent la couche du ruban de Reil ou couche interolivaire, appelée quelquefois encore *lemniscus médian*.

3° L'olive accessoire interne.

4° Le faisceau volumineux qui constitue la pyramide antérieure.

5° Une masse grise triangulaire située sur la face antérieure de la pyramide, appelée *noyau arciforme*.

6° Les fibres arciformes externes et antérieures qui sont des fibres réticulo-cérébelleuses.

B. Une zône moyenne limitée par les fibres radiculaires du nerf hypoglosse et celles du nerf pneumo-gastrique ou vague. Elle comprend :

1° Une partie des fibres arciformes internes.

2° L'olive.

3° L'olive accessoire interne.

4° Une partie du cordon latéral, formé par les fibres du faisceau de Gowers, les fibres rubro-spinales et les fibres réticulo-spinales latérales.

5° Un amas de cellules nerveuses, appelé *noyau ambigu*, situé au milieu de la formation réticulaire.

Nous avons vu que, à partir de la décussation des pyramides, la corne

antérieure de la moelle épinière n'a plus de limites précises ; elle se mêle intimement avec des fibres nerveuses pour constituer la substance réticulaire grise. A certains niveaux, les cellules nerveuses de cette corne antérieure se réunissent en un amas plus ou moins compact appelé *noyau*. C'est ce qui s'est fait au niveau de la moelle allongée auquel correspond la coupe de la FIG. **181**. Cette corne antérieure est formée essentiellement de cellules motrices ; aussi le noyau ambigu est-il un noyau moteur. Il occupe une grande étendue du bulbe et y représente le noyau moteur ventral du nerf vague.

6° Un amas de cellules plus petites compris entre l'olive et la substance gélatineuse de ROLANDO, près de la surface du myélencéphale : le *noyau latéral*.

Ce noyau gris paraît plus développé chez les mammifères que chez l'homme. Ses cellules constituantes donnent origine à des fibres nerveuses qui se dirigent transversalement en dehors, FIG. **182**, croisent la face externe de la racine descendante du nerf trijumeau, étant recouvertes par les fibres du

FIG. **182**. FIG. **183**. FIG. **184**.

Dégénérescence des fibres nucléo-cérébelleuses.

faisceau médullo-cérébelleux dorsal, FIG. **183**, et entrent dans la constitution de la partie dorsale du corps restiforme, FIG. **184**. Ce sont les *fibres nucléo-cérébelleuses*. Il suit de là que le corps restiforme, ou partie externe du pédoncule cérébelleux inférieur, a une structure excessivement complexe. A côté des fibres médullo-cérébelleuses et olivo-cérébelleuses, il renferme encore les fibres nucléo-cérébelleuses et les fibres réticulo-cérébelleuses.

C. Une zône externe limitée en dedans par les fibres du nerf vague. On y trouve :

1° La racine descendante du facial, du glosso-pharyngien et du vague avec la masse grise voisine.

2° Une partie encore du noyau de BURDACH, *nB*.

3° La substance gélatineuse de ROLANDO.

4° La racine descendante du nerf trijumeau, *V*, recouverte en dehors par

5° le commencement du pédoncule cérébelleux inférieur.

La FIG. **185** représente une coupe transversale du bulbe prise quelques millimètres au-dessus de la dernière que nous avons étudiée. Le canal central

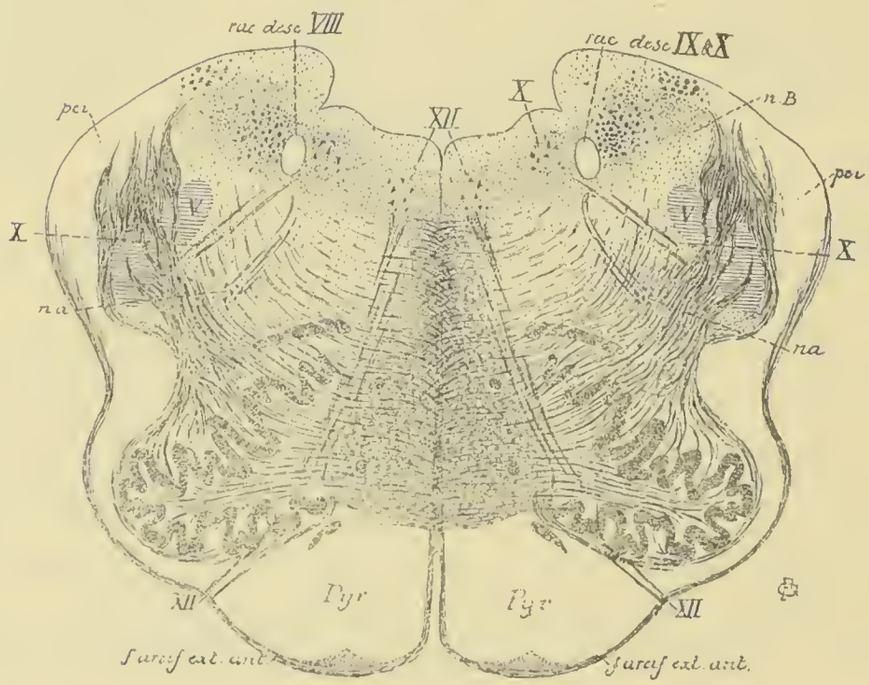

FIG. **185**.

Coupe correspondant au plan de la section 8 de la FIG. **174**.

XII : Noyau d'origine et fibres radiculaires du nerf hypoglosse.
X : Noyau dorsal moteur et fibres radiculaires du nerf pneumo-gastrique.
nB : Noyau du faisceau de BURDACH.
pci : Pédoncule cérébelleux inférieur.
na : Noyau ambigu.

est ici plus largement ouvert. Sur la ligne médiane, nous avons toujours le raphé qui a partout la même constitution.

En dehors du raphé, tout près de la face dorsale libre, existe encore le noyau d'origine du nerf hypoglosse. Les fibres radiculaires, qui partent de ce noyau, se dirigent en avant et en dehors, traversent une partie de la lame grise de l'olive et sortent par le sillon collatéral antérieur du bulbe.

Entre le raphé et les fibres radiculaires de l'hypoglosse, on trouve les mêmes éléments que sur les coupes précédentes :

1° le faisceau longitudinal postérieur,

2° les fibres de la couche interolivaire,

3° les fibres de la pyramide antérieure avec le noyau arciforme, entourées par les fibres arciformes externes et antérieures.

Sur le plancher du quatrième ventricule, en dehors du noyau de l'hypoglosse, existe une masse de petites cellules nerveuses ; c'est le *noyau moteur dorsal* du nerf vague correspondant à la partie inférieure du *noyau de l'aile grise*. Un peu en avant et en dehors de ce noyau, nous trouvons la coupe du faisceau solitaire avec la masse grise voisine qui représente le *noyau terminal* ou *sensitif* du nerf vague et du nerf glosso-pharyngien. Les fibres qui y pénètrent traversent horizontalement le bulbe, croisent la racine descendante du nerf trijumeau et sortent par la face latérale de la moelle allongée.

En dedans de ces fibres radiculaires, on trouve l'olive en plein développement, l'olive accessoire externe et une partie du *noyau ambigu*. De ce noyau, on voit partir des fibres radiculaires qui se dirigent en arrière et en dedans ; arrivées près de la racine descendante du glosso-pharyngien et du vague, ces fibres se recourbent en dehors et se joignent aux fibres qui viennent du noyau dorsal moteur. Ce sont les fibres de la partie motrice de la dixième paire des nerfs craniens.

En dehors des fibres radiculaires de ce dernier nerf, on voit :

1° La coupe de la racine descendante du nerf glosso-pharyngien et du nerf vague avec la masse voisine grise ou *noyau du faisceau solitaire*.

2° Un faisceau volumineux de fibres nerveuses qui se trouve un peu en dehors de cette racine descendante ; il constitue la racine descendante de la partie vestibulaire du nerf acoustique. Cette racine est accompagnée d'une colonne de substance grise : *noyau spinal du nerf vestibilaire*.

3° La coupe de la racine descendante du nerf trijumeau avec le *noyau spinal* du même nerf.

4° Une partie du noyau du faisceau de Burdach et

5° le commencement du corps restiforme.

Les fibres horizontales qui traversent cette coupe portent toujours le nom de *fibres arciformes internes*. On ne connaît pas l'origine de toutes ces fibres nerveuses. Un certain nombre proviennent encore du noyau du faisceau de Burdach et se rendent dans la couche interolivaire ; d'autres proviennent de cellules éparpillées dans la formation réticulaire pour devenir, après entrecroisement, soit des fibres arciformes externes et antérieures, ou fibres réticulo-cérébelleuses

ventrales, soit des fibres réticulo-cérébelleuses dorsales et se rendre au pédoncule cérébelleux inférieur ; d'autres encore proviennent de la masse grise voisine de la racine spinale du trijumeau, passent la ligne médiane et se rendent dans la partie postérieure de la substance réticulaire grise ou *formation réticulaire*, partie comprise entre le noyau d'origne de l'hypoglosse, le noyau du faisceau solitaire et la masse grise voisine de la racine spinale du trijumeau ; là, elles vont constituer la voie sensitive centrale en connexion avec le nerf de la cinquième paire.

Un certain nombre de ces fibres arciformes proviennent de cellules nerveuses éparpillées dans la substance réticulaire grise et se rendent dans le faisceau longitudinal postérieur soit du même côté, soit du côté opposé, où elles se recourbent en bas. Ce sont des fibres *réticulo-spinales antérieures* qui vont prendre part à la constitution de la zône pyramidale du cordon antérieur de la moelle.

Ce qui frappe, ce sont les faisceaux épais de fibres nerveuses qui traversent la racine descendante du nerf trijumeau pour se rendre au pédoncule cérébelleux inférieur. Ces fibres relient, par le pédoncule cerébelleux inférieur, l'olive bulbaire d'un côté à l'hémisphère cérébelleux du côté opposé et sont connues sous le nom de *fibres olivo-cérébelleuses*.

La coupe de la FIG. **186** ne présente pas de grandes modifications. Le

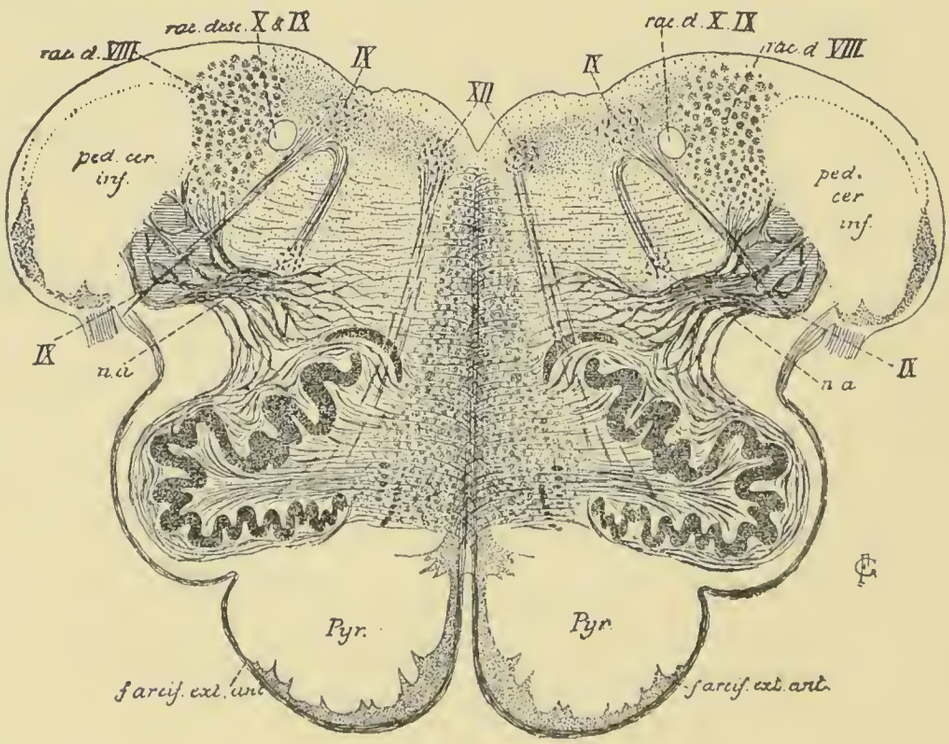

FIG. **186**.

Coupe correspondant au plan de section 9 de la FIG. **174**.

quatrième ventricule est devenu, à ce niveau, plus large encore que sur la coupe précédente.

Le noyau du faisceau de BURDACH a entièrement disparu. Sa place est occupée par la racine descendante du nerf vestibulaire qui est devenue plus volumineuse.

Le corps restiforme ou partie externe du pédoncule cérébelleux inférieur est entièrement constitué.

Le noyau arciforme de la pyramide antérieure a pris un développement beaucoup plus considérable. Le noyau ambigu appartient encore à la partie motrice du nerf pneumo-gastrique.

La coupe de la FIG. **187** montre des modifications beaucoup plus impor-

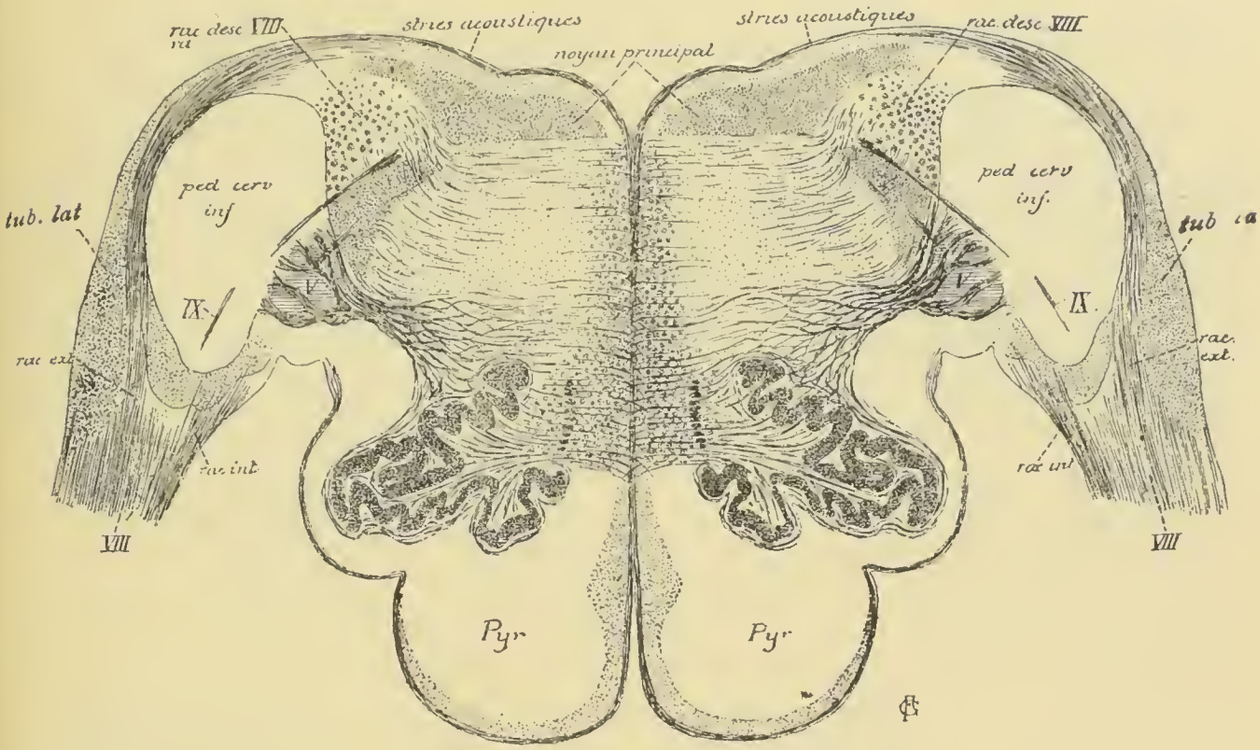

FIG. **187.**
Coupe correspondant au plan de section 10 de la FIG. **174.**

tantes. Le noyau et les fibres radiculaires du nerf hypoglosse ont disparu. Le noyau ambigu et le noyau dorsal, origine motrice du nerf vague, ont également disparu. On trouve encore, sur le côté, quelques fibres radiculaires du nerf glosso-pharyngien, *IX*, en même temps que l'on voit les fibres de la racine descendante de ce nerf prendre une direction horizontale et sortir du bulbe avec les fibres motrices.

La coupe appartient tout entière au domaine du nerf acoustique. Ce nerf arrive au pédoncule cérébelleux inférieur et s'y divise en deux racines : une *racine interne* qui passe en dedans du pédoncule et une *racine externe* qui contourne ce pédoncule en dehors.

A l'endroit où le nerf acoustique se divise, on trouve une masse grise nouvelle constituant le noyau terminal pour les fibres de la racine externe ou racine cochléaire. Cette masse grise est formée de deux parties distinctes : une partie externe, appelée *tubercule latéral*, appartenant à la voie acoustique dorsale et une partie interne, qui constitue le *noyau accessoire* ou *noyau externe* du nerf de la huitième paire, appartenant à la voie acoustique ventrale.

En dedans du pédoncule cérébelleux inférieur, on voit la coupe de la

racine descendante du nerf trijumeau et, plus en arrière, celle de la racine descendante de la branche vestibulaire du nerf acoustique.

Sur le plancher du quatrième ventricule courent des fibres horizontales : ce sont les *stries acoustiques*. Elles proviennent du tubercule latéral ; arrivées sur la ligne médiane, elles s'enfoncent dans le bulbe soit directement, soit après entrecroisement sur la ligne médiane.

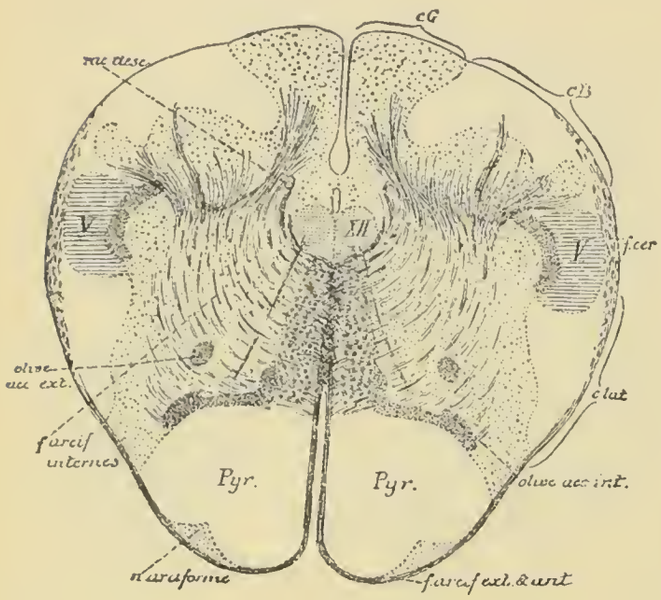

FIG. **188**.

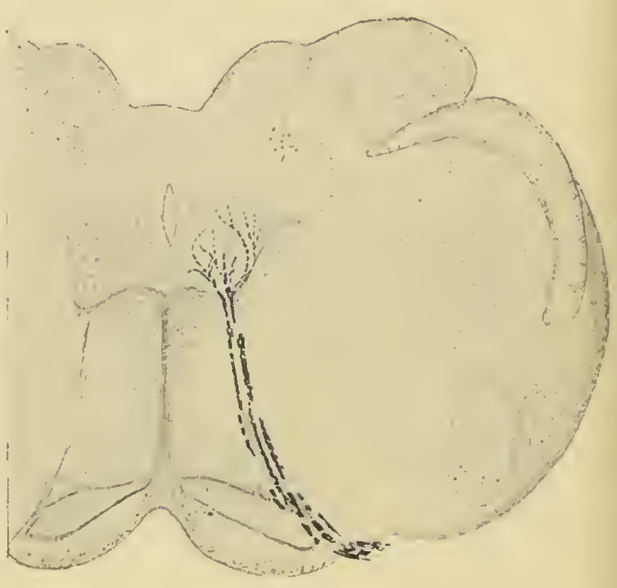

FIG. **190**.

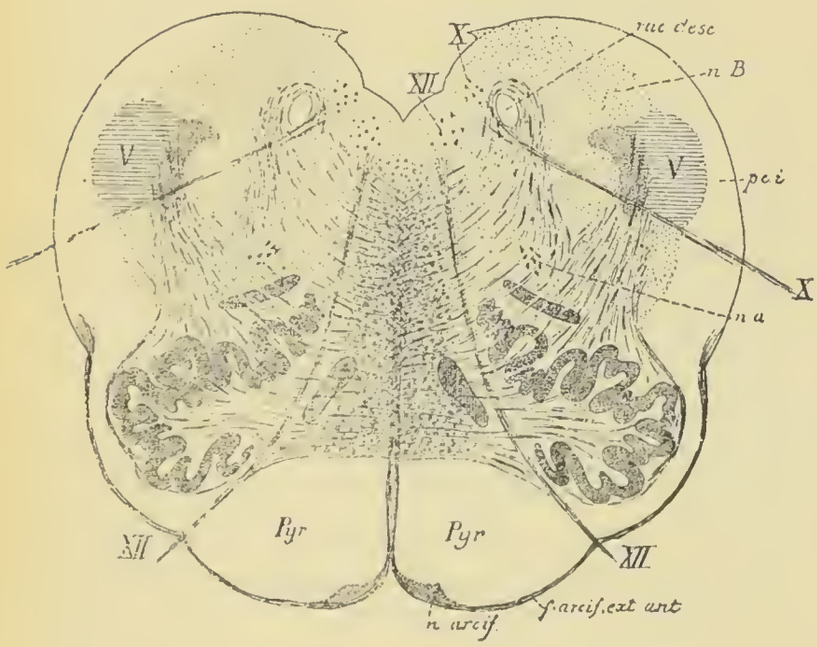

FIG. **189**.

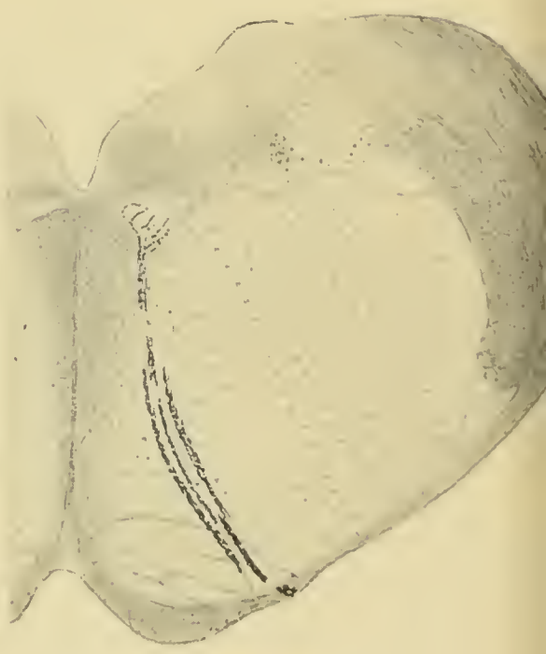

FIG. **191**.

En dessous de ces fibres blanches, tout le plancher du quatrième ventricule est occupé par une masse grise volumineuse qui correspond à la région acoustique et qui représente le *noyau dorsal* ou *noyau principal* du nerf de la huitième paire.

Les autres détails de la figure sont les mêmes que sur la coupe précédente.

Nerfs périphériques.

La moelle allongée donne origine à quatre nerfs périphériques qui sont de bas en haut, le *nerf hypoglosse*, le *nerf accessoire de Willis*, le *nerf pneumo-gastrique* et le *nerf glosso-pharyngien*.

Nerf hypoglosse.

Le grand hypoglosse est un nerf exclusivement moteur. Il provient du bulbe et va innerver tous les muscles de la langue.

Origine réelle. Il a son *origine réelle* dans une longue colonne de substance grise située en partie au-devant et en dehors du canal central dans la moitié inférieure de la moelle allongée, FIG. **188** et **190**, en partie directement en dessous du plancher du quatrième ventricule, de chaque côté de la ligne médiane, dans la moitié supérieure du bulbe FIG. **189** et **191**. La partie supérieure de cette colonne grise se trouve au niveau de l'aile blanche interne que nous avons décrite sur la face postérieure du bulbe et qu'on appelle encore, à cause du voisinage de ce noyau d'origine, le trigone de l'hypoglosse. Cette colonne grise est formée de cellules nerveuses volumineuses dont le prolongement cylindraxile se dirige horizontalement en avant et en dehors, et devient le cylindre-axe d'une fibre radiculaire. Les fibres radiculaires du nerf hypoglosse ne subissent pas d'entrecroisement ; toutes les fibres renfermées dans le tronc périphérique sont des *fibres directes*.

Ces fibres, réunies en faisceaux plus ou moins volumineux, traversent d'arrière en avant toute l'épaisseur du bulbe FIG. **190** et **191**, pour sortir par le sillon collatéral antérieur situé entre la pyramide antérieure qui est en dedans, l'olive et le cordon latéral placés en dehors.

C'est dans ce sillon collatéral antérieur que le nerf hypoglosse a son *origine apparente*.

Nerf accessoire de Willis.

Le nerf accessoire de WILLIS ou nerf spinal est exclusivement moteur. On le considère généralement comme formé de deux parties : une *partie médullaire*, provenant de la plus grande partie de la moelle cervicale, et une *partie bulbaire* représentée par un certain nombre de filets radiculaires sortant de la partie inférieure du sillon collatéral dorsal du bulbe. Ces deux parties se réunissent en un tronc unique. Celui-ci sort de la boite cranienne par le trou déchiré postérieur, puis se divise en deux branches terminales : un rameau interne se jetant tout entier dans le nerf pneumo-gastrique, et un rameau externe qui va innerver le muscle sterno-cléïdo-mastoïdien et le muscle trapèze.

Origine réelle. La partie *médullaire* du nerf de WILLIS a son origine réelle

dans les cellules radiculaires de la corne latérale de la moelle cervicale sur toute la hauteur des cinq premiers segments cervicaux, FIG. **192**.

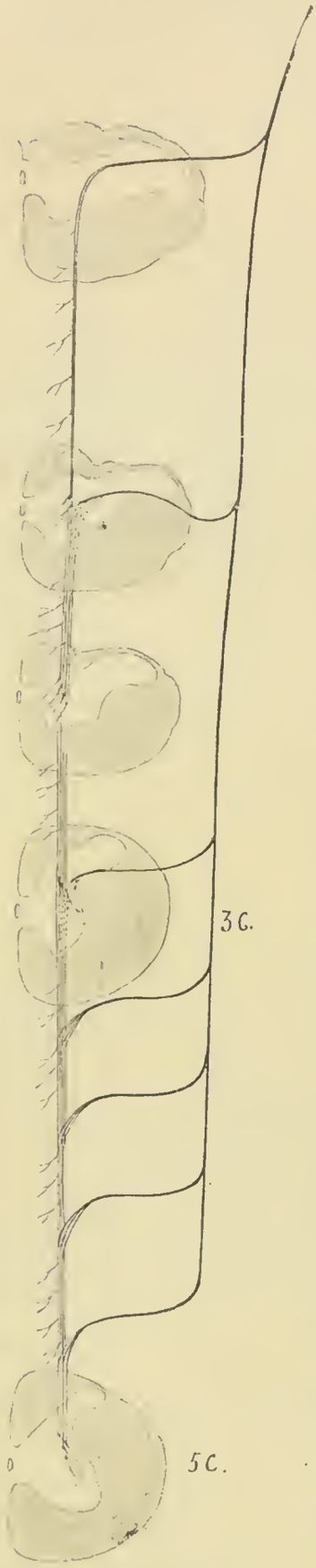

FIG. **192**.

Les cylindre-axes de ces cellules radiculaires commencent par se diriger horizontalement en arrière jusque près de la base de la corne grise postérieure. Là, ils se réunissent en un petit faisceau distinct, qui monte verticalement en haut étant situé au sein de la substance grise ; après un trajet de longueur variable il se coude transversalement en dehors, pour sortir de la moelle épinière immédiatement au-devant du sillon collatéral dorsal.

Les fibres de la partie *bulbaire* ont leurs cellules d'origine dans une longue colonne grise située de chaque côté de la ligne médiane, en arrière de la partie inférieure du noyau de l'hypoglosse.

Cette colonne cellulaire se continue, en haut, avec le noyau moteur dorsal du vague ; il déborde en bas l'extrémité correspondante du noyau de l'hypoglosse.

Origine apparente. Les fibres de la portion spinale ont leur origine apparente sur la face latérale de la moelle cervicale, un peu au devant des faisceaux radiculaires postérieurs des cinq ou six premiers nerfs cervicaux. Cette origine se fait par une série de filets nerveux qui se dirigent en dehors et se réunissent en un seul tronc. Celui-ci remonte dans le canal rachidien jusqu'à la partie inférieure du bulbe, pénètre dans la boite cranienne en passant par le trou occipital et reçoit les filets d'origine de la portion bulbaire. Ceux-ci sortent de la partie inférieure du sillon collatéral postérieur du bulbe, en dessous des filets d'origine du nerf pneumo-gastrique. Ils se dirigent horizontalement au dehors et vont se joindre au tronc formé par les fibres spinales, FIG. **193**.

Toutes les fibres qui entrent dans la constitution de ce nerf sont des *fibres directes*, elles proviennent toutes des masses grises situées dans la moitié correspondante de l'axe nerveux.

Trajet. Le tronc unique du nerf accessoire de WILLIS ainsi constitué se dirige en dehors vers le trou déchiré postérieur, par lequel il sort de la boite cranienne, pour se diviser immédiatement.

La branche interne, formée par les fibres *bulbaires*, se jette tout entière dans le nerf pneumo-gastrique.

La branche externe, formée par les fibres médullaires, va innerver le muscle sterno-cleïdo-mastoïdien et le muscle trapèze.

Les fibres motrices que le nerf de Willis abandonne au nerf vague ne sont destinées ni à l'estomac, ni au cœur comme on le croit généralement ; elles pénètrent toutes dans le nerf laryngé inférieur et servent exclusivement à l'innervation des muscles du larynx.

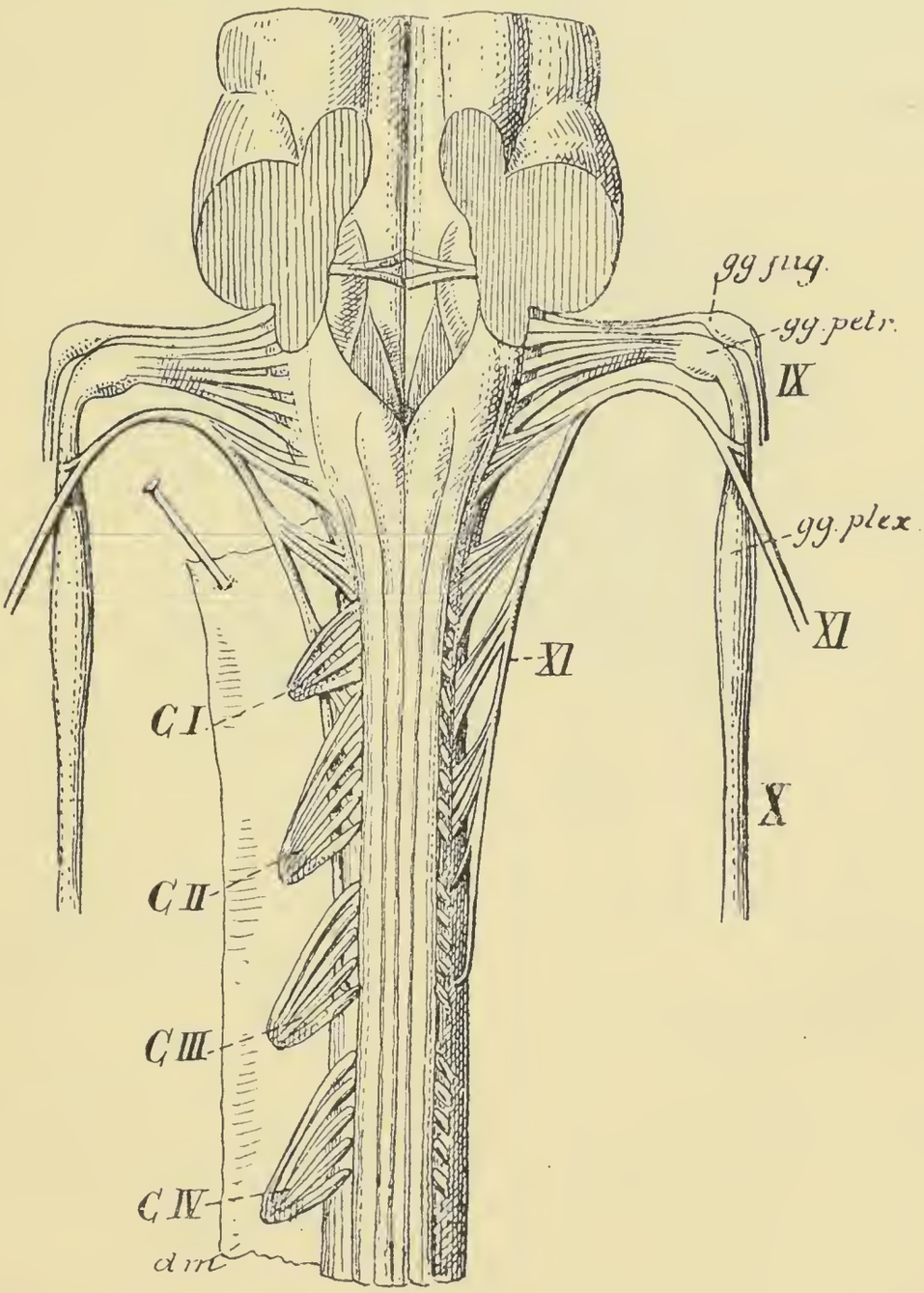

Fig. **193**.
L'origine apparente du nerf accessoire de Willis, du nerf pneumo-gastrique et du nerf glosso-pharyngien. Gr. nat.

Les fibres *bulbaires* du nerf de Willis appartiennent d'ailleurs en réalité au nerf pneumo-gastrique. Elles ne font que s'accoller momentanément au nerf spinal, pendant leur passage à travers le trou déchiré postérieur, pour rentrer ensuite dans le tronc du vague. Le nerf de Willis devient donc un nerf

exclusivement médullaire, provenant de la partie latérale de la corne antérieure de la moelle cervicale, et destiné à innerver (avec certains filets nerveux provenant du plexus cervical) le muscle sterno-cléïdo-mastoïdien et le muscle trapèze.

Nerf pneumo-gastrique.

Les deux *nerfs pneumo-gastriques*, appelés encore *nerfs vagues*, constituent la dixième paire des nerfs craniens. Ils proviennent de la moelle allongée, sortent du crâne par les trous déchirés postérieurs, parcourent de haut en bas toute la région cervicale et toute la région thoracique, pour traverser le dia-

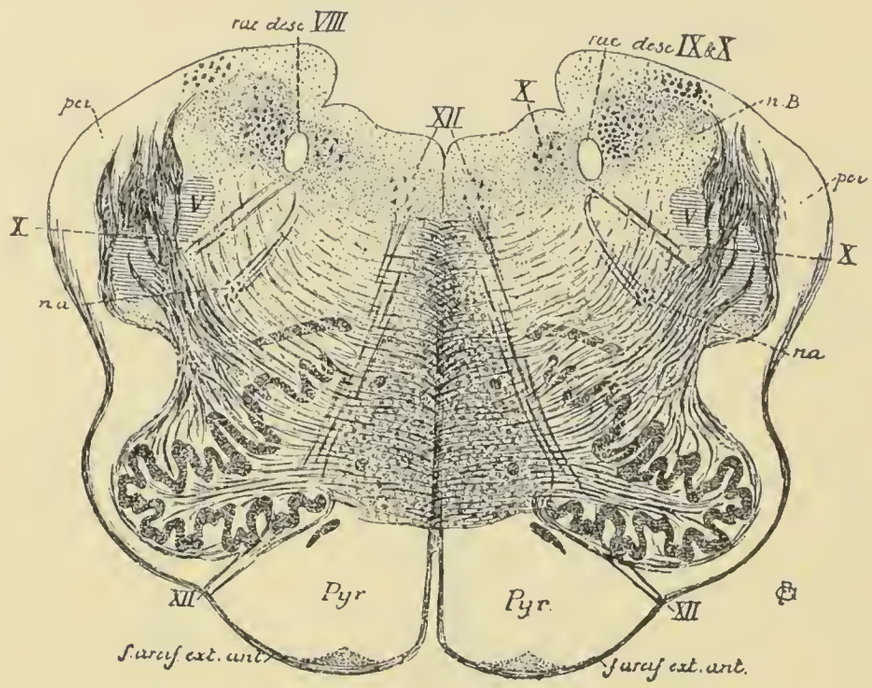

FIG. **194.**

Coupe correspondant au plan de la section 8 de la FIG. **174**.

XII : Noyau d'origine et fibres radiculaires du nerf hypoglosse.
X : Noyau dorsal moteur et fibres radiculaires du nerf pneumo-gastrique.
nB : Noyau du faisceau de BURDACH.
pci : Pédoncule cérébelleux inférieur.
na : Noyau ambigu.

phragme et se terminer dans les parois de l'estomac, dans le foie et dans le plexus solaire du sympathique. Ce sont des nerfs mixtes qui abandonnent sur leur trajet des branches d'innervation, motrices et sensibles, à tous les viscères du cou, du thorax et à une partie des viscères de l'abdomen.

Origine réelle. Chaque nerf pneumo-gastrique présente deux noyaux d'origine, l'un pour sa partie motrice et l'autre pour sa partie sensitive.

Le noyau moteur est représenté par deux colonnes cellulaires nettement distinctes : une colonne ventrale et une colonne dorsale.

La colonne ventrale est formée de cellules volumineuses. C'est le *noyau moteur ventral du vague* ou *noyau moteur à grosses cellules*. Il correspond, en majeure partie, au *noyau ambigu* des auteurs. La colonne dorsale est formée de cellules beaucoup plus petites, le *noyau moteur dorsal* ou *noyau moteur à petites cellules*.

Le *noyau moteur ventral* ou *noyau ambigu* commence, par une partie épaissie, immédiatement en dessous du noyau du facial situé dans la protubérance. Il constitue une colonne cellulaire d'environ quatre millimètres de longueur, plus ou moins continue, que l'on peut poursuivre, au milieu de la formation réticulaire, FIG. **194**, jusqu'au niveau de l'extrémité inférieure du noyau de l'hypoglosse.

Le noyau dorsal représente une longue colonne cellulaire, plus ou moins fusiforme, d'environ sept millimètres de longueur. Sa moitié inférieure accompagne le noyau de l'hypoglosse, en arrière duquel elle est placée.

La moitié supérieure du noyau dorsal apparaît sur le plancher du quatrième ventricule, où elle forme la partie interne de la région grise appelée *aile grise* ou *trigone du vague*.

Les fibres sensitives du nerf pneumo-gastrique ont leurs cellules d'origine en dehors de l'axe cérébro-spinal, dans deux ganglions situés sur le trajet du nerf : le supérieur s'appelle le *ganglion jugulaire* et l'inférieur constitue le *ganglion plexiforme*. Ces ganglions du pneumo-gastrique sont formés de cellules nerveuses unipolaires dont le prolongement unique se bifurque, à une distance variable de la cellule d'origine, en une branche centrale et une branche périphérique. Celle-ci devient le cylindre-axe d'une fibre périphérique et va se terminer dans une des muqueuses où le nerf vague porte la sensibilité. La branche interne devient le cylindre-axe d'une fibre centrale. Elle pénètre dans la moelle allongée par le sillon collatéral postérieur et, arrivée au niveau du faisceau solitaire, elle se bifurque en une branche descendante qui devient fibre constitutive de ce faisceau, et une branche horizontale ou quelque peu ascendante, qui va se terminer dans la partie supérieure de la masse grise longeant la face interne du faisceau solitaire et connue sous le nom de *noyau de faisceau solitaire* ou *noyau terminal* des fibres sensitives des nerfs *IX* et *X*.

Origine apparente. Toutes les fibres radiculaires du nerf vague sortent du sillon collatéral dorsal du bulbe, elles se dirigent en dehors pour se réunir en un tronc unique qui sort du crâne par le trou déchiré postérieur. FIG. **193**.

Nerf glosso-pharyngien.

Le nerf glosso-pharyngien est un nerf mixte, à la fois sensitif et moteur. Il provient de la moelle allongée, sort de la boîte cranienne par le trou déchiré postérieur, présente à ce niveau deux petits épaississements ganglionnaires, qui constituent le *ganglion supérieur* et le *ganglion pétreux*, et va se terminer dans les muscles de la paroi du pharynx, dans la muqueuse du pharynx et dans celle du tiers postérieur de la face dorsale de la langue.

Origine réelle. Les fibres motrices du nerf glosso-pharyngien ont leurs cellules d'origine dans l'axe cérébro-spinal, dans une petite colonne de

cellules nerveuses située en dedans de l'extrémité supérieure du noyau moteur ventral du vague, immédiatement en dessous du noyau du facial, FIG. **195**.

Les fibres sensitives de ce nerf ont leurs cellules d'origine en dehors de l'axe cérébro-spinal, dans les deux ganglions, *supérieur* et *pétreux*, situés au niveau du trou déchiré postérieur.

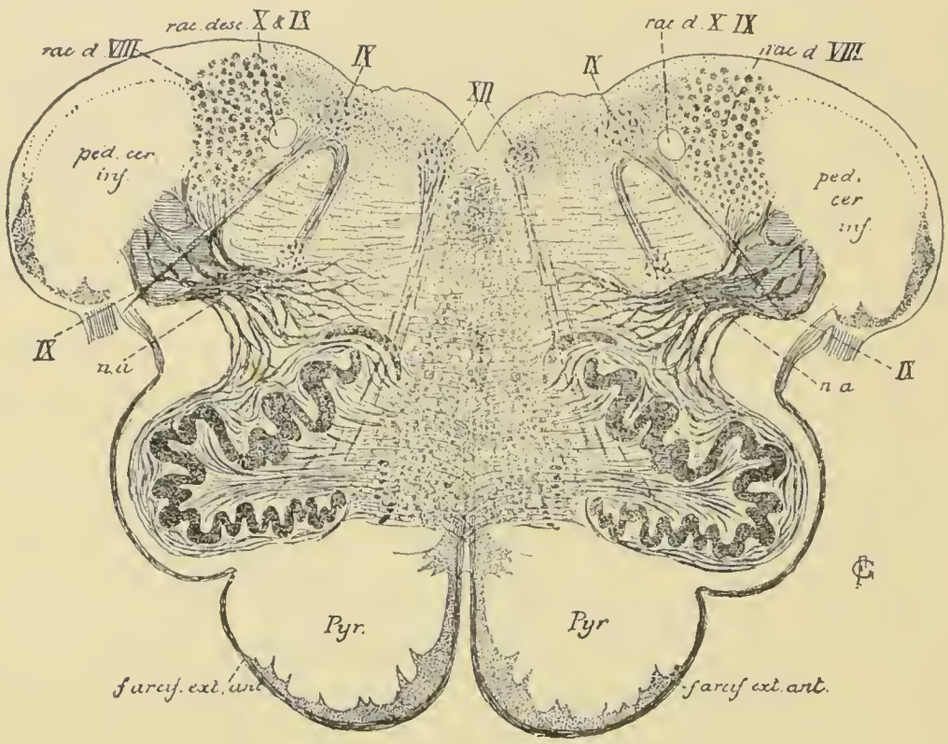

FIG. **195**.

Coupe correspondant au plan de section 9 de la FIG. **174**.

Ces ganglions ont la même structure que ceux des nerfs spinaux. Ils sont formés de cellules unipolaires dont la branche unique se bifurque bientôt et donne naissance à un prolongement périphérique et à un prolongement central. Le prolongement périphérique va se terminer dans les muqueuses où le nerf glosso-pharyngien porte la sensibilité. Le prolongement central devient le cylindre-axe d'une fibre radiculaire. Il pénètre dans le bulbe par la partie supérieure du sillon collatéral postérieur et, arrivé au niveau du faisceau solitaire, il se bifurque en une branche descendante et une branche ascendante. La branche descendante devient fibre constitutive du faisceau solitaire, constituant une véritable *racine descendante* du nerf; elle se termine, comme la branche ascendante, par des ramifications collatérales et terminales, dans la substance grise voisine.

Origine apparente. Les fibres radiculaires de ce nerf sortent par la partie supérieure du sillon collatéral dorsal du bulbe et se dirige en dehors pour sortir du crâne pour le trou déchiré postérieur, FIG. **193**.

Considérations générales

La moelle allongée est une des parties les plus importantes de l'axe cérébro-spinal. Sa structure interne est cependant loin d'être complètement connue. On commence seulement à en entrevoir les grandes lignes.

Comme toute partie de l'axe cérébro-spinal, la moelle allongée est formée de substance grise et de substance blanche.

Par sa *substance grise* elle est essentiellement un *organe propre*, indépendant des parties voisines de l'axe nerveux et tenant sous son influence, par les fibres centripètes et centrifuges renfermées dans les trois nerfs périphériques, l'innervation motrice de la langue, l'innervation motrice et l'innervation sensible du pharynx, du larynx, de l'œsophage, de la trachée-artère, de tous les viscères de la cage thoracique ainsi que de l'estomac. Ces noyaux d'origine des nerfs moteurs et ces noyaux de terminaison des nerfs sensibles sont situés dans le voisinage plus ou moins immédiat du canal central. La série de coupes transversales que nous avons étudiées montre la situation exacte et les rapports de ces masses grises.

Par sa *substance blanche* la moelle allongée forme un *organe de passage :*

1° pour les fibres nerveuses *ascendantes* qui viennent de la moelle épinière et qui se rendent vers les centres nerveux supérieurs ; ce sont les fibres des cordons postérieurs et les fibres des faisceaux médullo-cérébelleux dorsal et ventral ;

2° pour les fibres *descendantes* provenant des centres nerveux supérieurs et se rendant dans les masses grises médullaires : ce sont les fibres cortico-spinales, les fibres mésencéphalo-spinales et les fibres vestibulo-spinales.

Les coupes que nous avons étudiées montrent la position que ces différents faisceaux occupent aux différents niveaux de la moelle allongée.

La moelle allongée comme organe propre.

Considérée comme organe propre, la moelle allongée est formée par des *noyaux moteurs*, ou noyaux d'origine des fibres centrifuges, et par des *noyaux sensibles*, ou noyaux de terminaison des fibres centripètes.

Noyaux moteurs. Les noyaux moteurs du bulbe ne tiennent pas sous leur influence immédiate *tous* les organes qui, anatomiquement, paraissent en recevoir l'innervation motrice. Ces organes, généralement considérés comme ayant une innervation bulbaire, se laissent subdiviser en trois groupes d'après la nature des fibres musculaires qui interviennent dans leur constitution.

1° Les organes pourvus de fibres musculaires *striées* : la langue, le larynx et le pharynx.

2° Les organes pourvus de fibres musculaires *lisses* : l'œsophage, l'estomac, la trachée-artère et les bronches.

3° Un organe pourvu de fibres musculaires *striées ramifiées* : le cœur.

Les *organes pourvus de fibres musculaires striées* possèdent seuls une localisation motrice bulbaire incontestable. Les recherches expérimentales ont établi que chacun de ces trois organes (langue, pharynx et larynx) est représenté dans le bulbe par une colonne cellulaire motrice nettement distincte : le *noyau de*

l'hypoglosse, centre d'innervation de tous les muscles de la langue *(noyau lingual)* ; le *noyau ambigu*, appartenant à la fois au nerf glosso-pharyngien et au nerf pneumo-gastrique, centre bulbaire de tous les muscles du pharynx *(noyau pharyngien)*; le *noyau dorsal du vague* ou centre bulbaire de tous les muscles intrinsèques du larynx *(noyau laryngé)*.

Les organes pourvus de *fibres musculaires lisses* ne possèdent pas de noyaux bulbaires. Ils ne peuvent d'ailleurs pas être considérés comme recevant leur innervation motrice d'une fibre cérébro-spinale. Ils doivent obéir et ils obéissent à la loi commune qui veut que toute fibre musculaire *lisse* reçoive son innervation motrice d'une fibre nerveuse *sympathique*. Si les nerfs pneumo-gastriques excercent donc une influence motrice sur l'œsophage, l'estomac, la trachée-artère, les bronches et les divisions bronchiques, cette influence doit s'exercer par l'intermédiaire d'un neurone sympathique. Il en résulte que les fibres du pneumo-gastrique ne se terminent pas directement dans les muscles lisses de ces organes, mais dans un ganglion sympathique interposé, ganglion qui est le centre nerveux réflexe tenant sous son influence le fonctionnement normal de ces organes.

Le *cœur* constitue en quelque sorte un organe intermédiaire entre les organes à muscles striés et les organes à muscles lisses. Il se rapproche des organes à muscles lisses par ce fait qu'il peut fonctionner en l'absence complète de toute connexion avec la moelle allongée et cela grâce aux nombreux ganglions nerveux sympathiques qu'il renferme dans son épaisseur. Il se rapproche des organes à muscles striés par ce fait que le bulbe exerce sur lui une influence incontestable par l'intermédiaire des nerfs pneumo-gastriques. Cette influence n'est pas excitante comme celle qu'une fibre cérébro-spinale exerce sur un muscle strié, elle est *inhibitive* ou *suspensive* de l'influence excitante exercée par les fibres sympathiques. On peut donc en conclure que les fibres cardiaques renfermées dans le nerf pneumo-gastrique ne se terminent pas directement dans les muscles striés du cœur,mais qu'elles se rendent plus que probablement dans les ganglions sympathiques eux-mêmes.

La localisation bulbaire de ces fibres cardiaques renfermées dans le nerf pneumo-gastrique n'est pas connue. Leurs cellules d'origine se trouvent probablement dans la partie inférieure du noyau ambigu.

Applications pratiques.Cette façon de considérer les connexions anatomiques, qui existent entre la moelle allongée et les organes périphériques que l'on considère généralement comme ayant une innervation bulbaire, explique pourquoi, dans les lésions destructives des noyaux moteurs du bulbe (comme cela a lieu dans la paralysie bulbaire progressive ou paralysie labio-glosso-laryngée), on voit survenir l'atrophie et la paralysie des muscles de la langue entrainant des troubles dans l'articulation des mots (anarthrie), l'atrophie et la paralysie des muscles du pharynx amenant des troubles dans la déglutition

(dysphagie), l'atrophie et la paralysie des muscles du larynx amenant des troubles profonds dans l'émission des sons (aphonie), la suspension de l'influence inhibitive sur les ganglions cardiaques amenant la tachycardie, alors que tous les autres organes (œsophage, estomac, trachée-artère et bronches) continuent à fonctionner comme dans les conditions normales.

Les masses grises motrices du bulbe ne sont pas seulement les *noyaux d'origine* des fibres motrices périphériques, elles sont aussi les *noyaux de terminaison* des fibres descendantes cortico-bulbaires, fibres qui ont leurs cellules d'origine dans la zône motrice de l'hémisphère cérébral du côté opposé et par l'intermédiaire desquelles l'écorce cérébrale peut exercer une influence sur les muscles périphériques. Cette influence corticale ne peut s'exercer que sur les organes qui possèdent une localisation bulbaire, c'est-à-dire la langue, le pharynx et le larynx. C'est grâce à cette connexion cortico-bulbaire que les mouvements de la langue, du pharynx et du larynx peuvent être des *mouvements volontaires*. Tous les autres organes innervés par les nerfs pneumo-gastriques échappent à cette influence corticale. Les cellules d'origine de ces fibres cortico-bulbaires occupent la partie inférieure de la circonvolution centrale antérieure, où elles constituent un *centre cortical* pour les muscles de la *langue*, un *centre cortical* pour les muscles du *larynx* et un *centre du pharynx* présidant aux mouvements volontaires de déglutition. Les fibres cortico-bulbaires qui proviennent de ces cellules nerveuses forment partie intégrante de la voie pyramidale et descendent à travers la capsule interne, le pied du pédoncule cérébral et le pont de Varole jusque dans les masses grises du bulbe.

Applications pratiques. Une lésion bilatérale de ces fibres cortico-bulbaires — comme cela peut s'observer quelquefois dans la sclérose en plaques ou dans certains cas de lésions multiples dûes à de l'artériosclérose — se traduira donc au-dehors par les mêmes symptômes cliniques que ceux qui caractérisent la paralysie bulbaire : paralysie de la langue, du pharynx et du larynx. C'est la *paralysie pseudo-bulbaire*. Elle se différencie de la paralysie bulbaire proprement dite, 1°) par son *évolution* : lente et progressive dans la paralysie bulbaire comme la lésion anatomo-pathologique elle-même, on la voit survenir brusquement dans la paralysie pseudo-bulbaire à la suite d'un ou de plusieurs ictus apoplectiques.

2°) par sa *symptomatologie* : la paralysie bulbaire n'intéresse que les muscles de la langue, du pharynx et du larynx, tandis que la paralysie pseudo-bulbaire est souvent accompagnée d'hémiplégie.

La paralysie bulbaire est accompagnée d'atrophie musculaire et d'abolition du réflexe pharyngien, tandis que, dans la paralysie pseudo-bulbaire, le neurone périphérique étant intact, l'atrophie fait défaut et le réflexe pharyngien persiste.

Noyaux sensibles. Les fibres centripètes renfermées dans le nerf glosso-pharyngien et dans le nerf pneumo-gastrique vont se terminer dans la longue colonne grise qui avoisine le faisceau solitaire, et qui est située dans le voisinage immédiat du plancher du quatrième ventricule, au niveau de l'aile grise ou trigone du vague. Cette masse grise est donc le centre bulbaire où arrivent toutes les impressions de sensibilité qui tombent sur la muqueuse de la partie postérieure du dos de la langue, du pharynx, de l'œsophage, de l'estomac, du larynx, de la trachée-artère et de tout l'arbre respiratoire. Cette masse grise doit être aussi le lieu d'origine de nombreuses fibres nerveuses, dont les unes — fibres longues ou bulbo-corticales — amènent les impressions de sensibilité jusque dans l'écorce cérébrale où elles vont devenir *conscientes;* dont les autres — fibres courtes, bulbo-bulbaires ou bulbo-médullaires — transmettent ces impressions aux noyaux d'origine des nerfs moteurs périphériques et interviennent ainsi puissamment dans le *mécanisme des mouvements réflexes.*

Les *fibres bulbo-corticales* en rapport avec les nerfs glosso-pharyngien et pneumo-gastrique ne sont guère connues. La sensibilité *consciente* n'existe d'ailleurs que pour les impressions *gustatives* tombant sur le tiers postérieur du dos de la langue et quelque peu aussi pour les impressions de sensibilité générale tombant sur la muqueuse du pharynx. Tous les autres organes à innervation bulbaire échappent à la *sensibilité corticale.* Nous pouvons en déduire que, si une connexion bulbo-corticale existe pour ces organes, elle ne doit pas être bien importante.

Les impressions de sensibilité amenées au bulbe par les fibres centripètes doivent donc s'y réfléchir sur des cellules motrices et servir essentiellement à des mouvements réflexes. Les connexions anatomiques qui relient le noyau du faisceau solitaire aux masses motrices du bulbe et de la moelle épinière ne sont guère connues.

Nous savons qu'il existe, dans le bulbe, un *centre respiratoire* que l'on localise dans le noyau du faisceau solitaire, dans le voisinage de l'angle inférieur du plancher du quatrième ventricule. A ce noyau arrivent les fibres centripètes du nerf pneumo-gastrique ; de ce noyau doivent partir des *fibres bulbo-médullaires* allant se mettre en connexion avec la corne grise antérieure de la moelle, depuis le troisième segment cervical jusqu'à la partie inférieure de la moelle dorsale, corne antérieure où se trouvent les cellules d'origine des fibres motrices innervant le diaphragme, les muscles intercostaux, ainsi que tous les muscles pouvant intervenir activement dans l'acte de la respiration.

Dans le bulbe existe encore un *centre circulatoire* exerçant une influence inhibitive sur le cœur et que l'on localise également vers le sommet du triangle inférieur du plancher du quatrième ventricule. Ce centre doit recevoir des fibres centripètes du nerf pneumo-gastrique; il doit en partir des fibres centrifuges, bulbo-bulbaires, reliant probablement le noyau du faisceau solitaire aux cellules du noyau ambigu.

Dans le bulbe existe encore le centre du *réflexe pharyngien*, provoqué par une excitation de la muqueuse du pharynx ; le *centre réflexe de la toux* à la suite de l'excitation de la muqueuse du larynx ; un *centre réflexe pour la déglutition*, etc.

Applications pratiques. C'est la haute importance de ces centres réflexes pour la vie de l'individu, principalement du centre respiratoire et du centre circulatoire, qui donne tant de gravité aux affections organiques du bulbe.

La moelle allongée renferme encore, dans sa substance grise, une longue colonne de cellules nerveuses avoisinant la racine bulbo-spinale du nerf trijumeau et représentant le noyau de terminaison pour toutes les fibres centripètes du nerf de la cinquième paire. Cette masse grise est en même temps le noyau d'origine des fibres de la voie centrale. Celles-ci, se dirigent transversalement en dedans, passent le raphé où elles s'entrecroisent avec les fibres du côté opposé, pour devenir fibres ascendantes dans la partie de la formation réticulaire située au-devant du noyau d'origine du nerf hypoglosse. L'ensemble de ces fibres forme la *voie croisée bulbo-thalamique*.

Applications pratiques. Une lésion du bulbe, intéressant soit la racine bulbo-spinale, soit la substance grise voisine, amènera donc une anesthésie dans le domaine du trijumeau du côté correspondant, ainsi que l'abolition du réflexe conjonctival. Une lésion de la formation réticulaire, avoisinant le noyau d'origine du nerf hypoglosse, peut amener une anesthésie dans le domaine cutané du trijumeau du côté opposé, avec persistance du réflexe de la conjonctive oculaire.

La moelle allongée comme organe de passage.

La moelle allongée est encore un *organe de passage* pour toutes les fibres ascendantes et descendantes qui relient la moelle épinière aux centres nerveux supérieurs.

Fibres descendantes. Les fibres descendantes, qui traversent le bulbe pour se rendre dans les zônes pyramidales de la moelle, sont les fibres cortico-spinales, les fibres rubro-spinales et les fibres vestibulo-spinales.

Les *fibres cortico-spinales* descendent de chaque côté dans la pyramide du bulbe. Celle-ci occupe la partie ventrale de la moelle allongée. Elle diminue de volume de haut en bas parce que, dans son trajet descendant, elle abandonne les fibres destinées au noyau de l'hypoglosse (noyau de la langue), au noyau ambigu (noyau du pharynx), et au noyau dorsal du vague (noyau du larynx), fibres qui par leur ensemble forment la *voie motrice cortico-bulbaire*.

A la partie inférieure du bulbe, les deux pyramides présentent un entrecroisement incomplet connu sous le nom de *décussation des pyramides*. Les fibres croisées se rendent dans la zône pyramidale latérale, tandis que les fibres non entrecroisées descendent dans la zône pyramidale du cordon antérieur.

Les *fibres rubro-spinales* forment des fibres constituantes du faisceau hétérogène situé dans le faisceau latéral du bulbe en arrière et en dehors de l'olive, FIG. **196**, **197** et **198**.

FIG. **196**.

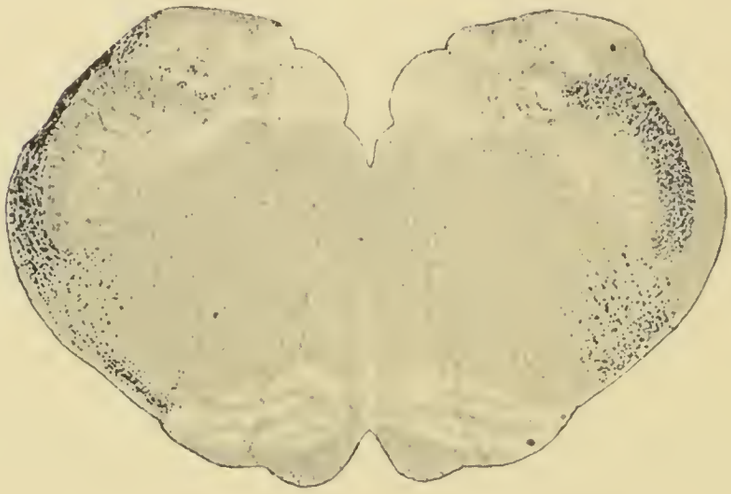

FIG. **197**.

FIG. **198**.

Coupes transversales du tronc cérébral du lapin montrant : à *droite*, la dégénérescence des fibres de la racine descendante du trijumeau et des fibres descendantes rubro-spinales ; à gauche, la dégénérescence des fibres ascendantes des faisceaux médullo-cérébelleux dorsal et ventral.

Les *fibres vestibulo-spinales* descendent au beau milieu de la formation réticulaire immédiatement en arrière du noyau ambigu, FIG. **199** et **200**.

Valeur fonctionnelle. Nous avons établi la valeur fonctionnelle de ces fibres en étudiant la moelle épinière.

Applications pratiques. La lésion d'une pyramide bulbaire entraîne de l'hémiplégie spastique dans le côté opposé du corps avec intégrité de la face. Cette hémiplégie est caractérisée par une diminution de la motilité volontaire dans les muscles des extrémités des membres, une exagération des réflexes tendineux, une exagération du tonus normal des muscles et l'abolition des réflexes cutanés supérieurs.

A cause du voisinage immédiat des fibres radiculaires du nerf hypoglosse, la lésion de la partie ventrale du bulbe intéresse d'ordinaire ces fibres, en même temps que les fibres descendantes de la pyramide, amenant la mise hors de fonction des muscles de la langue du côté correspondant. Il y aura donc

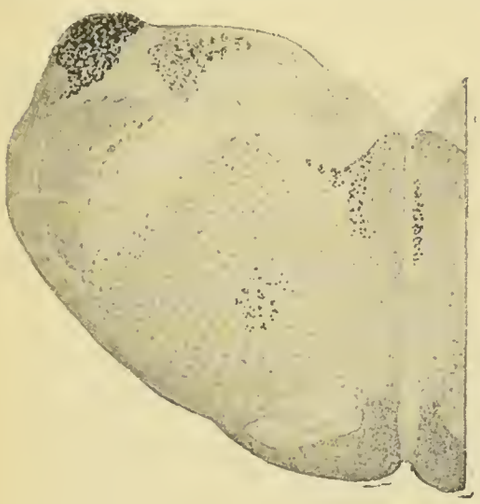

Fig. **199**.

Fig. **200**.

Position des fibres vestibulo-spinales au milieu de la formation réticulaire.

paralysie alterne, c'est-à-dire paralysie avec atrophie des muscles de la langue d'un côté, avec paralysie spastique des membres du côté opposé, tableau clinique qui est en quelque sorte pathognomonique d'une lésion bulbaire.

Dans les cas de *compression bulbaire* — comme cela peut s'observer dans les cas de tumeur soit du cervelet, soit de la toile choroïdienne du quatrième ventricule — la mise hors de fonction des deux pyramides bulbaires peut se traduire cliniquement par une paralysie spastique des quatre membres. Les paralysies *spastiques* dues à une lésion bulbaire ne se transforment presque jamais en paralysie flasque, comme cela s'observe si fréquemment dans les lésions médullaires, et cela à cause de la distance qui sépare les fibres rubro-spinales des fibres cortico-spinales, de telle sorte qu'il est presque matériellement impossible que ces deux faisceaux de fibres soient mis hors de fonction sans que le bulbe ne soit lésé dans ses centres fondamentaux de respiration et de circulation.

En traversant de haut en bas la pyramide antérieure du bulbe, les fibres

cortico-spinales abandonnent de nombreuses ramifications aux olives bulbaires. Les cellules de ces masses grises donnent naissance à des fibres nerveuses qui traversent le raphé pour se rendre, par le pédoncule cérébelleux inférieur, dans l'écorce grise du lobe médian du cervelet. Les fibres directes, cortico-olivaires, et les fibres croisées, olivo-cérébelleuses, en se superposant donnent naissance à une voie nerveuse *cortico-olivo-cérébelleuse* dont on ignore complètement la valeur fonctionnelle.

Fibres ascendantes.

Les fibres des cordons postérieurs de la moelle se terminent dans les deux masses grises du bulbe connues sous le nom de *noyaux des cordons postérieurs.* Ces masses grises donnent origine à des fibres nerveuses s'entrecroisant au-devant de la coupe du canal central pour aller constituer la couche interolivaire qui traverse la moelle allongée de bas en haut.

Valeur fonctionnelle. Ces fibres de la couche interolivaire, étant la continuation des fibres longues des cordons postérieurs, doivent donc être considérées comme la voie de transmission de la sensibilité profonde.

Fig. **201**.

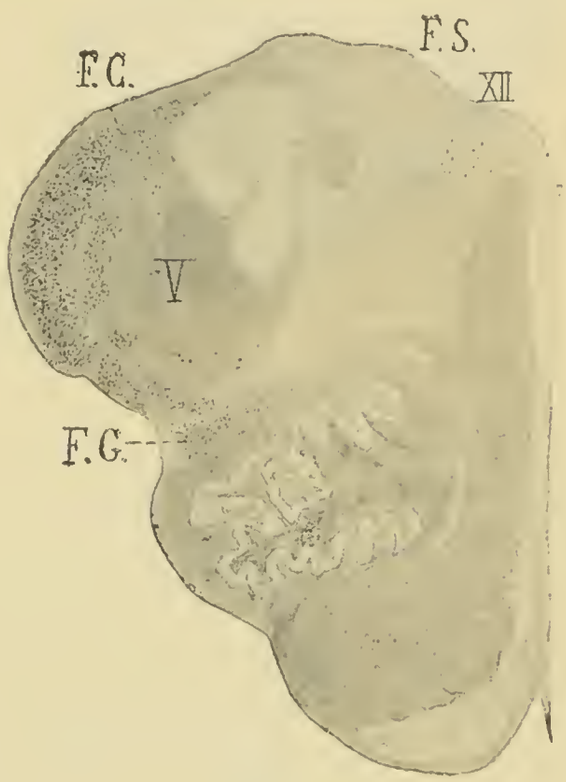

Fig. **202**.

Applications pratiques. Une lésion limitée du bulbe intéressant la couche interolivaire se traduira donc au dehors par une *ataxie* des quatre membres, identique à l'ataxie consécutive à la lésion des fibres des cordons postérieurs de la moelle. C'est l'*ataxie bulbaire.*

Les fibres du faisceau médullo-cérébelleux dorsal, *FC*, ou voie de transmission de la sensibilité tactile, passent par le pédondule cérébelleux inférieur.

Les fibres du faisceau de Gowers, *FG*, ou voie de transmission de la sensi-

bilité à la douleur et à la température, occupent la partie latérale du faisceau latéral du bulbe. Ces fibres sont placées dans le voisinage immédiat de la racine bulbo-spinale du trijumeau et de la substance grise voisine, FIG. **201** et **202**.

Applications pratiques. Une lésion qui intéressera cette partie latérale du bulbe produira donc une *anesthésie alterne :* c'est-à-dire la perte complète de la sensibilité cutanée dans le domaine du trijumeau d'un côté, accompagnée de la perte de la sensibilité à la douleur et à la température dans le cou, le tronc et les membres du côté opposé du corps.

Le pédoncule cérébelleux inférieur a une structure excessivement complexe. Il est formé des fibres médullo-cérébelleuses dorsales (voie de transmission de la sensibilité tactile), des fibres olivo-cérébelleuses, nucléo-cérébelleuses et réticulo-cérébelleuses dont on ignore la valeur fonctionnelle, FIG. **203**. On admet généralement que les lésions du pédoncule cérébelleux inférieur amènent, chez les animaux, un mouvement de rotation autour de l'axe longitudinal du corps. Il résulte cependant des recherches récentes que ce mouvement de rotation n'est pas dû à la lésion des fibres que nous venons d'énumérer, mais bien à la lésion concomitante soit du nerf vestibulaire à son entrée dans le tronc cérébral, soit de la racine descendante de ce nerf qui forme le segment interne du pédoncule cérébelleux inférieur.

La circulation du myélencéphale.

Circulation artérielle. Toutes les artères qui arrivent au bulbe proviennent, comme branches collatérales, des deux artères vertébrales, nées des artères sous-clavières. La vertébrale gauche est généralement plus volumineuse que la vertébrale droite. Elle provient de l'artère sous-clavière correspondante, un peu en avant que cette artère ne se recourbe en dehors pour s'engager entre les muscles scalènes. Elle se trouve donc dans l'axe même de l'ondée sanguine venant du cœur. La vertébrale droite, au contraire, naît de la sous-clavière correspondante, lorsque celle-ci s'est déjà recourbée au-dessus de la première côte.

Chaque artère vertébrale se dirige alors en arrière, passe entre les apophyses transverses de la sixième et de la septième vertèbre cervicale, puis se recourbe en haut pour monter verticalement, dans un trajet flexueux, à travers les trous transversaires des vertèbres cervicales supérieures. Entre l'axis et l'atlas, elle décrit une forte courbure verticale, puis se recourbe horizontalement en arrière pour contourner les masses latérales de l'atlas. L'artère perfore alors, entre l'arc postérieur de l'atlas et le pourtour postérieur du trou occipital, le ligament occipito-atloïdien postérieur, puis la dure-mère et pénètre ainsi dans la boîte cranienne. Elle se dirige en haut, en avant et en dedans, en contournant quelque peu la moelle allongée, pour venir se placer entre la moelle allongée et la gouttière basilaire de l'occipital. Pendant ce

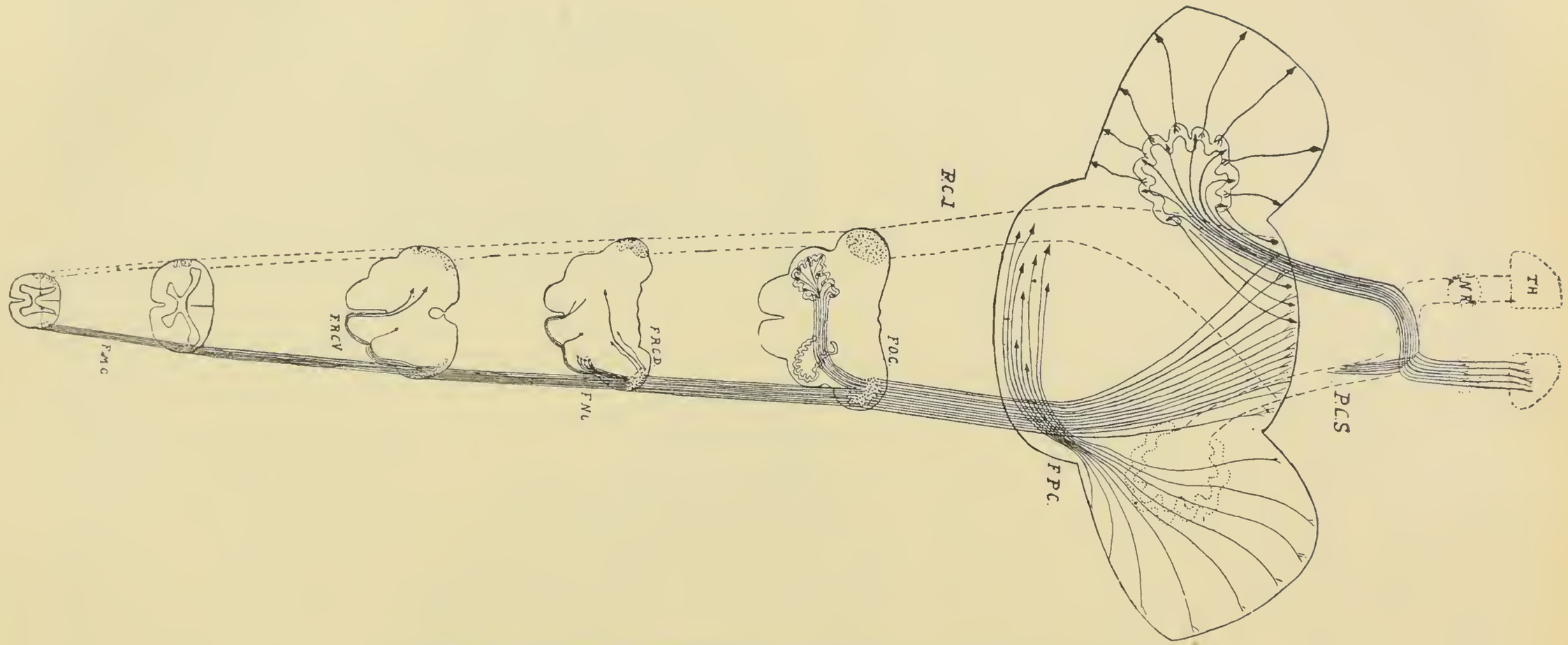

Schéma montrant la constitution du pédoncule cérébelleux inférieur.

FMC : Fibres médullo-cérébelleuses dorsales.
FRCV : Fibres réticulo-cérébelleuses ventrales.
FNC : Fibres nucléo-cérébelleuses.
FRCD : Fibres réticulo-cérébelleuses dorsales.
FOC : Fibres olivo-cérébelleuses.

Fig. 203.

trajet, elle se rapproche insensiblement de l'artère vertébrale du côté opposé et se fusionne avec elle en un tronc volumineux, le *tronc basilaire*, un peu en dessous de la protubérance annulaire, FIG. **204**.

Pour arriver du cœur jusqu'à la moelle allongée, l'ondée sanguine se

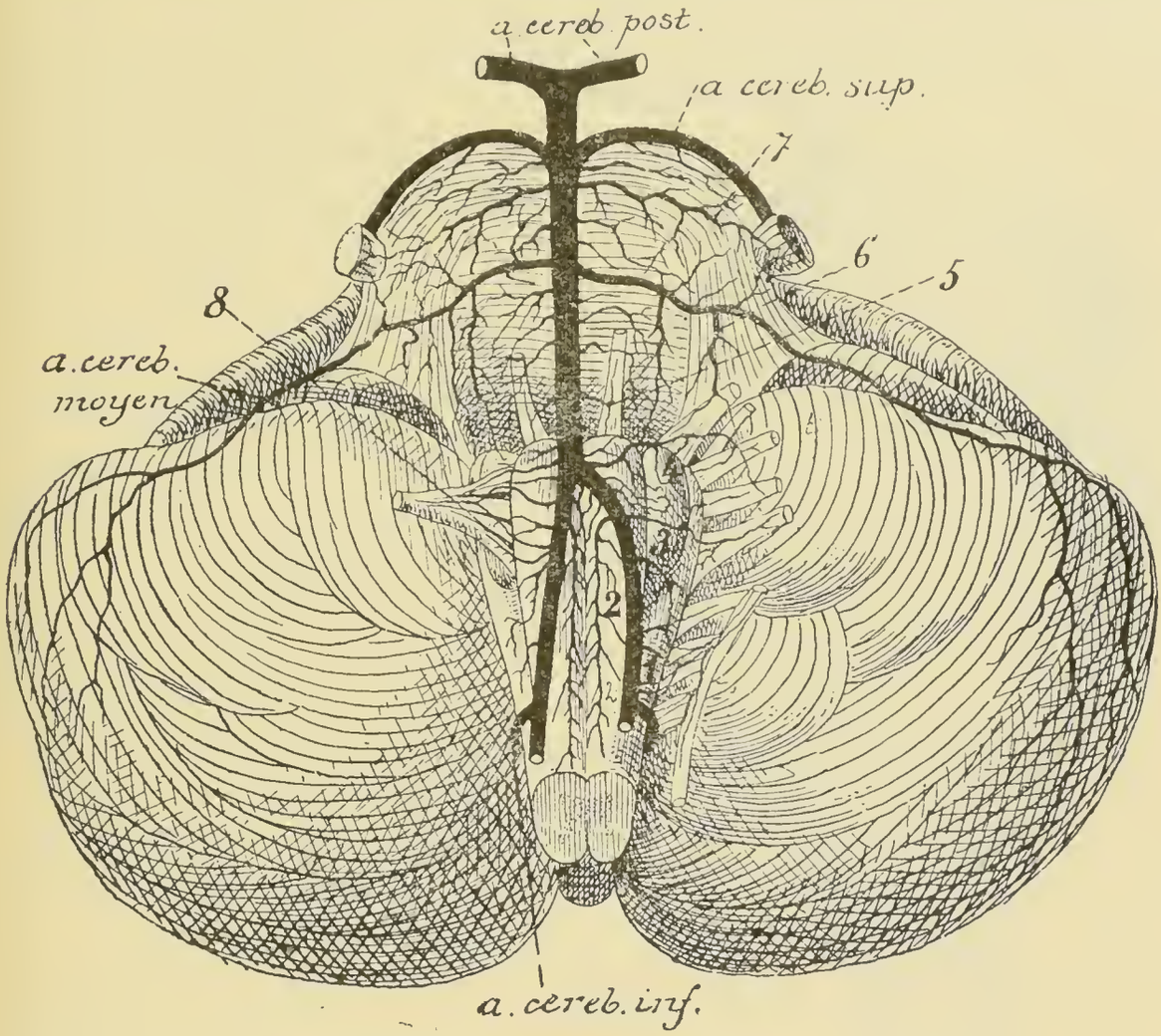

FIG. **204**.

Les artères de la face antérieure de la moelle allongée et de la protubérance annulaire.

1. Artères radiculaires du nerf accessoire de WILLIS.
2. Artères spinales antérieures.
3. Artères radiculaires du nerf pneumo-gastrique.
4. Artères radiculaires du nerf glosso-pharyngien.
5. Artères radiculaires du nerf oculo-moteur externe.
6. Artères radiculaires du facial et de l'acoustique.
7. Artères radiculaires du trijumeau.
8. Artères radiculaires de l'hypoglosse.

trouve donc considérablement affaiblie par le trajet tortueux des artères vertébrales.

Pendant leur trajet sur la face latérale et la face antérieure du bulbe, les artères vertébrales fournissent de nombreuses artères collatérales.

La plus volumineuse est destinée au cervelet, c'est l'*artère cérébelleuse inférieure*. Elle naît de la vertébrale près de la partie inférieure du bulbe, contourne ce dernier en arrière et en dedans et va se rendre à la face inférieure du cervelet. Au moment où elle décrit sa première courbure, elle donne une branche collatérale, l'*artère spinale postérieure*, destinée à la partie postérieure de la moitié inférieure du bulbe et à la face postérieure de la moelle épinière.

Tout près de la formation du tronc basilaire, chaque artère vertébrale fournit encore, du côté interne, une artère importante : l'*artère spinale antérieure*. Elle se dirige en bas et en dedans, se réunit sur la ligne médiane avec l'artère spinale du côté opposé et descend sur la face antérieure de la moelle vis-à-vis de la fissure médiane longitudinale antérieure.

De ces gros troncs artériels : artères vertébrales, artère spinale antérieure et artères spinales postérieures, partent des artères plus petites destinées à s'épuiser dans le bulbe : ce sont les *artères nourricières du bulbe*.

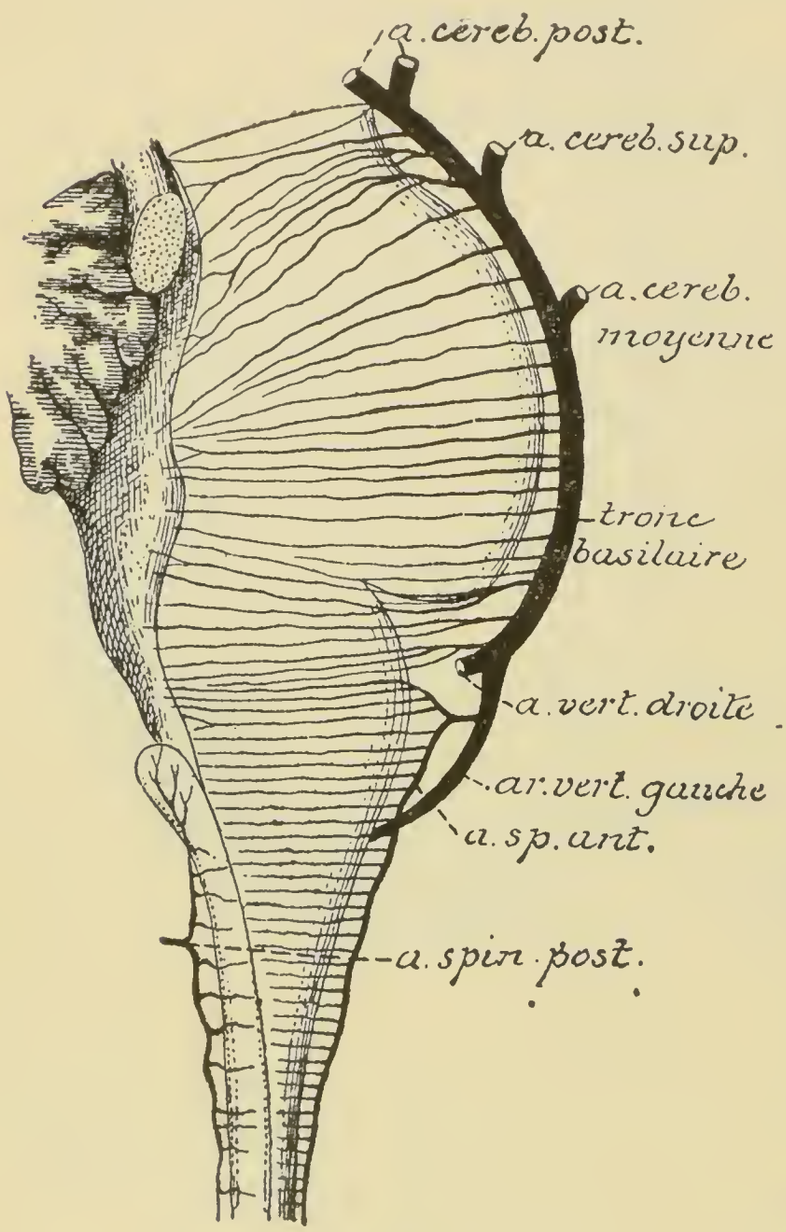

Fig. **205**.
Les artères médianes antérieures et postérieures du bulbe et de la protubérance annulaire.

On les divise en trois groupes :

1° Les *artères médianes* ou *artères des noyaux* destinées à porter le sang aux noyaux gris du plancher du quatrième ventricule.

1° Les *artères radiculaires* qui accompagnent les fibres radiculaires des nerfs périphériques.

3° Les *artères accessoires* destinées aux couches périphériques du bulbe.

Artères médianes. On les divise, d'après leur situation, en *artères médianes antérieures* et *artères médianes postérieures*.

Les *artères médianes antérieures* naissent de l'artère spinale antérieure ou de la partie inférieure du tronc basilaire.

Elles se dirigent horizontalement en arrière, pénètrent dans la fissure médiane antérieure, traversent le raphé d'avant en arrière, fig. **205**, et, arrivées sur le plancher du quatrième ventricule en dessous de l'épendyme, elles se recourbent en dehors et se terminent dans les noyaux gris de ce plancher.

Pendant leur trajet antéro-postérieur dans le bulbe, elles fournissent quelques fines branches collatérales aux parties blanches voisines. Ces artères médianes antérieures correspondent donc aux artères du sillon de la moelle.

Les *artères médianes postérieures* proviennent des artères spinales correspondantes.

Artères radiculaires. Les artères radiculaires proviennent directement des deux artères vertébrales. Ce sont des artères excessivement fines qui se dirigent transversalement en dehors, pénètrent dans les filets radiculaires des nerfs qui dépendent du bulbe : l'hypoglosse, le pneumo-gastrique et le glosso-pharyngien, puis se divisent en une branche centrale et une branche périphérique. La branche périphérique s'épuise dans la partie voisine du nerf. La branche centrale accompagne les fibres radiculaires jusqu'à leur noyau d'origine et là se résout en réseau capillaire.

Chaque noyau d'origine d'un nerf périphérique reçoit donc le sang artériel de deux sources différentes : des artères médianes voisines et des artères radiculaires, Fig. **206**.

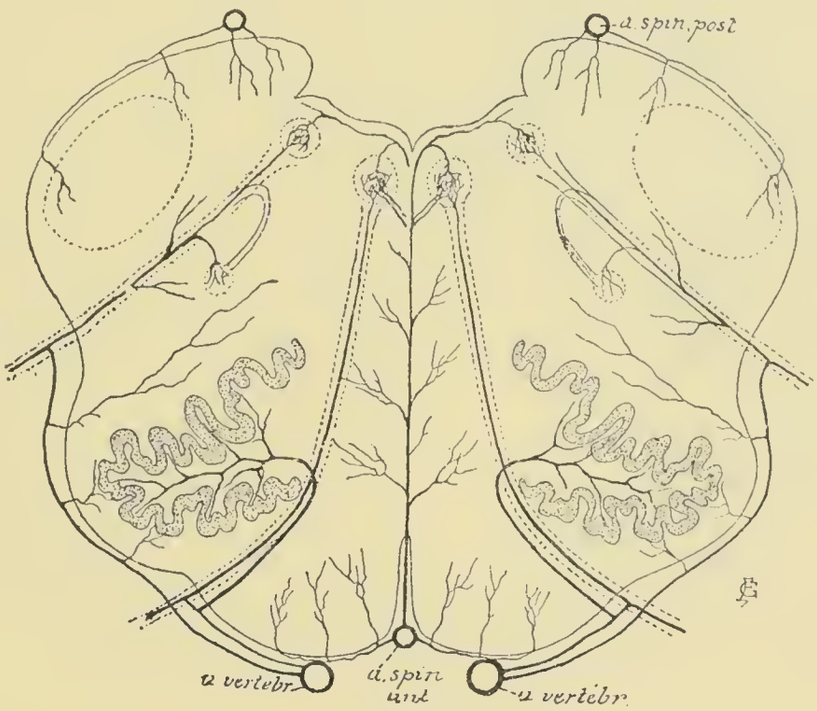

Fig. **206**.

Schéma montrant la distribution des artères nourricières du myélencéphale.

Un fait important à noter c'est que toutes ces artères médianes et radiculaires sont des *artères terminales* dans le sens de Cohnheim, c'est-à-dire que ces artères ne s'anastomosent jamais entre elles, si ce n'est par leur réseau capillaire.

Artères accessoires. Ce sont de petites branches nées des artères vertébrales, des artères radiculaires, artères spinales ou artères cérébelleuses inférieures et qui se rendent dans la partie voisine de la substance blanche du bulbe. Parmi ces artérioles, quelques-unes suivent les filets radiculaires du nerf hypoglosse et pénètrent dans l'olive.

Circulation veineuse. Les veines suivent le trajet des artères et viennent se déverser dans les grosses veines périphériques qui forment plexus à la face externe du bulbe.

§ 3. Le métencéphale.

Le métencéphale est la partie du rhombencéphale comprise entre l'isthme

du rhombencéphale et le myélencéphale. Il est formé d'une partie ventrale, la *protubérance annulaire* ou le *pont de Varole*, et d'une partie dorsale, le *cervelet*. Ces deux parties sont reliés l'une à l'autre par les *pédoncules cérébelleux moyens* ou *bras du pont*.

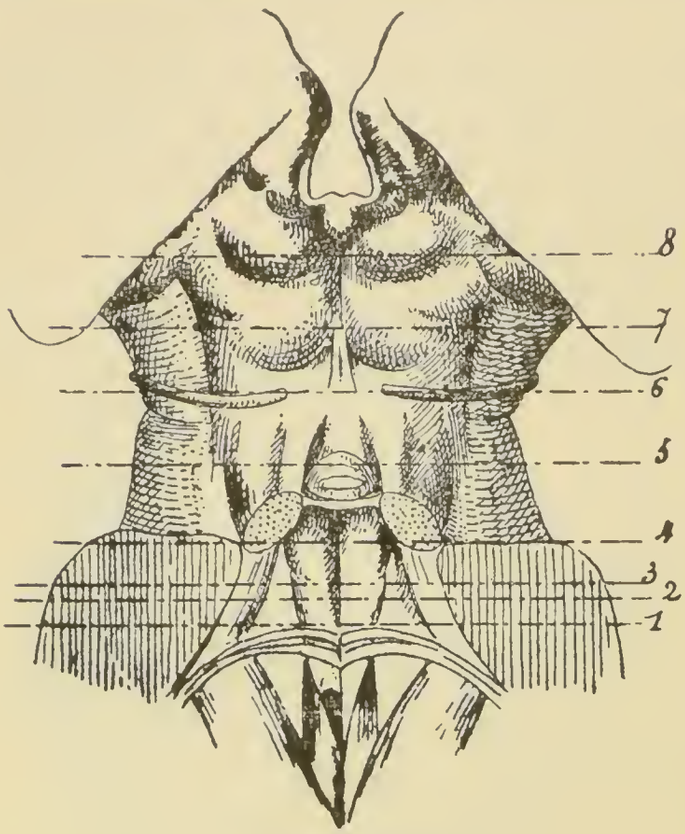

Fig. 207.
La face postérieure du métencéphale et du mésencéphale. Gr. nat.

Pont de Varole.

L'étude d'une série de coupes transversales pratiquées aux différents niveaux de la protubérance nous renseignera sur l'organisation interne de cette partie importante de l'axe cérébro-spinal. Nous avons indiqué dans la fig. **207**, par des lignes pointillées, le niveau auquel correspondent les différentes coupes que nous allons étudier en détail.

La fig. **208** représente le dessin d'une coupe faite vers le bord inférieur de la protubérance annulaire. Ce qui donne à cette coupe, et à toutes celles que nous allons étudier, un caractère particulier, qui les différencie nettement des coupes de la moelle allongée, c'est que toute leur moitié antérieure est occupée par de nombreux faisceaux compacts de fibres transversales appartenant à la protubérance. Toutes ces coupes comprennent en effet, deux parties : une *partie antérieure* ou *basale*, formée essentiellement par les fibres protubérantielles ou fibres des pédoncules cérébelleux moyens, et une *partie postérieure* ou *dorsale* où nous trouvons les éléments particuliers du rhombencéphale.

Dans la partie basale, fig. **208**, on aperçoit, entre les fibres protubérantielles qui ont toutes une direction transversale, des amas irréguliers de substance grise qui constituent les *noyaux du pont*. Les fibres transversales s'entrecroisent sur la ligne médiane et se rendent de chaque côté, par le pédoncule cérébelleux moyen, dans les hémisphères du cervelet. Ces faisceaux protubérantiels sont exclusivement formés de fibres servant à relier les noyaux du pont à la couche corticale grise d'un hémisphère cérébelleux.

Elles ont leurs cellules d'origine dans les noyaux du pont et se rendent, par le pédoncule cérébelleux moyen du côté opposé, à l'écorce cérébelleuse. L'entrecroisement de ces fibres se fait dans la protubérance annulaire elle-même. Ce sont des *fibres ponto-cérébelleuses*.

Au milieu de ces fibres transversales, on voit la section d'un faisceau

compact de fibres nerveuses longitudinales. Ce sont les fibres des voies descendantes d'origine corticale qui traversent la protubérance pour se rendre dans la pyramide antérieure du bulbe. En traversant la protubérance, ces fibres émettent un grand nombre de branches collatérales se terminant entre les cellules nerveuses qui constituent les noyaux du pont.

Ces collatérales relient donc les fibres du faisceau pyramidal aux cellules d'origine des fibres ponto-cérébelleuses et comme celles-ci sont, en majeure partie, des fibres croisées, nous voyons par là une connexion s'établir entre

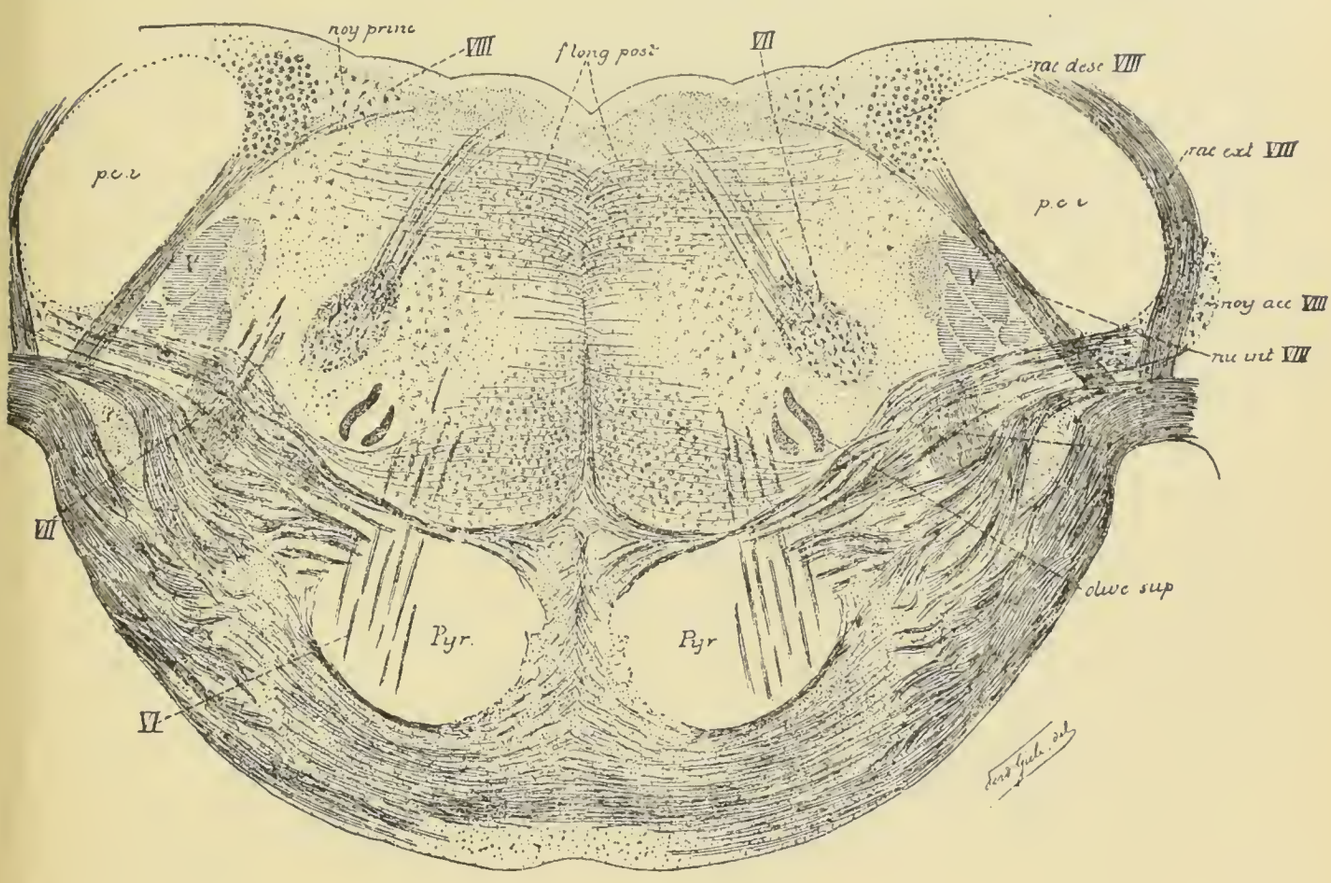

Fig. **208**.
Coupe transversale du pont de Varole correspondant au plan de la section 1 de la fig. **207**.

l'hémisphère cérébral d'un côté et l'hémisphère cérébelleux du côté opposé *(veine cortico-ponto-cérébelleuse)*.

Ces deux faisceaux pyramidaux sont traversés, d'arrière en avant, par des faisceaux plus grêles à direction antéro-postérieure, *VI* : ce sont les fibres radiculaires du nerf oculo-moteur externe qui sortent du tronc cérébral immédiatement en dessous du bord inférieur de la protubérance.

La partie dorsale de la coupe présente, sur la ligne médiane, le *raphé*. C'est là que, sur toute la longueur du tronc cérébral, viennent s'entrecroiser de nombreux faisceaux de fibres nerveuses transversales, *fibres arciformes internes*, dont on ignore encore en grande partie l'origine et la terminaison.

De chaque côté du raphé, entre les fibres à direction transversale, on vo t tout le champ occupé par la section de petits faisceaux de fibres à direction

longitudinale. Le long de la moelle allongée, ces fibres formaient, dans le voisinage immédiat du raphé, entre les fibres radiculaires des deux nerfs hypoglosses, un faisceau compact depuis la substance grise du plancher du quatrième ventricule jusqu'aux faisceaux pyramidaux.

Dans la protubérance, un noyau gris, appelé souvent *noyau central*, vient séparer ces fibres en deux masses distinctes. En avant, immédiatement en contact avec les fibres protubérantielles, nous retrouvons la continuation de la couche interolivaire des fibres sensitives, voie de transmission de la sensibilité profonde venant des masses grises des cordons postérieurs de la moelle : c'est la couche des fibres *médullo-thalamiques*. En arrière, dans le voisinage immédiat du plancher du quatrième ventricule, on voit la coupe du *faisceau longitudinal postérieur*. Un peu en dehors de la couche des fibres sensitives apparaît une lamelle grise repliée sur elle-même, c'est l'*olive supérieure*; puis une masse compacte de substance grise riche en cellules nerveuses volumineuses : c'est la partie inférieure du *noyau d'origine du nerf facial*. De ce noyau partent des fibres radiculaires qui se dirigent en arrière et en dedans vers le plancher du quatrième ventricule, constituant la *branche radiculaire interne* du facial.

Plus en dehors encore, on tombe sur la coupe de la racine *bulbo-spinale* du nerf trijumeau, *V*, (accompagnée de la masse grise terminale des fibres de cette racine), limitée latéralement par la racine vestibulaire du nerf acoustique et par le pédoncule cérébelleux inférieur, *pci*.

Entre le noyau d'origine du nerf facial et la racine descendante du nerf trijumeau, on aperçoit encore, à gauche, des faisceaux de fibres à direction antéro-postérieure. Ils appartiennent au nerf facial, dont ils forment une partie de la *branche radiculaire externe*.

La racine descendante du nerf trijumeau est limitée en avant par des fibres transversales. Celles-ci proviennent du *noyau accessoire* de l'acoustique, passent au-devant de l'olive supérieure, traversent la couche des fibres sensitives d'origine spinale et s'entrecroisent sur la ligne médiane avec les fibres du côté opposé FIG. **209**. Cet ensemble de fibres transversales, nettement distinctes des fibres protubérantielles, est connu sous le nom de *corps trapézoïde* et appartient aux voies centrales de la racine cochléaire du nerf acoustique ainsi que nous le verrons plus tard. Après entrecroisement, ces fibres se rendent jusqu'au devant de l'olive supérieure du côté opposé où elles deviennent *ascendantes*, en formant, surtout chez les mammifères, un faisceau arciforme appelé *faisceau arqué*, FIG. **210**, il représente une partie de la voie acoustique bulbo-diencéphalique.

En arrière de l'olive supérieure se trouve le faisceau de fibres ascendantes provenant des stries médullaires et formant la partie dorsale de la même voie acoustique centrale, FIG. **211**.

Sur le plancher du quatrième ventricule, on trouve de dehors en dedans :

1° la racine descendante de la branche vestibulaire du nerf acoustique avec la masse grise voisine, et

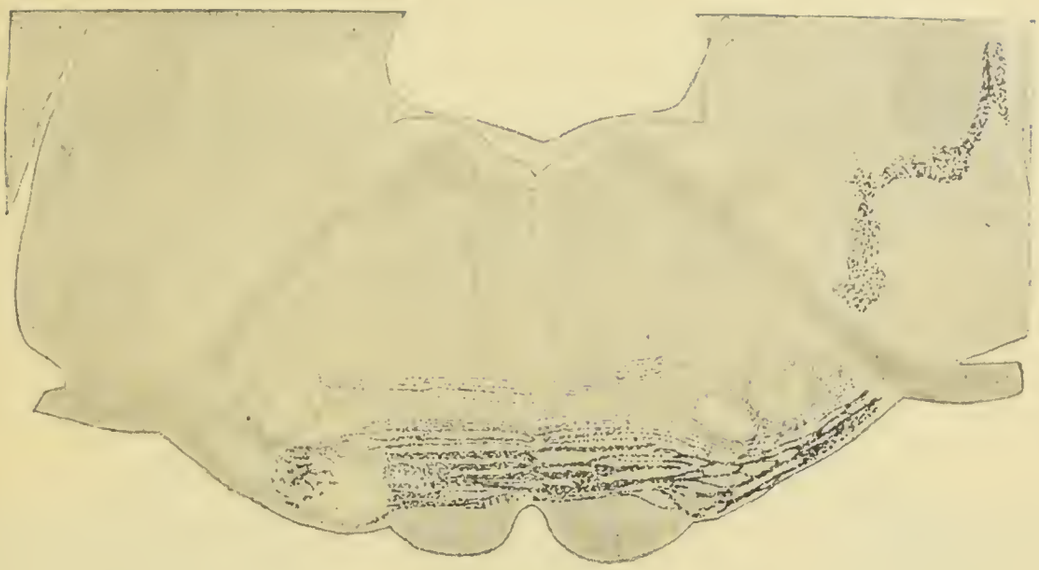

Fig. **209**.

Fig. **210**

Fig. **209** et **210**. Les fibres en dégénérescence appartiennent au corps trapézoïde et représentent la voie acoustique ventrale (lapin).

Fig. **211**.

Les fibres en dégénérescence appartiennent aux stries médullaires et représentent la voie acoustique dorsale (lapin).

2° le *noyau principal* du nerf acoustique, qui fait saillie sur ce plancher au niveau de la région acoustique.

Les fibres longitudinales que l'on trouve, en arrière des fibres du corps trapézoïde, dans la région connue sous le nom de substance réticulaire grise ou *formation réticulaire*, appartiennent en partie aux voies courtes, en partie à la voie centrale des fibres sensitives et principalement à la partie de cette voie

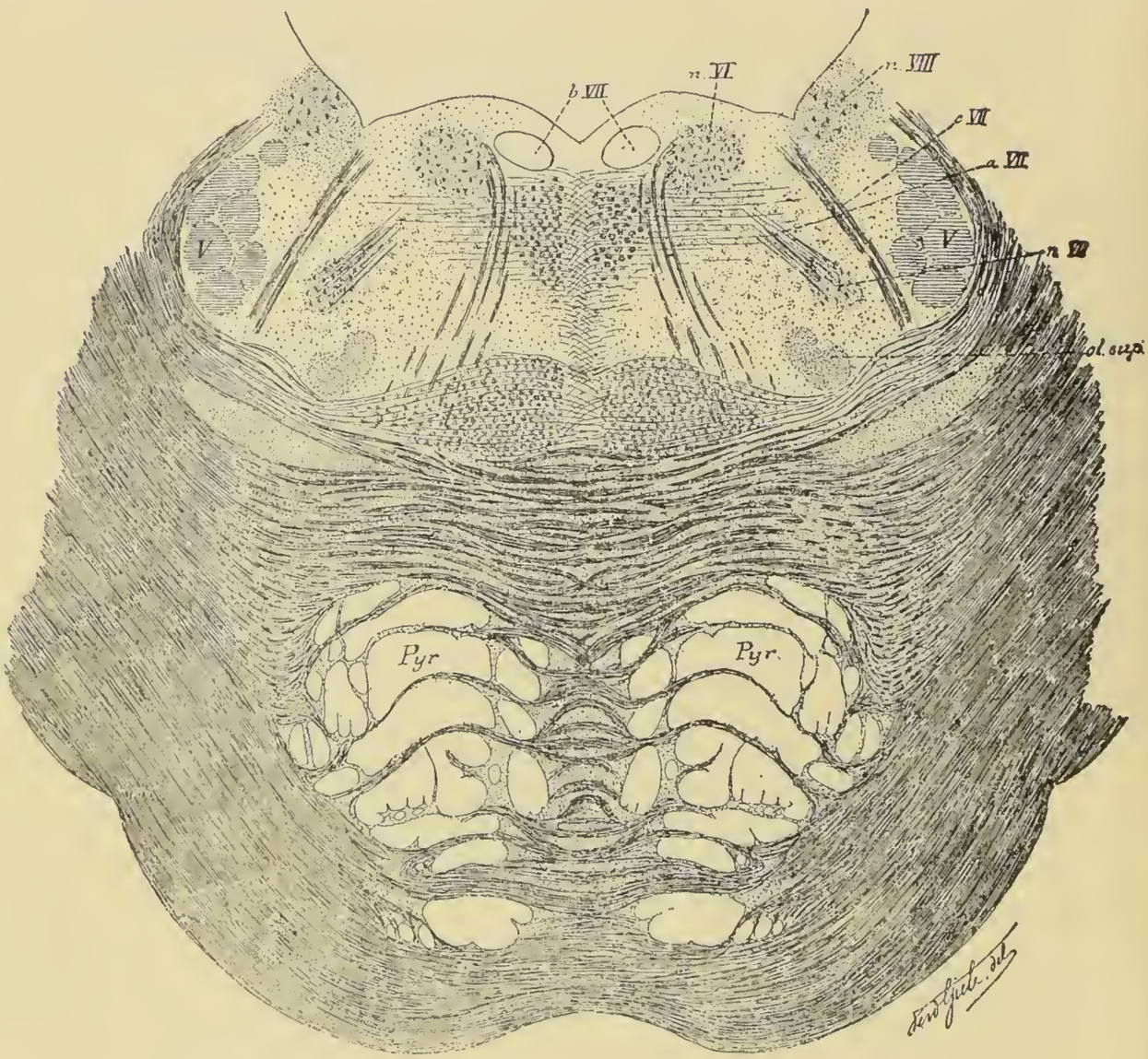

Fig. **212**.
Coupe correspondant au plan de section 2 de la fig. **207**.

qui est en connexion avec le noyau terminal du nerf trijumeau, ou voie centrale des fibres sensitives bulbo-thalamiques.

La coupe suivante, fig. **212** et **213**, nous amène dans le domaine du nerf facial et du nerf oculo-moteur externe.

La moitié antérieure de la coupe est occupée par les fibres protubérantielles avec les noyaux du pont et par les faisceaux pyramidaux disloqués par le passage des fibres transversales.

Immédiatement en arrière des fibres protubérantielles, nous retrouvons, de chaque côté du raphé, la couche des fibres sensitives d'origine spinale ou

lemniscus, le noyau central et le faisceau longitudinal postérieur. Entre ce faisceau et le plancher du quatrième ventricule existe la coupe arrondie d'un autre faisceau à fibres verticales : c'est la *branche radiculaire ascendante* du nerf facial, *bVII*.

Au-devant et un peu en dehors de cette branche du facial se trouve une masse compacte de substance grise riche en cellules nerveuses : c'est le *noyau d'origine* du nerf oculo-moteur externe, *n. VI*. Les fibres radiculaires de ce nerf quittent ce noyau par sa face interne et traversent horizontalement la coupe jusqu'au niveau des fibres protubérantielles. Ces fibres n'ont été coupées que

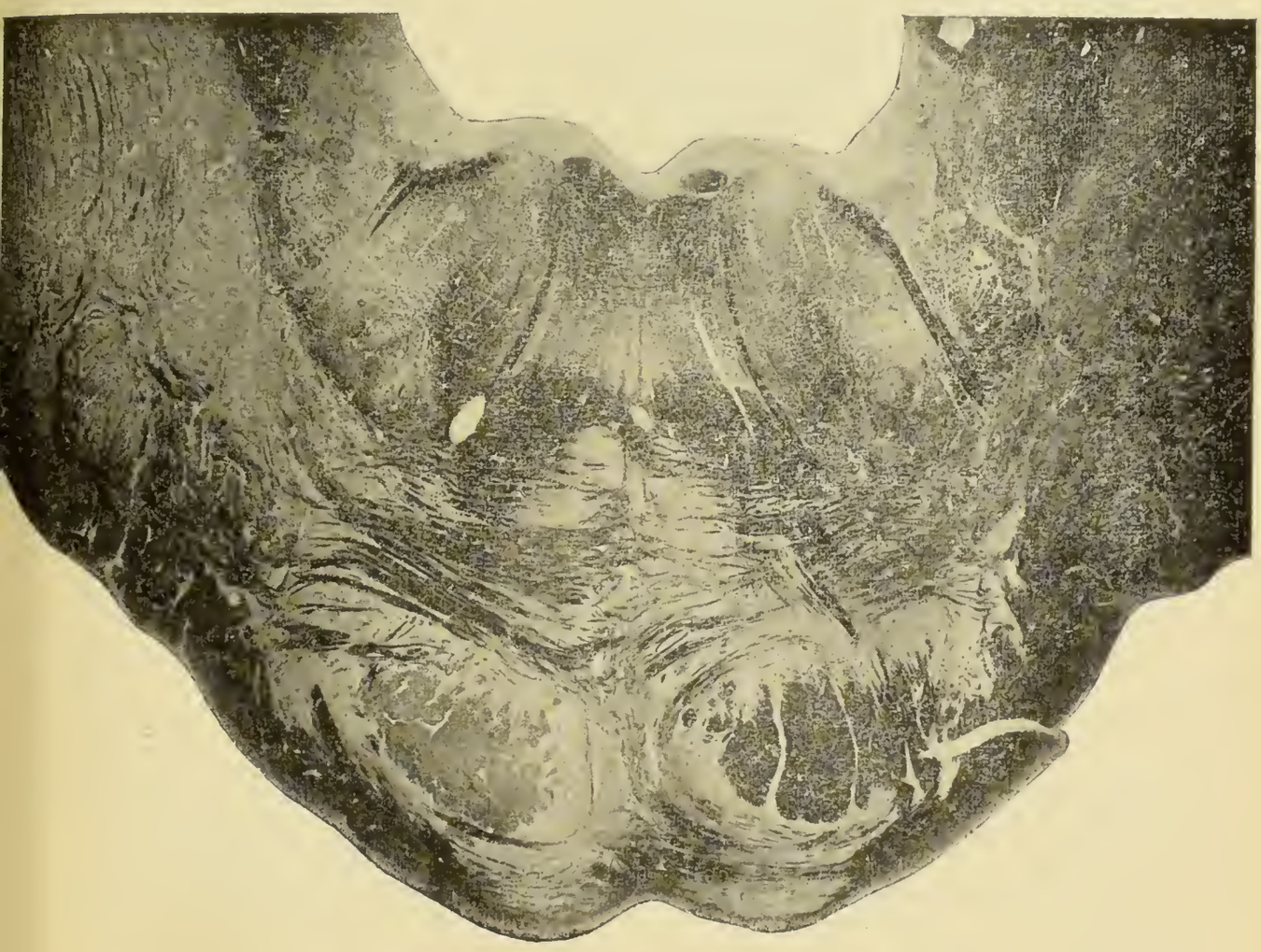

Fig. **213**.
Coupe correspondant au plan de section 2 de la fig. **207**.

sur une partie de leur trajet, parce que, pour aller de leur noyau d'origine réelle à leur origine apparente, elles suivent dans le tronc cérébral une direction oblique en bas et en avant.

En dehors de ces fibres du nerf de la sixième paire, nous retrouvons encore comme parties essentielles :

1° L'olive supérieure, *ol. sup.*, enveloppée par les fibres ventrales et dorsales de la voie acoustique centrale.

2° Quelque peu au-devant et en dehors de l'olive le *faisceau hétérogène*, essen-

tiellement formé par les fibres descendantes rubro-spinales et les fibres ascendantes du faisceau de Gowers, *FG*, fig. **214**.

3° Le noyau d'origine du nerf facial avec le commencement de la *branche radiculaire interne*, *nVII*.

Fig. **214**.

VI : Noyau d'origine du nerf oculo-moteur externe.
VII : Noyau d'origine du nerf facial.
C. R. : Corps restiforme.
F. G. : Faisceau de Gowers dont les fibres sont en dégénérescence.

4° Un faisceau de fibres nerveuses appartenant encore au nerf facial, *cVII*, la *branche radiculaire externe*.

5° Une partie de la racine interne ou racine vestibulaire du nerf acoustique, avec son noyau à grosses cellules ou noyau de Deiters. De ce noyau partent des fibres nerveuses qui s'inclinent en avant et en dedans, se recourbent en bas, derrière le noyau du facial, et peuvent se poursuivre jusque dans le cordon antérieur de la moelle, fig. **215** et **216**. C'est le *faisceau vestibulo-spinal*.

6° La racine descendante du nerf trijumeau, *V*.

Ce qui frappe sur cette coupe, c'est que le nerf facial a été sectionné à trois points différents de son trajet :

1° au niveau de son noyau d'origine et de sa branche radiculaire interne, *nVII* ;

2° dans sa branche radiculaire ascendante, *bVII*, et

3° dans sa branche radiculaire externe, *cVII*.

Les fibres radiculaires du facial décrivent, en effet, avant de sortir du tronc cérébral, un trajet assez complexe dans la profondeur même de la protubérance annulaire.

Du noyau d'origine, ces fibres se dirigent en arrière et en dedans jusqu'au niveau du plancher du quatrième ventricule, un peu en dehors de la ligne médiane. Ce faisceau de fibres radiculaires, compris entre le noyau d'origine et le plancher du quatrième ventricule, porte le nom de *branche radiculaire interne*. Arrivées près de la ligne médiane, toutes ces fibres se recourbent en haut et prennent une direction longitudinale constituant ce qu'on appelle la

Fig. 216.

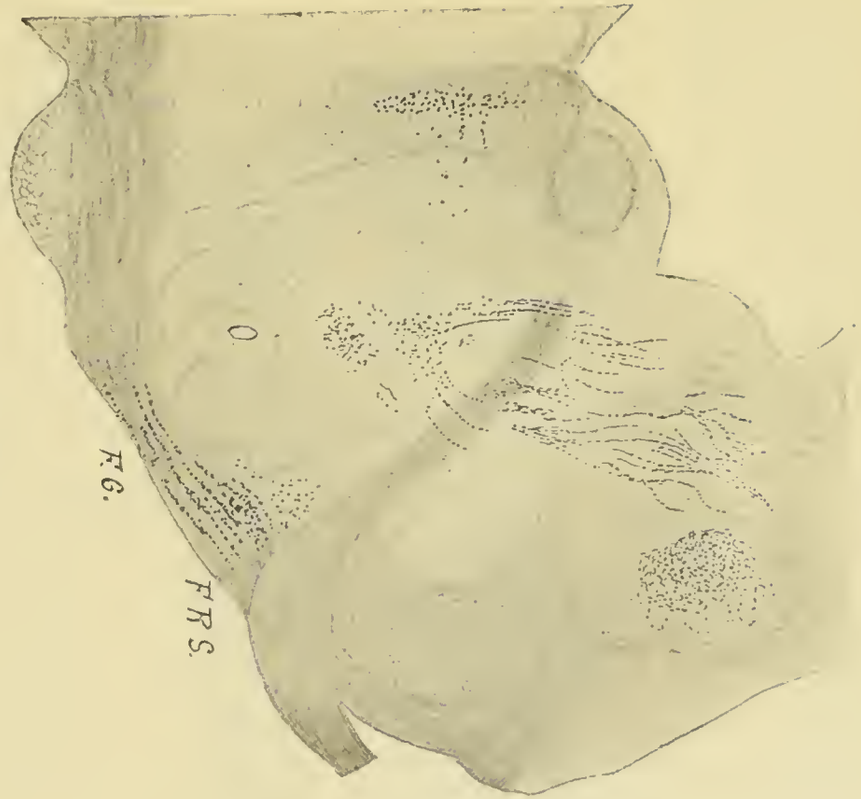

Fig. 215.

Fig. **215** et **216**. Deux coupes du tronc cérébral d'un lapin montrant en dégénérescence :

FG. et *FRS* : les fibres du faisceau hétérogène ;
les fibres médullo-cérébelleuses dorsales dans le pédoncule cérébelleux inférieur et les fibres vestibulo-spinales se rendant du noyau de Deiters, fig. **215**, vers le milieu de la formation réticulaire, fig. **216**.

branche radiculaire ascendante. Après un court trajet, toutes les fibres se recourbent une deuxième fois en dehors en devenant transversales, ainsi que cela apparaît clairement dans la FIG. **217** qui représente la moitié dorsale d'une coupe de la protubérance prise un peu au-dessus de la coupe précédente. Ce

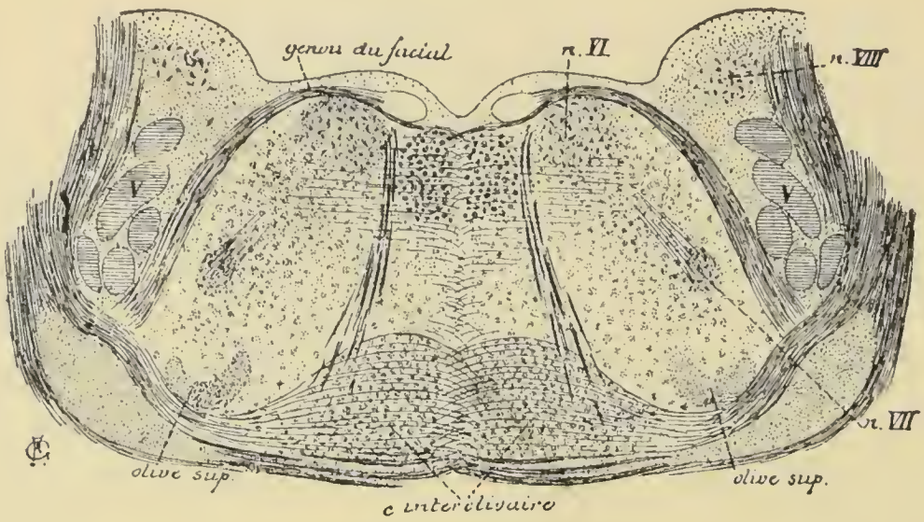

FIG. **217**.
Coupe correspondant au plan de section 3 de la FIG. **207**.

faisceau de fibres transversales s'appelle le *genou du facial.* Enfin, les fibres radiculaires s'infléchissent une troisième fois en bas, en avant et en dehors, formant la *branche radiculaire externe* qui va sortir du tronc cérébral dans le sillon horizontal séparant la protubérance annulaire de la moelle allongée. Nous avons représenté ce trajet assez complexe des fibres radiculaires du nerf de la septième paire dans les deux schémas de la FIG. **218**. On voit que, dans

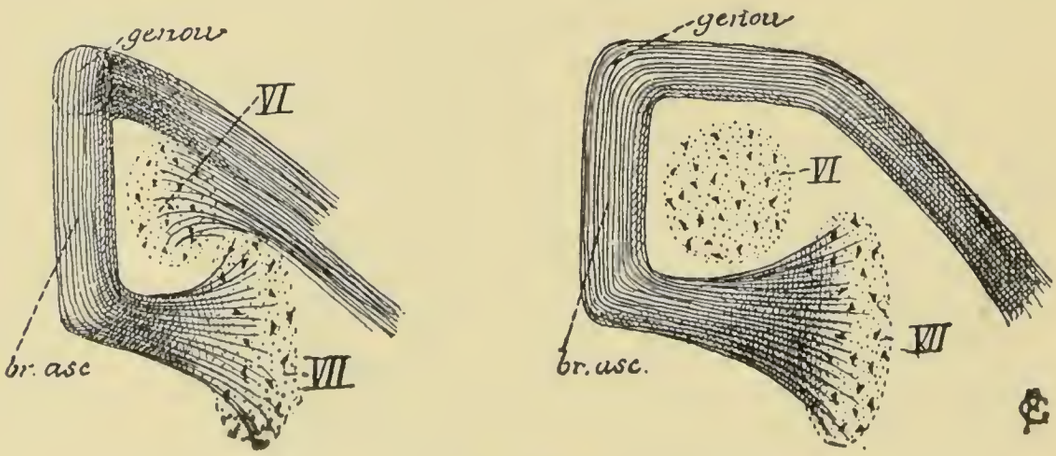

FIG. **218**.
Schéma indiquant le trajet des fibres radiculaires du nerf facial.
A gauche, ces fibres sont vues de profil.
A droite, elles sont représentées sur une vue de face.
VII : Noyau d'origine du nerf facial. | VI : Noyau d'origine du nerf oculo-moteur externe.

leur ensemble, les fibres radiculaires du nerf facial décrivent une courbe en fer à cheval, dans la concavité de laquelle est situé le noyau d'origine du nerf oculo-moteur externe. Ce noyau du nerf de la sixième paire et la partie des fibres radiculaires qui le contourne — la branche radiculaire ascendante

et le genou du facial — produisent sur le plancher du quatrième ventricule une saillie arrondie, correspondant à la partie inférieure de l'*éminence médiane* ou *éminence ronde*, à laquelle on a donné le nom d'*éminence faciale* ou *éminence du nerf abducteur*.

La majeure partie des fibres nerveuses de la substance réticulaire grise, comprise entre les fibres radiculaires du nerf oculo-moteur externe et les fibres de la branche radiculaire externe du nerf facial, appartiennent à la partie de la voie sensitive centrale en connexion avec les nerfs sensitifs du myélencéphale et du métencéphale : la voie centrale du nerf trijumeau en arrière et la voie centrale du nerf acoustique en avant.

La coupe suivante nous amène dans le domaine du nerf trijumeau, FIG. **219**.

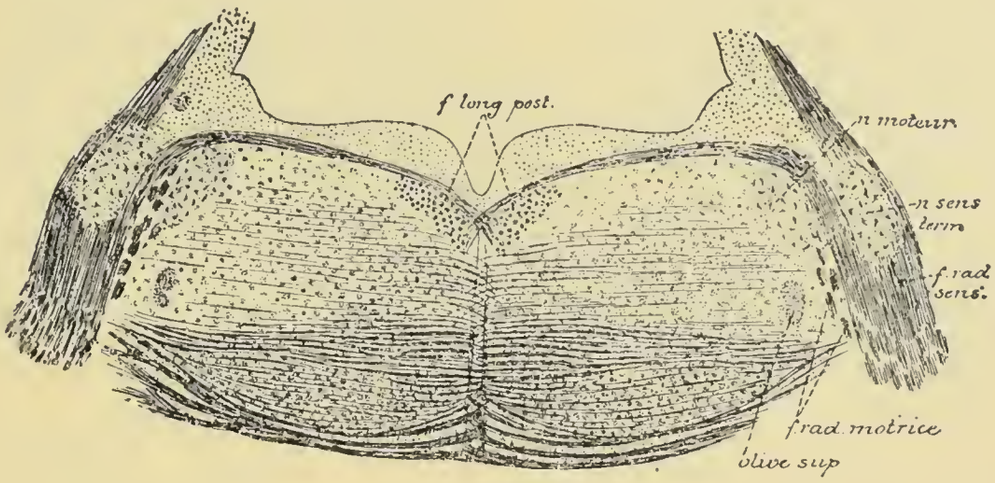

FIG. **219**.
Coupe correspondant au plan de section 4 de la FIG. **207**.

Le nerf facial et le nerf oculo-moteur externe n'existent plus. Entre les fibres transversales de la protubérance et le plancher libre du quatrième ventricule, on retrouve, d'avant en arrière, la couche des fibres sensitives spinales, de nombreuses fibres arciformes internes s'entrecroisant dans le raphé, le faisceau longitudinal postérieur. Latéralement on retrouve une partie de l'olive supérieure enveloppée par les fibres acoustiques centrales et, plus en dehors, les fibres du faisceau hétérogène.

Sur les parties latérales de la coupe, nous voyons les fibres radiculaires du nerf trijumeau. On y distingue facilement un petit faisceau interne, la *racine motrice*, provenant d'une masse grise ovalaire, le *noyau moteur* ou *noyau masticateur*, et un faisceau volumineux externe, la *racine sensitive*, s'étendant jusqu'au niveau d'une masse grise volumineuse, riche en petites cellules nerveuses, qui constitue le *noyau sensitif terminal*.

Tout le reste de la coupe constitue ce que l'on appelle la *formation réticulaire*. On y trouve :

1° des fibres transversales, *fibres arciformes internes*, appartenant en majeure partie aux cellules nerveuses du noyau sensitif terminal du trijumeau ;

2° de nombreux petits faisceaux de fibres longitudinales représentant, en

partie, les voies courtes du métencéphale dont quelques-unes peuvent se poursuivre jusque dans le cordon latéral de la moelle en formant les *fibres réticulo-spinales latérales* et, en partie aussi, les fibres de la voie sensitive centrale du nerf acoustique et du nerf trijumeau ;

3° des cellules nerveuses éparpillées entre les fibres nerveuses, *cellules de la formation réticulaire,* dont les prolongements cylindraxiles deviennent des fibres longitudinales, directes ou croisées, soit de la formation réticulaire, (fibres réticulo-spinales latérales), soit du faisceau longitudinal postérieur (fibres réticulo-spinales antérieures).

La FIG. **220** représente la moitié dorsale d'une coupe de la protubérance

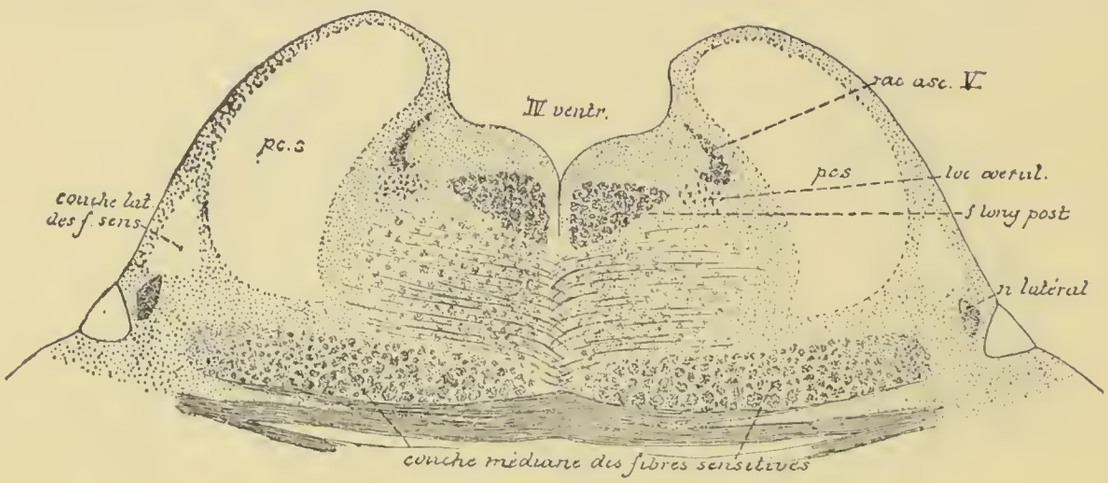

FIG. **220**.

Coupe correspondant au plan de section 5 de la FIG. **207**.

annulaire faite au-dessus de l'origine du nerf trijumeau. Le quatrième ventricule commence à se rétrécir. Il est limité, de chaque côté, par le pédoncule cérébelleux supérieur venant du cervelet, *pcs*. Ce pédoncule lui-même est contourné par des fibres horizontales appartenant au faisceau de GOWERS, FIG. **221**.

En avant existent les fibres protubérantielles avec les noyaux du pont et les faisceaux des voies pyramidales.

La couche antérieure ou médiane des fibres sensitives *(lemniscus median)* tend à s'écarter du raphé. Tout à fait en dehors apparaît une petite masse grise nouvelle, le *noyau latéral*, qui semble être l'extrémité proximale de l'olive supérieure et qui se trouve enveloppée par les fibres de la voie acoustique, prenant ici le nom de *lemniscus latéral*. Ces fibres contournent quelque peu la face latérale du pédoncule cérébelleux supérieur en constituant la *couche latérale des fibres sensitives* ou *couche latérale du ruban de Reil*.

Entre les deux pédoncules cérébelleux, on trouve :

1° le faisceau longitudinal postérieur ;

2° la coupe d'un petit faisceau de fibres nerveuses appelé *racine descendante, racine motrice* ou *racine cérébrale* du nerf trijumeau et longé en dedans par une trainée de cellules nerveuses qui représentent les cellules d'origine des fibres constitutives de cette racine ; et

3° un amas de cellules nerveuses riches en granulations pigmentaires constituant ce que l'on appelle le *locus cœrulœus*.

Tout le reste appartient à la substance réticulaire grise ou formation réticulaire qui commence à prendre ici le nom de *région de la calotte*.

Les fibres longitudinales de cette région représentent, en partie du moins,

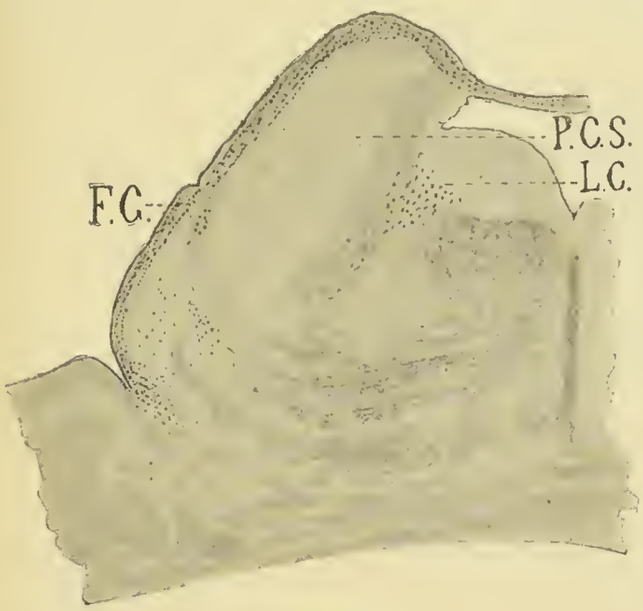

FIG. 221.

P. C. S. : Pédoncule cérébelleux supérieur.
L. C. : Locus cœruleus.
F. G. : Fibres en dégénérescence du faisceau de GOWERS contournant le pédoncule cérébelleux et pénétrant dans la valvule de VIEUSSENS.

FIG. 222.

Les fibres dorsales en dégénérescence appartiennent à la voie centrale du trijumeau, les fibres ventrales à la voie médullo-thalamique (lapin).

les fibres de la voie sensitive centrale provenant du myélencéphale et du métencéphale.

C'est dans la partie latérale de cette région, tout près de la face interne du pédoncule cérébelleux supérieur, que se trouvent les fibres constitutives de la voie sensitive centrale en connexion avec le nerf trijumeau, FIG. 222.

La coupe suivante, FIG. 223, nous montre le quatrième ventricule entièrement fermé par la valvule de VIEUSSENS et transformé en aqueduc de SYLVIUS. Dans l'épaisseur de cette valvule, on trouve des fibres entrecroisées : ce sont les filets radiculaires des deux nerfs pathétiques, *IV*. Après entrecroisement dans la valvule, ces nerfs sortent de la face postérieure de l'axe cérébro-spinal, de chaque côté de la valvule de VIEUSSENS.

Les pédoncules cérébelleux supérieurs ont perdu leurs contours réguliers. Leurs fibres constitutives se dirigent obliquement en avant et en dedans et viennent s'entrecroiser sur la ligne médiane, en arrière de la couche médiane des fibres sensitives.

Entre les deux pédoncules, on trouve encore :

1° la racine motrice descendante ou cérébrale du nerf trijumeau ;

2° un faisceau arrondi de fibres nerveuses formant la *branche descendante du nerf pathétique ;*

3° le *locus cœrulœus* et

4° le faisceau longitudinal postérieur.

La couche médiane des fibres sensitives, ou couche des fibres sensitives médullo-thalamiques, s'est écartée davantage encore de la ligne médiane. Les fibres de la voie acoustique contournent la face latérale du pédoncule cérébelleux supérieur et prennent part à la constitution de la *couche latérale.*

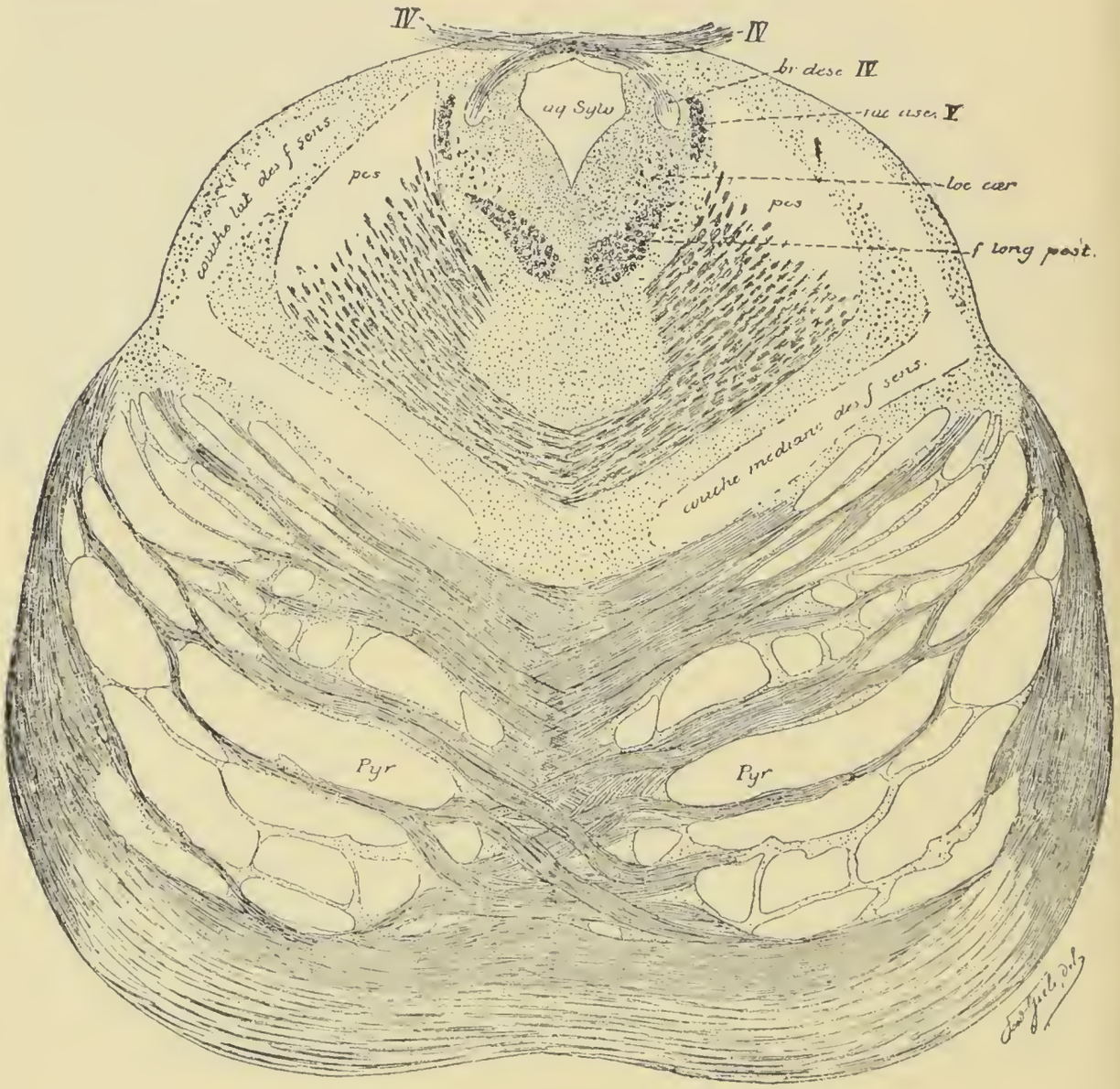

FIG. **223.**

Coupe correspondant au plan de section 6 de la FIG. **207.**

La moitié antérieure de la coupe est constituée par les fibres transversales de la protubérance, les noyaux du pont et les faisceaux de fibres nerveuses à direction longitudinale que l'on désigne communément sous le nom de *pyramides.*

Si on compare cette coupe à celle que nous avons faite tout près du bord inférieur de la protubérance, FIG. **208**, on voit que ces faisceaux de fibres à direction longitudinale, en traversant de haut en bas toute l'épaisseur du pont, diminuent considérablement de volume. Cette diminution n'est due qu'en

petite partie à des fibres motrices qui quittent ces faisceaux pour se terminer dans les masses grises de la protubérance formées par les cellules d'origine des nerfs moteurs périphériques : le nerf trijumeau, le nerf oculo-moteur externe et le nerf facial. Cette diminution est due principalement aux nombreuses fibres nerveuses qui quittent ces faisceaux pour se terminer dans les noyaux du pont, *fibres cortico-protubérantielles,* et là se mettre en connexion avec les cellules nerveuses qui forment ces noyaux et dont les prolongements cylindraxiles croisent, en majeure partie, la ligne médiane, forment l'élément constituant principal du pédoncule cérébelleux moyen du côté opposé et se terminent dans l'écorce cérébelleuse, *fibres ponto-cérébelleuses,* FIG. **224**.

Les faisceaux de fibres nerveuses longitudinales comprennent donc, dans la partie basale de la protubérance, les fibres motrices et les fibres des faisceaux cortico-protubérantiels.

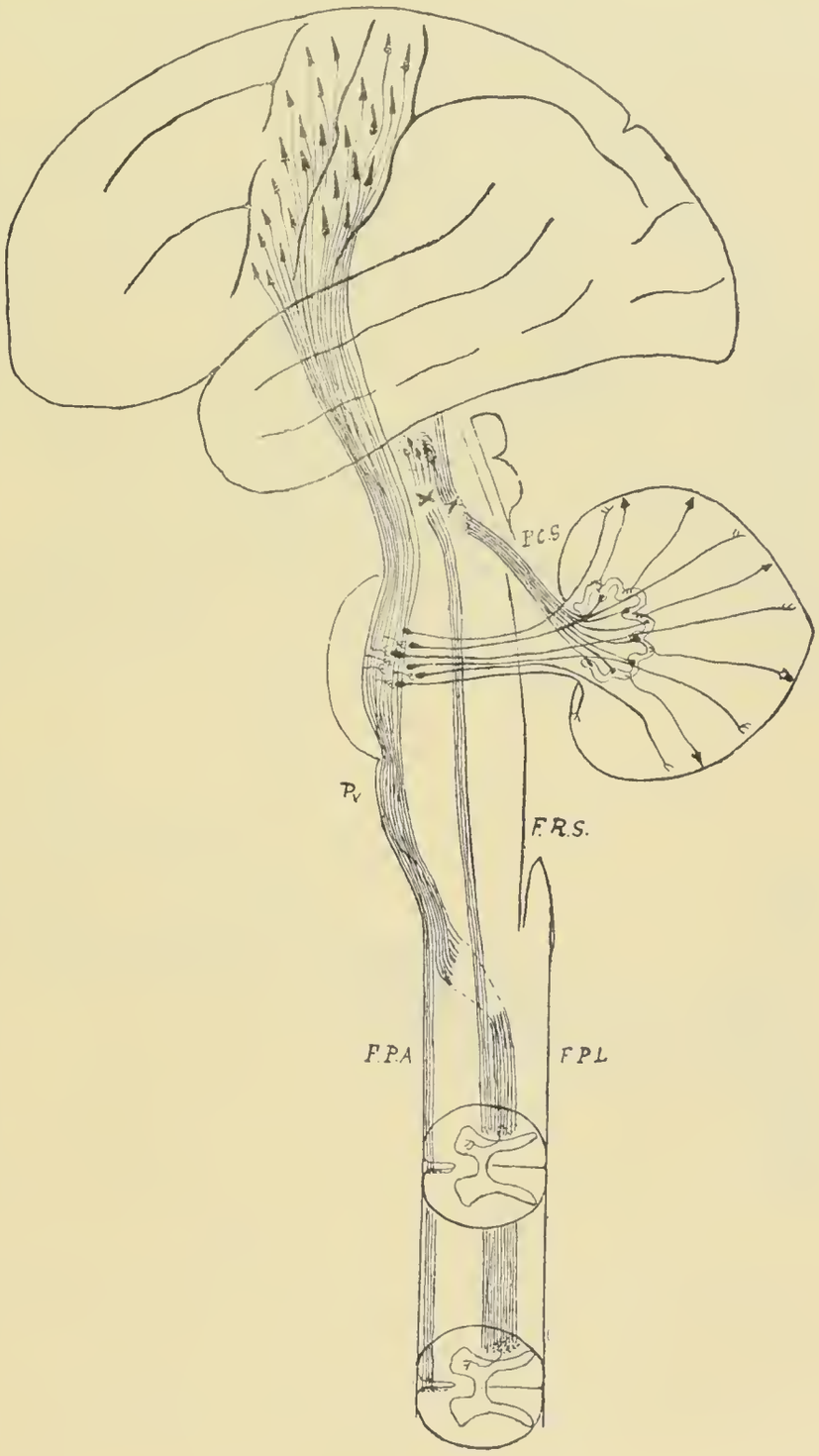

FIG. **224**.
Schéma montrant la constitution de la voie cortico-ponto-cérébelleuse.

Nerfs périphériques.

Quatre nerfs périphériques dépendent du métencéphale. Ce sont : le *nerf acoustique,* le *nerf facial,* le *nerf oculo-moteur externe* et le *nerf trijumeau.*

Nerf acoustique.

Le nerf acoustique ou nerf de la huitième paire est un nerf exclusivement

sensoriel. Il provient du sillon horizontal qui sépare la protubérance annulaire de la moelle allongée et parcourt le conduit auditif interne, au fond duquel il se divise en deux branches terminales : une branche vestibulaire ou *nerf vestibulaire* et une branche limacéenne ou *nerf cochléaire*.

Origine réelle. Le nerf acoustique, étant un nerf exlusivement sensitif, doit avoir son noyau d'origine réelle en dehors de l'axe cérébro-spinal. Sur le trajet de chacune des branches terminales de ce nerf, on trouve, en effet, des amas de cellules nerveuses connus sous le nom de ganglions. La branche cochléaire se rend au limaçon, après avoir donné un rameau vestibulaire au saccule et à l'ampoule du canal demi-circulaire inférieur. Elle présente sur son trajet, à la base de la lame spirale, un ganglion appelé *ganglion spiral* ou *ganglion de Corti*.

Le rameau vestibulaire de cette branche cochléaire présente également sur son trajet, au fond du conduit auditif interne, un petit ganglion.

Le ganglion de la branche vestibulaire du nerf acoustique est situé au ond du conduit auditif interne ; il est connu depuis longtemps sous le nom de *ganglion de Scarpa* ou *ganglion vestibulaire*.

Tous ces ganglions sont formés de cellules nerveuses bipolaires dont le prolongement externe se termine, par des ramifications libres, entre les cellules épithéliales de l'organe de Corti pour les cellules du ganglion spiral, fig. **225**, entre les cellules épithéliales des taches acoustiques et des crêtes

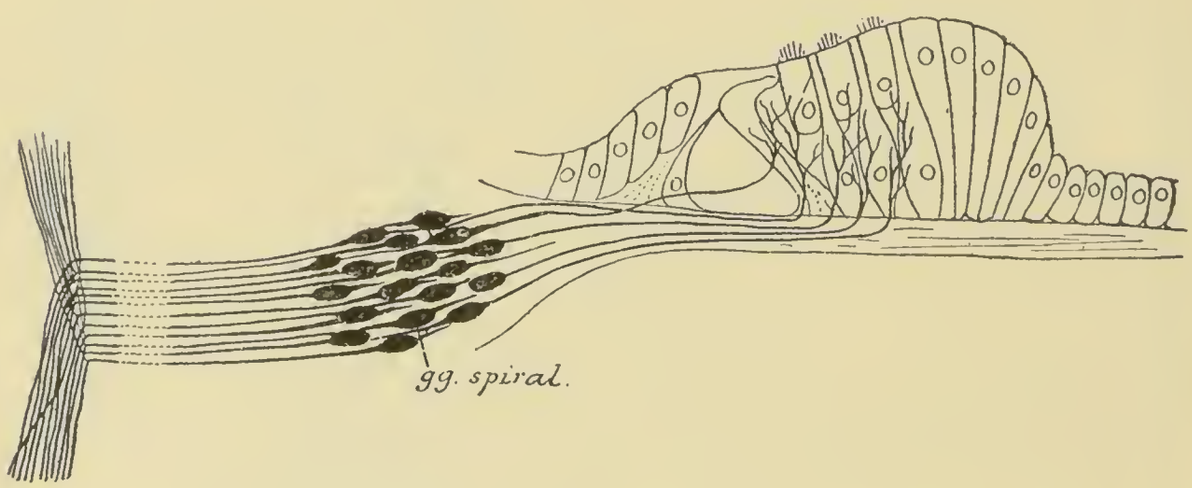

Fig. **225**.
Schéma montrant l'origine et la terminaison des fibres du nerf cochléaire.

acoustiques pour les cellules du ganglion de Scarpa. Le prolongement interne de ces cellules bipolaires représente le prolongement cylindraxile de la cellule nerveuse ; il devient le cylindre-axe d'une fibre constitutive du nerf acoustique.

L'origine réelle des fibres du nerf acoustique se trouve donc dans ces ganglions périphériques.

Origine apparente. Le nerf acoustique apparait à la face externe de l'axe cérébro-spinal, dans la partie la plus reculée du sillon horizontal qui sépare la protubérance annulaire de la moelle allongée. Cette origine se fait par deux

racines. La racine externe ou racine cochléaire contourne le pédoncule cérébelleux inférieur, FIG. **226**; ses fibres constitutives, arrivées dans le tubercule latéral et dans le noyau accessoire, se bifurquent toutes en une branche descendante et une branche ascendante se terminant rapidement dans la substance grise de ces noyaux.

La racine interne ou racine vestibulaire pénètre dans le tronc cérébral entre le pédoncule cérébelleux inférieur et la racine descendante du nerf

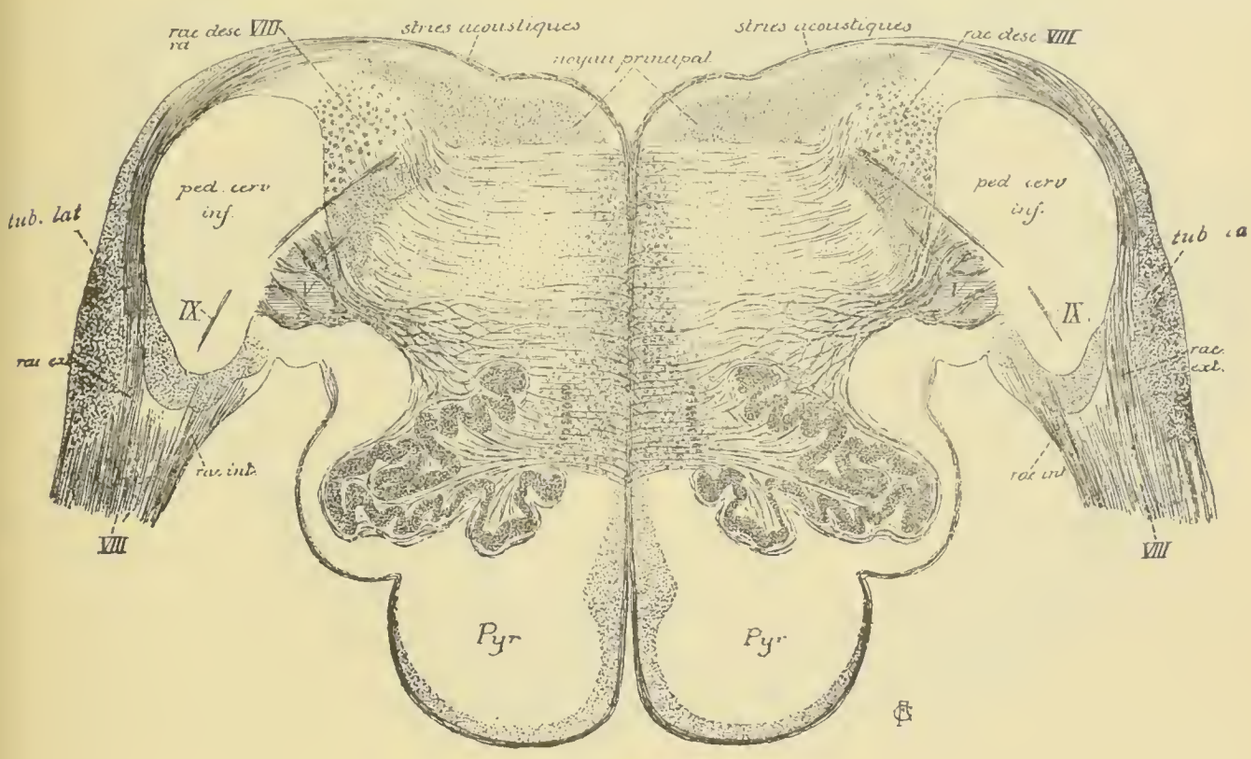

FIG. **226**.
Noyaux de terminaison du nerf cochléaire.

trijumeau, FIG. **227** ; ses fibres constitutives, arrivées au niveau d'une masse grise volumineuse, appelée *noyau à grosses cellules de l'acoustique* ou *noyau de Deiters*, se divisent également en une branche ascendante et une branche descendante. Les branches ascendantes se terminent dans la substance grise voisine : le *noyau de Deiters* et le *noyau de Bechterew*. Les branches descendantes, beaucoup plus longues, se réunissent en un faisceau compact qui constitue la *racine descendante du nerf vestibulaire*. Ces fibres vont se terminer, par des ramifications collatérales et terminales, dans une longue colonne de substance grise située en dedans de la racine descendante et là vont se mettre en connexion avec les cellules d'origine de la voie sensitive centrale.

Nerf facial.

Le nerf facial constitue la septième paire des nerfs craniens. Il provient de la protubérance annulaire, se dirige en avant et en dehors pour parcourir le conduit auditif interne et le canal de FALLOPE. Au sortir de ce canal par le trou stylo-mastoïdien, il traverse d'arrière en avant toute l'épaisseur de la

glande parotide et, arrivé sur la face externe du muscle masséter, il se divise en nombreuses branches terminales qui vont innerver tous les muscles superficiels de la face et du cou.

Origine réelle. Le nerf facial renferme presque exclusivement des fibres motrices ; il a donc son origine réelle dans le tronc cérébral. Ce noyau se

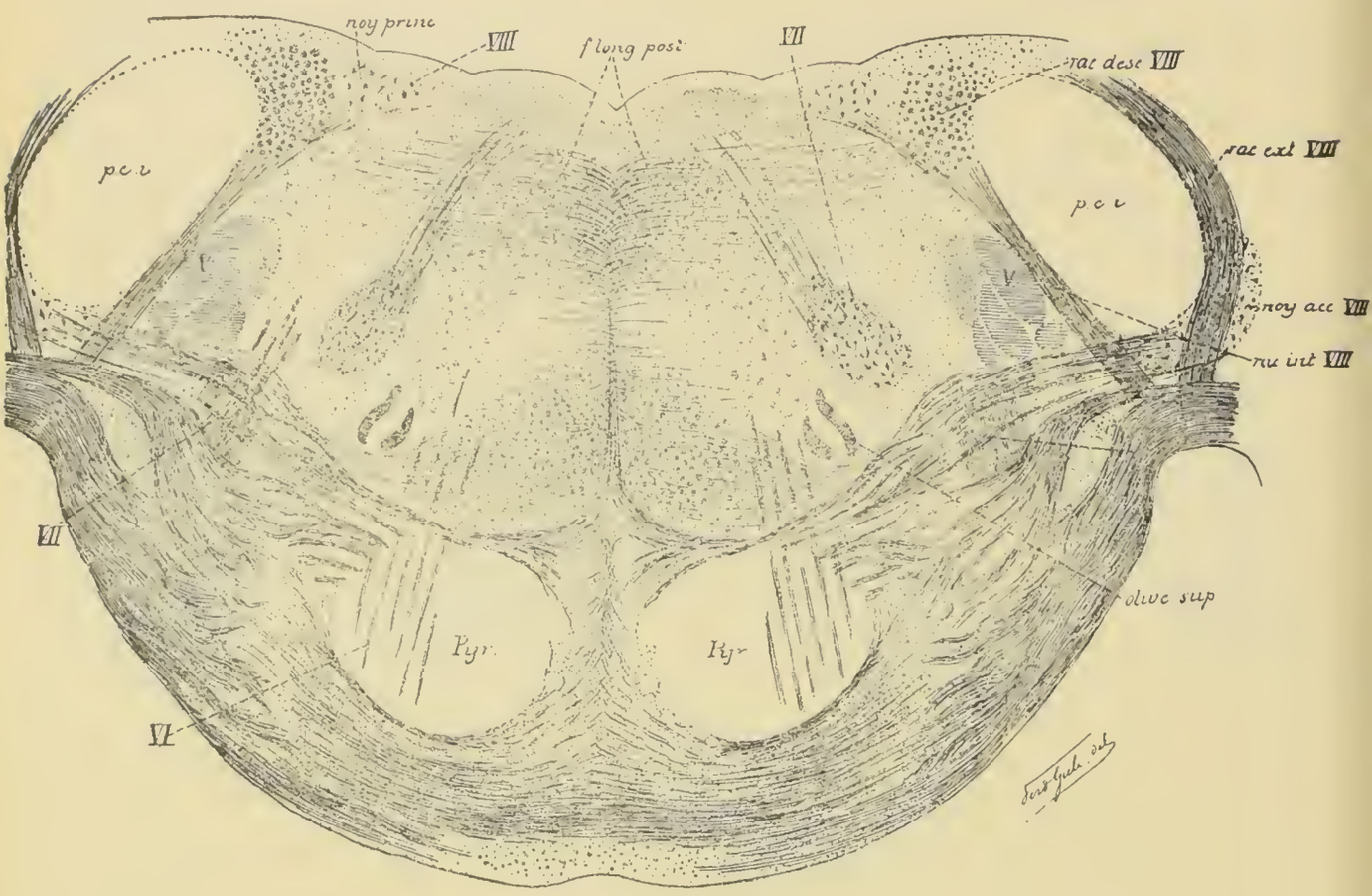

Fig. **227**.

Entrée du nerf vestibulaire dans le tronc cérébral et noyau d'origine du facial.

trouve dans l'épaisseur de la protubérance annulaire, en arrière des fibres protubérantielles, entre l'olive supérieure qui est en dedans et la racine descendante du nerf trijumeau qui est située en dehors, fig. **227**. Les prolongements cylindraxiles de ces cellules nerveuses se dirigent en arrière et en dedans vers le plancher du quatrième ventricule. Arrivées tout près du raphé médian, ces fibres radiculaires changent de direction, elle deviennent ascendantes fig. **228** ; ce faisceau de fibres ascendantes apparaît nettement sur un grand nombre de coupes du métencéphale, fig. **212**. On l'appelle la *branche radiculaire ascendante* du facial. Après un trajet de quelques millimètres, ce faisceau se recourbe horizontalement en dehors, contournant ainsi la face postérieure du noyau d'origine du nerf de la sixième paire ; dans cette partie de son trajet, le faisceau radiculaire porte le nom de *genou* du facial, fig. **217**. Arrivé au bord externe du noyau d'origine du nerf occulo-moteur externe, le facial se recourbe une troisième fois en bas, en avant et en dehors, passe entre son noyau d'origine et la racine descendante du nerf trijumeau pour sortir de l'axe cérébro-spinal par le sillon horizontal qui sépare la protubérance du bulbe.

Le nerf facial innerve, par ses fibres terminales, tous les muscles superficiels de la face. Dans certains cas pathologiques cependant, on observe

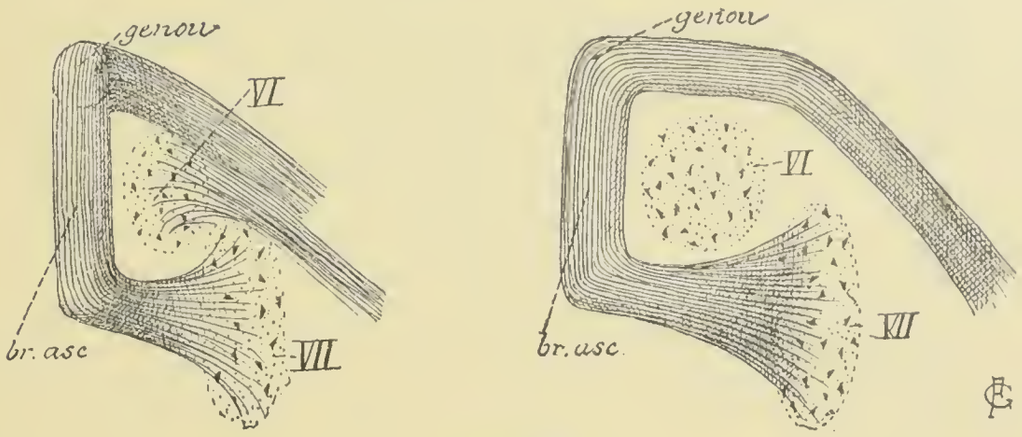

Fig. 228.
Schéma indiquant le trajet des fibres radiculaires du nerf facial.
A gauche, ces fibres sont vues de profil.
A droite, elles sont représentées sur une vue de face.
VII : Noyau d'origine du nerf facial. VI : Noyau d'origine du nerf oculo-moteur externe

la paralysie de tous les muscles de la face, à l'exception du muscle frontal, du muscle sourcilier et du muscle orbiculaire des paupières. Les fibres d'innervation de ces trois muscles constituent ce qu'on appelle le *facial supérieur,* et l'on désigne sous le nom de *facial inférieur* les fibres d'innervation de tous les autres muscles.

Nerf intermédiaire ou nerf de Wrisberg.

Entre l'origine apparente du nerf acoustique et celle du nerf facial, on trouve, dans le sillon horizontal qui sépare le métencéphale du myélencéphale, un mince filet nerveux qui a été décrit par Wrisberg sous le nom de *nerf intermédiaire.* On lui donne communément le nom de *nerf intermédiaire de Wrisberg.* A partir de son origine apparente, il se dirige en avant et en dehors, étant situé entre le nerf acoustique qui est en dessous et le nerf facial qui se trouve au-dessus ; il parcourt avec ces deux nerfs le conduit auditif interne, envoie quelques filets anastomotiques au nerf acoustique pour se jeter finalement dans le nerf facial.

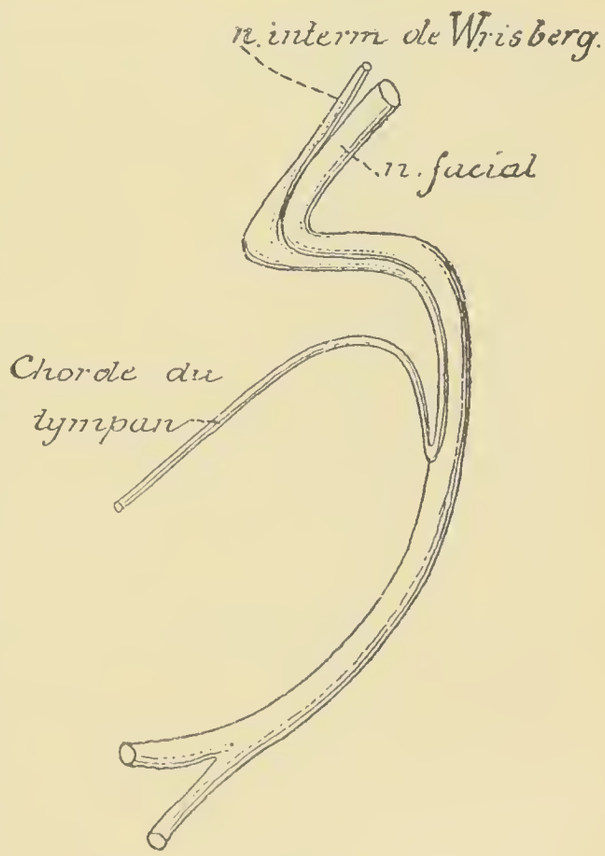

Fig. 229.
Les rapports du nerf de Wrisberg avec le nerf facial.

Avec le ganglion géniculé, situé sur le trajet du facial dans le canal de Fallope, et avec la corde du tympan, branche du nerf facial, il constitue un nerf unique auquel on donne quelquefois le nom de *treizième nerf cérébral*, fig. **229**.

Le ganglion géniculé doit être considéré comme un ganglion cérébro-spinal ; le nerf de Wrisberg est donc exclusivement formé de fibres centripètes.

Dans ces conditions, il ne reste plus que deux alternatives : ou bien, nous devons considérer le nerf intermédiaire de Wrisberg comme un nerf distinct, nerf exclusivement sensitif ayant son noyau d'origine réelle dans le ganglion géniculé ; ou bien le nerf de Wrisberg est la partie sensitive du nerf facial. Dans cette dernière hypothèse, le nerf de la septième paire serait un nerf mixte comme le trijumeau, le glosso-pharyngien et le pneumogastrique. La partie sensitive du nerf facial aurait naturellement son noyau d'origine réelle dans le ganglion géniculé.

Dans l'une et l'autre de ces hypothèses, les fibres qui dépendent du ganglion géniculé doivent, à leur entrée dans le tronc cérébral, se comporter comme les fibres d'un nerf sensitif, c'est-à-dire qu'elles doivent se bifurquer en branches ascendantes et en branches descendantes. Nous avons vu que les branches ascendantes des nerfs sensitifs craniens sont généralement très courtes et se terminent dans la substance grise voisine, tandis que les branches descendantes sont beaucoup plus longues. Elles constituent, en effet, pour la dixième et la neuvième paires, la racine descendante de ces deux nerfs.

Le nerf de Wrisberg se comporte d'une façon identique. Après interruption de ce nerf en dedans du ganglion géniculé, on voit, en effet, survenir la dégénérescence secondaire dans un petit faisceau de fibres nerveuses qui pénètre dans le tronc cérébral, accolé aux fibres du nerf vestibulaire. Près

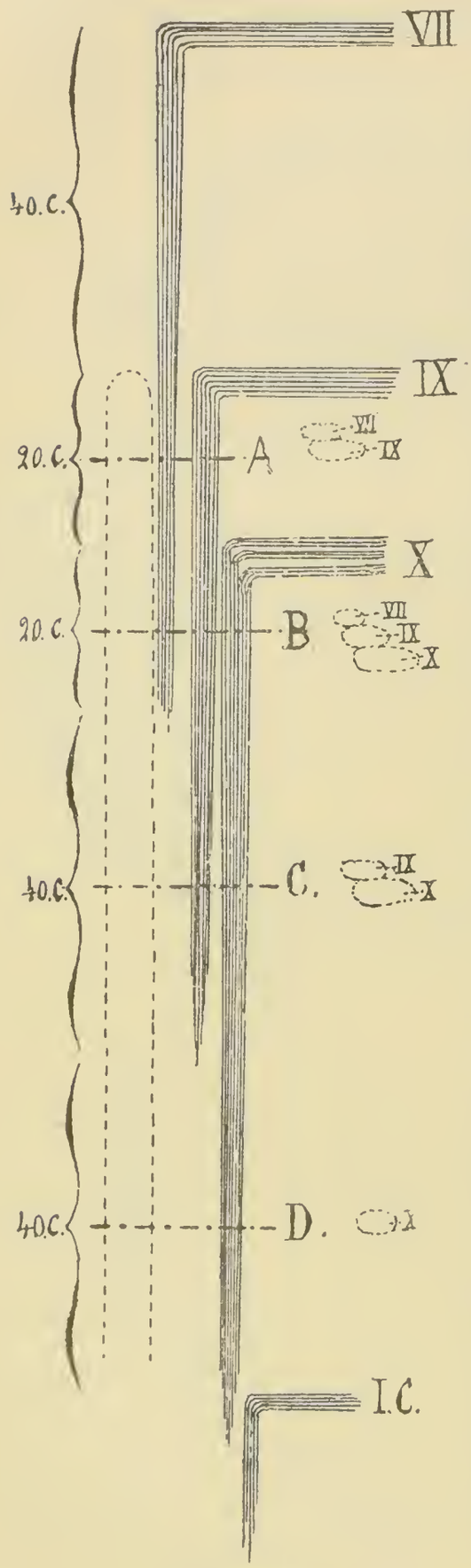

Fig. **230**.
Schéma montrant la constitution du faisceau solitaire et les rapports réciproques des fibres appartenant aux trois nerfs VII, IX et X.

de la partie la plus dorsale de la racine descendante du nerf trijumeau ces fibres se recourbent en bas, en constituant une véritable racine descendante pour le nerf de Wrisberg. Les fibres de cette racine descendante, plus ou moins mêlées avec les fibres de la racine descendante du nerf glosso-pharyngien et du nerf pneumo-gastrique, interviennent ainsi, pour une petite part, dans la constitution du faisceau solitaire, fig. **230**. Le long de la face interne de ce long faisceau descendant on observe une colonne grise, *le noyau du faisceau solitaire*, qui est à la fois *le noyau terminal* pour les fibres sensitives périphériques des nerfs VII, IX et X et le *noyau d'origine* pour les fibres centrales, corticales ou réflexes, en correspondance avec ces mêmes nerfs.

Quant aux prolongements externes des cellules du ganglion géniculé, ils constituent, en grande partie, le nerf grand pétreux superficiel, en même temps qu'ils entrent dans la constitution du nerf facial lui-même, pour passer, soit dans la corde du tympan, soit dans le nerf périphérique. La corde du tympan renferme donc des fibres sensitives. Ces fibres vont se terminer, avec le nerf lingual, dans les deux tiers antérieurs du dos de la langue ; ce sont des *fibres gustatives*.

Nerf oculo-moteur externe.

C'est la sixième paire des nerfs craniens. Ce nerf provient du tronc cérébral, parcourt d'arrière en avant le sinus caverneux, entre dans la cavité orbitaire par la fente sphénoïdale et va innerver le muscle droit externe du globe oculaire.

Origine réelle. Le nerf de la sixième paire ne renferme que des fibres motrices. Celles-ci proviennent des cellules nerveuses radiculaires qui constituent un noyau gris situé profondément dans la protubérance annulaire, un peu en dessous du plancher du quatrième ventricule, au niveau de l'extrémité inférieure des éminences rondes, dans la concavité de l'anse nerveuse formée par les fibres radiculaires du nerf facial, fig. **231**. Les prolongements cylindraxiles de ces cellules nerveuses se dirigent en bas et en avant, traversent toute l'épaisseur du tronc cérébral et sortent de ce tronc par le sillon horizontal qui sépare la protubérance annulaire de la moelle allongée.

Toutes les fibres radiculaires de ce nerf ne proviennent cependant pas de ce noyau dorsal ou principal ; un certain nombre de ces fibres ont leurs cellules d'origine dans une masse grise placée dans le voisinage du nerf facial, entre le noyau d'origine de ce nerf et le noyau dorsal que nous venons de décrire.

Origine apparente. Le nerf oculo-moteur externe sort de l'axe cérébro-spinal dans le sillon horizontal qui sépare la protubérance annulaire du bulbe, immédiatement au-dessus de la pyramide antérieure.

Nerf trijumeau.

Le nerf trijumeau forme la cinquième paire des nerfs craniens. Il provient

de la face latérale de la protubérance annulaire, passe au-dessus de l'extrémité interne de la portion pierreuse du temporal et présente, sur la face supérieure de la grande aile du sphénoïde, un ganglion volumineux appelé *ganglion de Gasser* ou *ganglion semilunaire*, d'où partent les trois branches terminales auxquelles ce nerf doit son nom. Ces branches vont porter la sensibilité à la peau de la face, à la muqueuse de la cavité buccale et des fosses nasales et à la péau d'une partie de la tête. Elles donnent aussi la motilité aux différents muscles de la mastication et à quelques muscles de la région sus-hyoïdienne.

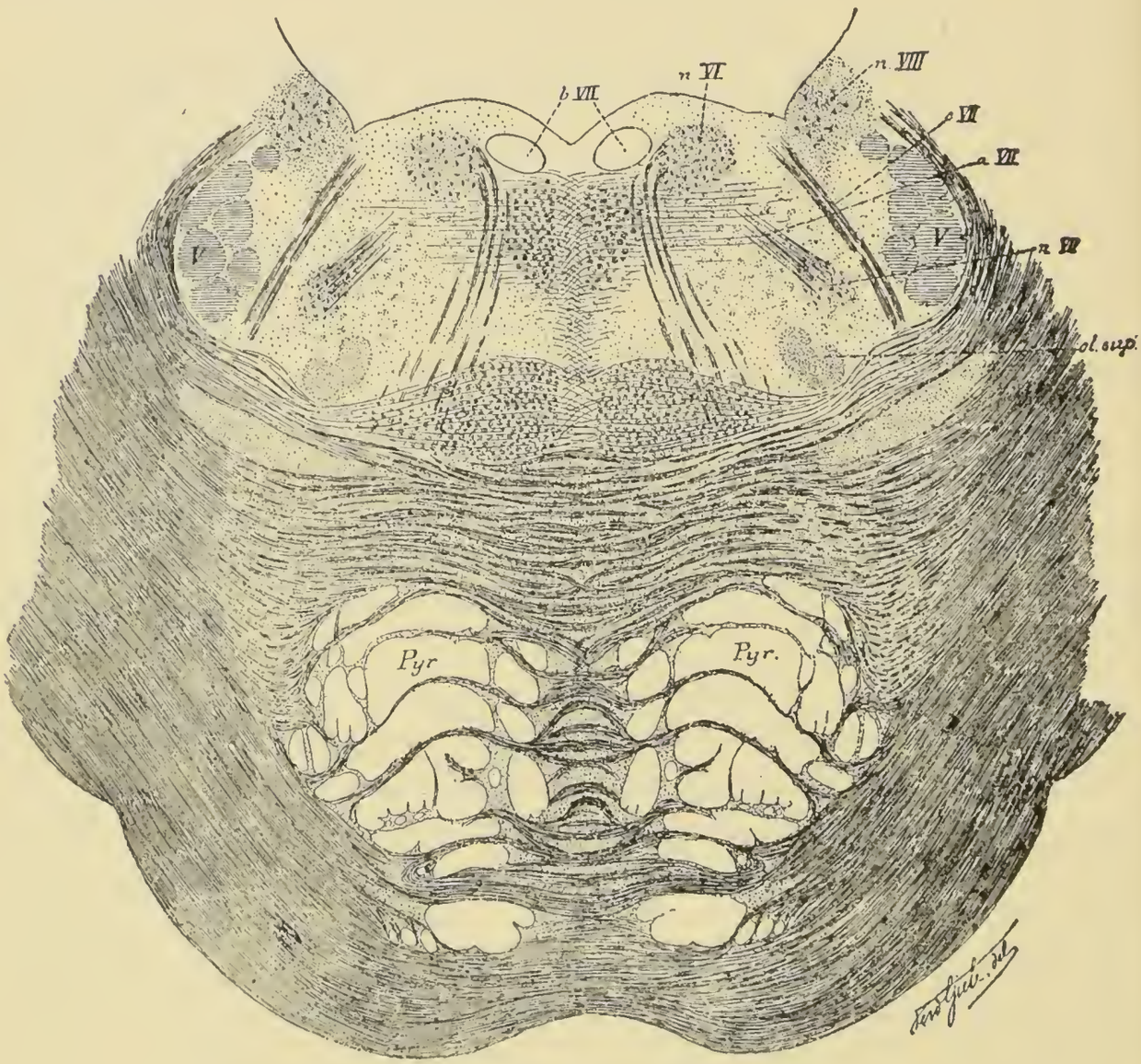

Fig. 231.
Noyau d'origine du nerf oculo-moteur externe.

Origine réelle. Le nerf trijumeau est un nerf mixte ; il a donc deux noyaux d'origine : un noyau central pour sa partie motrice et un noyau périphérique pour sa partie sensitive.

Les fibres motrices du nerf trijumeau proviennent de cellules nerveuses situées dans l'axe nerveux où elles forment deux masses grises nettement distinctes ; une masse volumineuse située dans la protubérance annulaire : le *noyau principal* ou *noyau masticateur*, et une longue traînée de substance grise qui

s'étend depuis la partie supérieure de la protubérance annulaire jusque près de l'extrémité supérieure des tubercules quadrijumeaux : le *noyau accessoire*.

Le *noyau principal* est situé profondément dans la protubérance annulaire. Il est formé de cellules nerveuses volumineuses, dont les prolongements cylindraxiles deviennent les cylindre-axes des fibres motrices périphériques.

Le *noyau accessoire* de la partie motrice du nerf trijumeau est formé par une longue traînée de substance grise qui commence près du bord supérieur du mésencéphale et traverse, de haut en bas, le cerveau moyen, étant située sur la face latérale de l'aqueduc de Sylvius. Les cellules constitutives de cette colonne grise, fig. **232**, envoient leurs prolongements cylindraxiles en bas.

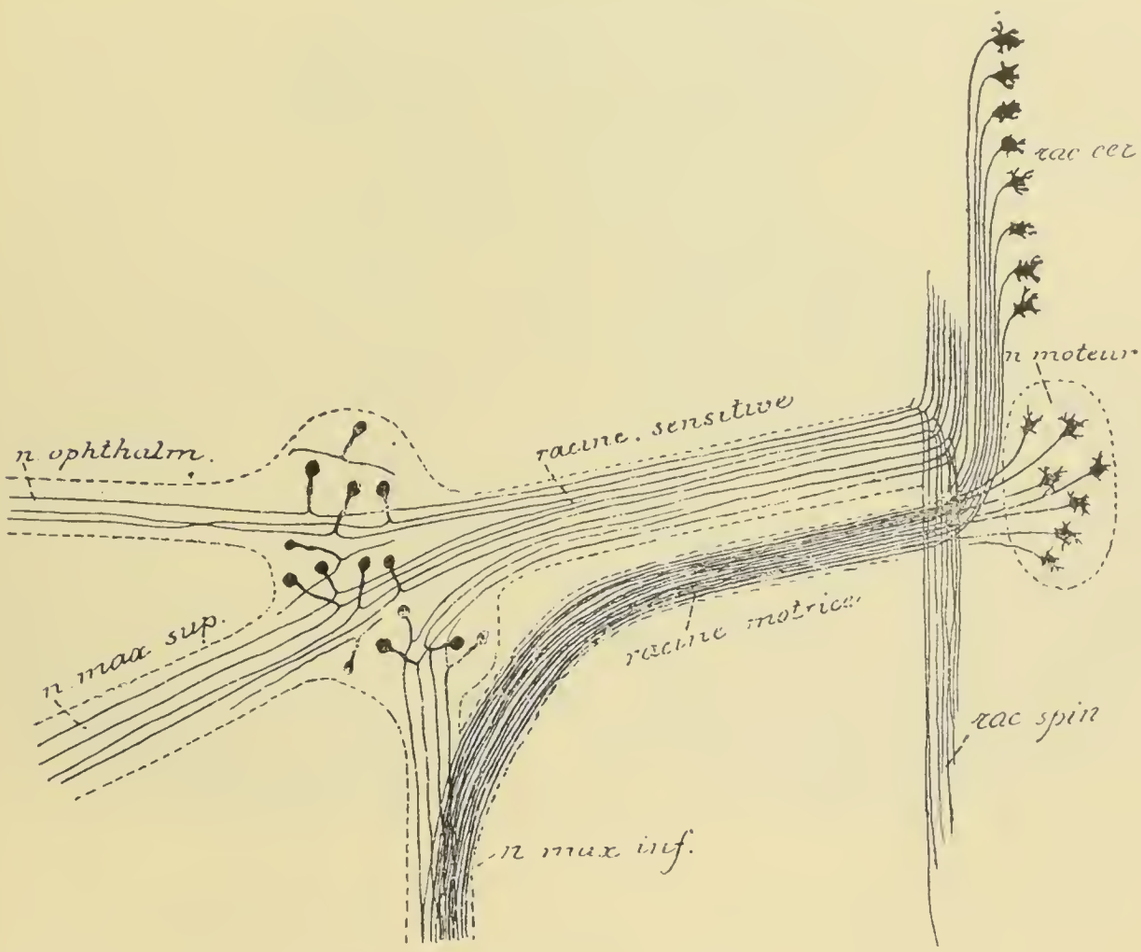

Fig. **232**.

Schéma montrant l'origine réelle des fibres constitutives du nerf trijumeau.

Tous ces prolongements réunis forment un petit faisceau de fibres nerveuses, augmentant de volume de haut en bas, connu sous le nom de *racine motrice*, *racine cérébrale, racine supérieure* ou *racine mésencéphalique* du nerf trijumeau. Arrivées dans le voisinage du noyau masticateur, les fibres constitutives de cette racine se recourbent en dehors et se joignent aux fibres radiculaires venues du noyau principal, pour constituer ensemble la racine motrice du nerf de la cinquième paire.

Le *noyau sensitif* est situé en dehors de l'axe cérébro-spinal. Il est représenté par le ganglion de Gasser. Ce ganglion est constitué de cellules nerveuses unipolaires, identiques aux cellules des ganglions spinaux.

Le prolongement unique de chacune de ces cellules nerveuses se bifurque bientôt en une branche externe et une branche interne. La branche externe devient le cylindre-axe d'une fibre nerveuse sensitive périphérique. La branche interne devient le cylindre-axe d'une fibre de la racine sensitive. Arrivées dans la profondeur de la protubérance annulaire, toutes ces fibres sensitives se bifurquent en une branche ascendante et une branche descendante, FIG. **232**.

Les branches ascendantes sont très courtes et très grêles ; elles se terminent, par des ramifications libres, entre les cellules constitutives de la masse grise voisine, qui représente la partie supérieure du noyau sensitif terminal du trijumeau.

Les branches descendantes sont beaucoup plus longues. Elles se réunissent en un faisceau très compact connu sous le nom de *racine descendante* ou mieux encore *racine inférieure*, *racine bulbo-spinale*, *racine sensitive* du nerf trijumeau. On peut poursuivre cette racine à travers la partie inférieure de la protubérance et toute l'étendue de la moelle allongée jusqu'au niveau du premier nerf cervical. Cette racine descendante recouvre toujours en dehors la substance gélatineuse de ROLANDO. Elle diminue de volume de haut en bas, parce qu'à chaque instant des fibres quittent ce faisceau pour se rendre dans la substance grise avoisinante. Pendant ce trajet descendant, toutes les fibres constitutives de cette racine abandonnent de nombreuses collatérales, qui se terminent dans la longue colonne de substance grise qui l'accompagne en dedans et que l'on désigne sous le nom de *noyau de la racine spinale du trijumeau*. Cette colonne grise représente à la fois le *noyau terminal* pour les fibres constitutives du nerf périphérique et le *noyau d'origine* pour les fibres de la voie sensitive centrale.

Dans cette racine descendante, les fibres en connexion avec le nerf maxillaire inférieur occupent la partie dorsale, celles en connexion avec le nerf ophtalmique occupent la partie ventrale, tandis que la région intermédiaire est essentiellement formée par les fibres sensitives en connexion avec le nerf maxillaire supérieur.

Origine apparente. Le nerf trijumeau sort de l'axe cérébro-spinal sur la partie latérale de la protubérance annulaire, au point où celle-ci se continue avec le pédoncule cérébelleux moyen, FIG. **233**. Cette origine se fait par deux racines : l'une externe, très volumineuse, constitue la *grosse racine* ou *racine sensitive* ; l'autre, interne, beaucoup plus grêle, s'appelle la *petite racine* ou *racine motrice*.

Trajet périphérique. A partir de leur origine apparente, les deux racines du nerf trijumeau se dirigent en avant et en dehors. Elles passent par un orifice ovalaire formé par la petite dépression que présente la partie interne du bord supérieur du rocher et par le bord correspondant de la tente du cervelet qui passe comme un pont au-dessus de cette dépression. Arrivé ainsi sur la face antérieure du rocher, le nerf trijumeau présente son ganglion volumineux, de forme semi-lunaire, appelé *ganglion de Gasser*. Ce ganglion est situé

dans une loge fibreuse constituée par un dédoublement des deux feuillets constitutifs de la dure-mère et connue sous le nom de *loge de Meckel*. La face inférieure du ganglion, ou *face sphénoïdale*, repose simplement sur la grande aile du sphénoïde, tandis que la face supérieure, ou *face cérébrale*, adhère intimement à la dure-mère voisine. Son bord interne, se continuant avec branche ophtalmique, est en connexion intime avec la paroi externe du sinus caverneux.

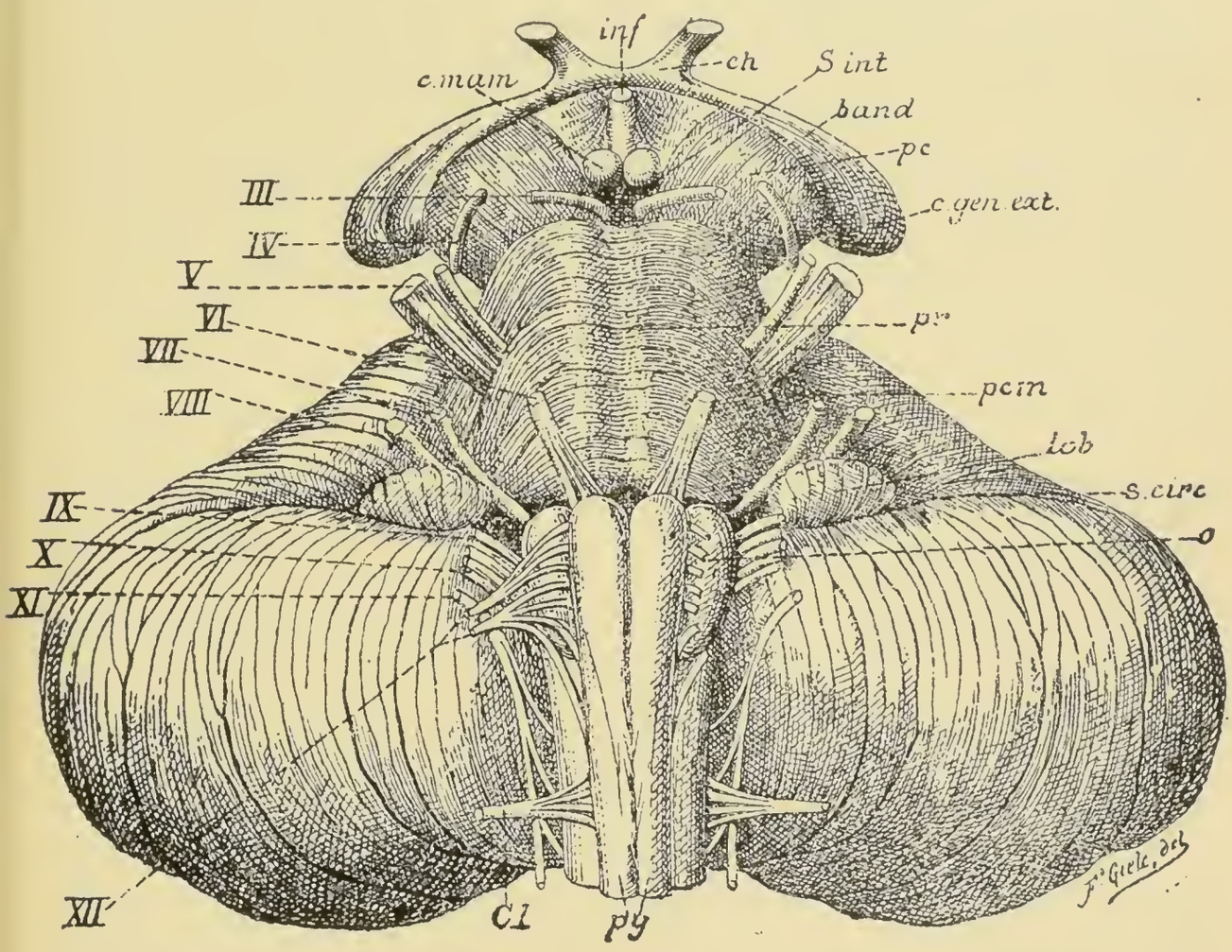

Fig. **233**.
Face antérieure du tronc cérébral. Gr. nat.

c. mam. : Corps mammillaires.
inf. : Infundibulum.
ch. : Chiasma des nerfs optiques.
s. int. : Substance interpédonculaire.
band. : Bandelette optique.
p. c. : Pédoncule cérébral.
c. gen. ext. : Corps genouillé externe.
pr. : Protubérance annulaire.
pcm. : Pédoncule cérébelleux moyen.
lob. : Lobule du pneumo-gastrique.
s. circ. : Sillon circonférentiel.
o. : Olive.
py. : Pyramides antérieures.
Cl : Racine antérieure du premier nerf cervical.
III à XI : Origine des dix dernières paires de nerfs craniens.

La racine sensitive seule se continue avec le ganglion. De ce ganglion de Gasser partent les trois grandes branches terminales du trijumeau : 1° le *nerf ophtalmique de Willis*, qui entre dans la cavité orbitaire par la fente sphénoïdale, 2° le *nerf maxillaire supérieur*, qui sort du crâne par le trou grand rond, et 3° le *nerf maxillaire inférieur* ou *nerf mandibulaire*, qui quitte la boîte cranienne par le trou ovale.

La racine motrice, d'abord située en dedans de la racine sensitive depuis le pont de VAROLE jusqu'au bord supérieur du rocher, passe ensuite en dessous de cette dernière, puis en dessous du ganglion de GASSER pour se jeter tout entière dans le nerf maxillaire inférieur.

Applications pratiques. Cette adhérence toute particulière du ganglion de GASSER à la face profonde de la dure-mère mérite d'être signalée. Elle explique pourquoi les traumatismes portés sur l'une ou l'autre branche périphérique, quelque violents qu'ils soient, n'intéressent jamais ni la racine sensitive, ni encore moins la substance nerveuse du pont de VAROLE. Dans les cas de névralgie rebelle intéressant une ou plusieurs branches on peut donc, sans danger aucun, recourir à l'*arrachement* brusque et violent sans devoir craindre des lésions centrales ; ce qui ne peut se faire pour aucun autre nerf périphérique, car lors de l'arrachement violent de tous les autres nerfs, la rupture se fait toujours soit à la surface immédiate de l'axe nerveux, soit *dans* l'axe nerveux lui-même.

Considérations générales.

Considérée dans son ensemble la protubérance annulaire est formée exclusivement de substance grise et de substance blanche.

La *substance grise* renferme :

1° Les *noyaux d'origine* des nerfs moteurs qui dépendent du métencéphale : le facial, l'oculo-moteur externe et le trijumeau.

2° Les *noyaux de terminaison* des nerfs sensibles : le nerf vestibulaire, le nerf cochléaire, le nerf de WRISBERG ou racine sensitive du facial et la grosse racine du trijumeau.

Par ces masses grises le pont de VAROLE est véritablement un *organe propre*, autonome, indépendant des autres parties de l'axe nerveux, organe qui tient sous son influence : *a*) l'innervation motrice des muscles superficiels de la face et du cou (nerf facial), des muscles de la mastication (nerf trijumeau) et du muscle droit externe de l'œil (nerf oculo-moteur externe);

b) l'innervation sensible de la face, de la muqueuse de la cavité buccale et des fosses nasales (nerf trijumeau); l'innervation gustative des deux tiers antérieurs du dos de la langue (nerf de WRISBERG); en même temps qu'il est le centre nerveux primaire où arrivent toutes les impressions de sensibilité recueillies par les fibres du nerf cochléaire et du nerf vestibulaire.

3° Certaines masses grises échelonnées sur des voies nerveuses descendantes et ascendantes, tels les *noyaux du pont* situés sur la voie cortico-ponto-cérébelleuse, telle encore l'*olive supérieure* située le long du trajet de la voie acoustique bulbo-diencéphalique.

La *substance blanche* est formée :

1° Par l'ensemble des fibres nerveuses qui relient les masses grises du pont aux centres nerveux supérieurs et inférieurs : fibres descendantes cortico-

protubérantielles, fibres ascendantes formant la voie centrale du trijumeau et du nerf cochléaire, fibres ascendantes et descendantes appartenant aux connexions centrales du nerf vestibulaire.

2° Par l'ensemble des fibres nerveuses qui ne font que traverser le pont de VAROLE : fibres *descendantes* cortico-bulbaires et cortico-spinales, fibres rubro-spinales, fibres du faisceau longitudinal postérieur, fibres *ascendantes* médullo-thalamiques, spino-cérébelleuses et bulbo-thalamiques.

Tous ces faisceaux de fibres nerveuses transforment le pont de VAROLE en un *organe de passage* destiné à relier le bulbe et la moelle épinière aux centres nerveux supérieurs.

Les coupes que nous avons étudiées montrent la position respective de ces masses grises et de tous ces faisceaux blancs.

Le pont de Varole comme organe propre.

Considéré comme organe propre, le pont de VAROLE est formé par des *noyaux moteurs*, ou noyaux d'origine des fibres centrifuges, et par des *noyaux sensibles*, ou noyaux de terminaison des fibres centripètes.

Noyaux moteurs. Les noyaux moteurs de la protubérance sont représentés par trois masses grises distinctes situées à une distance considérable l'une de l'autre : le noyau d'innervation de tous les muscles superficiels de la face, le noyau d'innervation des muscles de la mastication et le noyau d'innervation du muscle droit externe de l'œil.

Le *noyau du facial* se trouve dans la partie inférieure du pont de VAROLE. Il est souvent le siège, en même temps que les masses motrices du bulbe, d'un processus atrophique qui l'envahit cellule par cellule, donnant naissance à l'entité morbide connue sous le nom de paralysie labio-glosso-laryngée.

Le noyau du facial n'est pas une masse cellulaire compacte, mais il présente des subdivisions en colonnes cellulaires plus ou moins distinctes dont chacune représente le noyau d'innervation d'un groupe musculaire parfaitement déterminé. Examiné sur une coupe transversale, FIG. **234** et **235**, on peut y distinguer trois colonnes ventrales (interne, moyenne et externe) et une colonne dorsale, *P*. Les recherches expérimentales ont établi que la colonne postérieure représente le noyau d'origine du *facial supérieur*, c'est-à-dire l'ensemble des fibres nerveuses innervant le muscle frontal, le muscle sourcilier et le muscle orbiculaire des paupières, tandis que les trois colonnes ventrales donnent origine aux fibres du *facial inférieur*.

Applications pratiques. Ces faits anatomiques ont une grande importance au point de vue pratique. Les lésions anatomo-pathologiques qui retentissent sur le noyau d'origine du facial respectent d'ordinaire la colonne cellulaire postérieure. Il s'ensuit que les *paralysies faciales* dues à une lésion protubérantielle, ou *paralysies nucléaires*, sont des paralysies *incomplètes*, n'intéressant que les muscles innervés par le facial inférieur. C'est ce que l'on voit survenir, par

exemple, dans la paralysie labio-glosso-laryngée, contrairement à ce qui se passe dans les *paralysies périphériques*, qui sont des paralysies *complètes* intéressant les fibres du facial supérieur aussi bien que celles du facial inférieur.

Dans les paralysies nucléaires, le *réflexe palpébral* sera donc conservé, contrairement à ce qui se passe dans les paralysies périphériques où ce réflexe est aboli par suite de la paralysie du muscle orbiculaire des paupières.

Le noyau du nerf oculo-moteur externe se trouve dans le voisinage du plancher du quatrième ventricule, contourné par les fibres radiculaires du nerf facial.

Fig. 234.

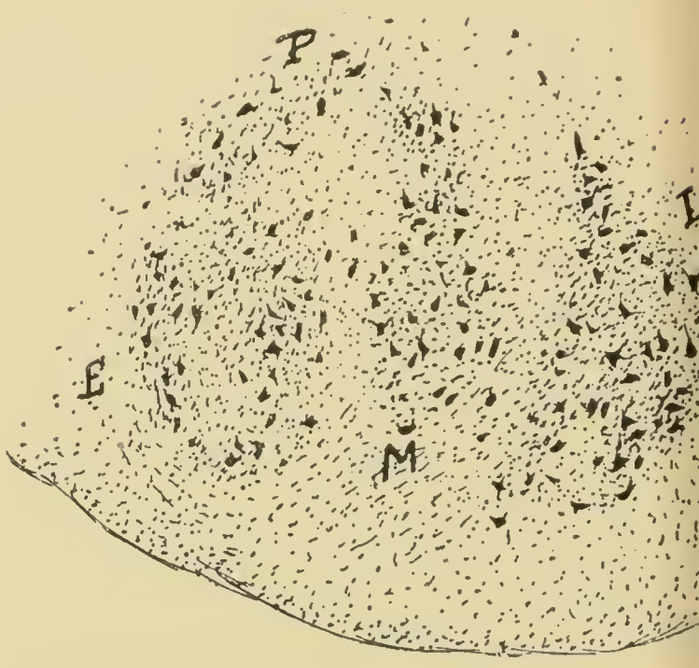

Fig. 235.

Deux coupes passant par la partie moyenne du noyau du facial chez le lapin.

I : Groupement cellulaire interne. | *E* : Groupement cellulaire externe.
M : Groupement cellulaire moyen. | *P* : Groupement postérieur.

Au sortir du tronc cérébral, ce nerf parcourt un certain trajet entre le pont de Varole et la gouttière basilaire avant de traverser la dure-mère.

Applications pratiques. Cette disposition anatomique explique la paralysie fréquente du nerf oculo-moteur externe dans les cas de tumeur ou d'abcès cérébelleux. Dans ces conditions, le cervelet tend à se développer dans le sens antéro-postérieur, comprimant ainsi soit directement le noyau d'origine du nerf, soit le plus souvent le nerf lui-même entre le pont de Varole et la gouttière basilaire. Si la compression du nerf est légère, elle entraînera de la simple parésie du muscle droit externe, se traduisant cliniquement par de la diplopie. Si la compression est plus forte la paralysie sera complète. Elle se traduira au-dehors par du strabisme convergent.

Le *noyau du nerf trijumeau* est situé dans les parties supérieure et latérale du pont du Varole. Il échappe d'ordinaire au processus anatomo-pathologique de la paralysie labio-glosso-laryngée. Sa lésion unilatérale entraîne

l'atrophie et la paralysie des muscles de la mastication. Au point de vue fonctionnel, cette paralysie peut passer inaperçue à cause de la persistance d'action des muscles du côté opposé.

Les masses grises motrices du bulbe sont encore les *noyaux de terminaison* des fibres descendantes cortico-métencéphaliques, fibres qui ont leurs cellules d'origine dans la zône motrice de l'hémisphère cérébral du côté opposé. Le centre cortical des muscles superficiels de la face est situé dans la partie inférieure de la circonvolution centrale antérieure. Il én est de même du centre cortical des muscles de la mastication. On ignore la localisation corticale précise du muscle droit externe. Les fibres cortico-métencéphaliques qui proviennent de ces cellules corticales forment partie de la voie pyramidale et descendent à travers la capsule interne et le pied du pédoncule cérébral. Arrivées près de la protubérance, elles quittent la voie pyramidale, s'entrecroisent dans le raphé et se terminent dans les masses motrices protubérantielles.

Applications pratiques. La lésion de ces *fibres cortico-métencéphaliques,* en un point quelconque de leur trajet descendant, se traduira donc au dehors par une paralysie dans les muscles du côté opposé de la face.

Cette paralysie respecte d'ordinaire les muscles innervés par le facial supérieur. Elle ressemble donc, cliniquement, à une paralysie nucléaire. Ce qui l'en distingue, c'est que 1°) elle est généralement accompagnée de paralysie de la langue et même d'hémiplégie, 2°) elle respecte le neurone périphérique, par conséquent les muscles paralysés ne présentent ni atrophie, ni réaction de dégénérescence.

Noyaux sensibles. Les fibres centripètes renfermées dans le *nerf de Wrisberg* vont se terminer dans la partie supérieure de la colonne grise accompagnant le faisceau solitaire. Cette masse grise est donc le centre protubérantiel où arrivent toutes les impressions de *sensibilité gustative* qui tombent sur la muqueuse qui recouvre les deux tiers antérieurs du dos de la langue. Elle doit être aussi le lieu d'origine des fibres métencéphalo-corticales amenant ces impressions jusque dans l'écorce cérébrale où elles vont devenir conscientes. Dans l'état actuel de la science on ignore le trajet parcouru par ces fibres ascendantes, de même qu'on ignore la région de l'écorce où elles doivent aboutir.

Les fibres centripètes renfermées dans le *nerf acoustique* sont ou des fibres vestibulaires, ou des fibres cochléaires.

Les *fibres cochléaires* se terminent dans le noyau accessoire et le tubercule latéral, deux masses grises situées sur la face antéro-externe du pédoncule cérébelleux inférieur. Ces *noyaux de terminaison* des fibres cochléaires périphériques sont en même temps les *noyaux d'origine* des fibres acoustiques centrales bulbo-diencéphaliques.

Parmi ces fibres, les unes s'inclinent en avant pour constituer le *corps trapézoïde,* les autres s'inclinent en arrière et en dedans pour former les *stries*

médullaires ou *stries acoustiques*, FIG. **236**. Toutes ces fibres passent le raphé où elles s'entrecroisent avec celles du côté opposé pour se rendre jusqu'à l'olive supérieure contralatérale. Là elles deviennent ascendantes, traversent le pont de VAROLE de bas en haut étant situées, dans la partie ventrale de la formation réticulaire, entre les fibres médullo-thalamiques qui sont en dedans et les fibres du faisceau hétérogène qui sont en dehors.

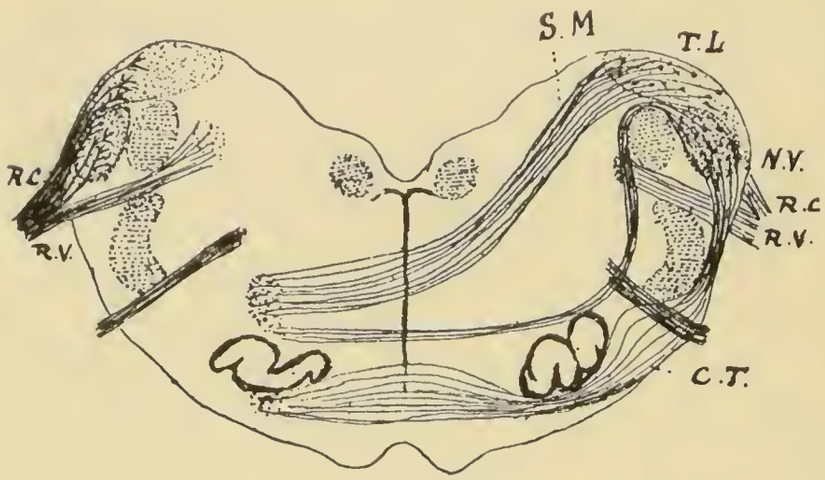

FIG. **236**.
Schéma d'une coupe transversale du bulbe de lapin montrant les connexions bulbaires du nerf cochléaire.

R.C. : Racine cochléaire.
R.V. : Racine vestibulaire.
N.V. : Noyau ventral.
T.L. : Tubercule latéral.
C.T. : Fibres du corps trapézoïde.
S.M. : Fibres des stries médullaires.

La voie acoustique centrale est donc une voie formée exclusivement de fibres croisées.

Sur le trajet de ces fibres se trouvent échelonnées des masses grises : olive supérieure, noyau du corps trapézoïde, noyau latéral, dont on ignore les connexions anatomiques et par conséquent la valeur fonctionnelle.

Les *fibres vestibulaires* se terminent dans plusieurs masses grises voisines du plancher du quatrième ventricule que l'on désigne sous les noms de *noyau de Deiters*, *noyau de Bechterew* et *noyau vestibulaire* ou *noyau triangulaire*. Ces masses grises donnent à leur tour origine à des fibres nerveuses centrales, FIG. **237**. Les unes, *descendantes*, peuvent se poursuivre jusque dans la zône pyramidale du cordon antérieur de la moelle ; ce sont les *fibres vestibulo-spinales*. Les autres, *ascendantes*, entrent dans la constitution du faisceau longitudinal postérieur et se laissent poursuivre jusque dans le mésencéphale. Ce sont les *fibres vestibulo-mésencéphaliques*. Toutes ces fibres vont se terminer dans des masses grises motrices ; elles relient donc les noyaux de terminaison du nerf vestibulaire aux noyaux d'origine réelle de tous les nerfs moteurs périphériques depuis le mésencéphale jusqu'à la moelle lombo-sacrée.

Valeur fonctionnelle. Les fibres du nerf vestibulaire se terminent périphériquement dans les crêtes et les taches acoustiques du labyrinthe membraneux au niveau du saccule, de l'utricule et des canaux demi-circulaires. Ces derniers organes sont considérés par les physiologistes comme les *organes de l'équilibre*, c'est-à-dire les organes qui ont pour fonction de renseigner le système nerveux central sur la position du corps dans l'espace. Le nerf vestibulaire, qui relie les canaux demi-circulaires aux masses grises de la protubérance, peut donc être considéré physiologiquement comme le *nerf de l'équilibre*.

Le sens de l'équilibre n'est pas un sens *conscient*, c'est ce qui explique l'absence de connexion corticale entre les noyaux de terminaison du nerf vestibulaire et l'écorce cérébrale.

Le maintien de l'équilibre du corps dans l'espace se fait par voie réflexe. C'est ce qui explique l'existence de ces nombreuses fibres nerveuses interposées entre les noyaux de terminaison du nerf vestibulaire et les masses motrices en connexion avec les nerfs périphériques. Grâce à ces multiples connexions, toutes les modifications survenues dans la position normale du corps dans l'espace retentissent sur les noyaux d'origine des nerfs moteurs et, par là, sur les muscles périphériques, pouvant y amener une modification du tonus musculaire compensant jusqu'à un certain degré la modification survenue dans la position du corps.

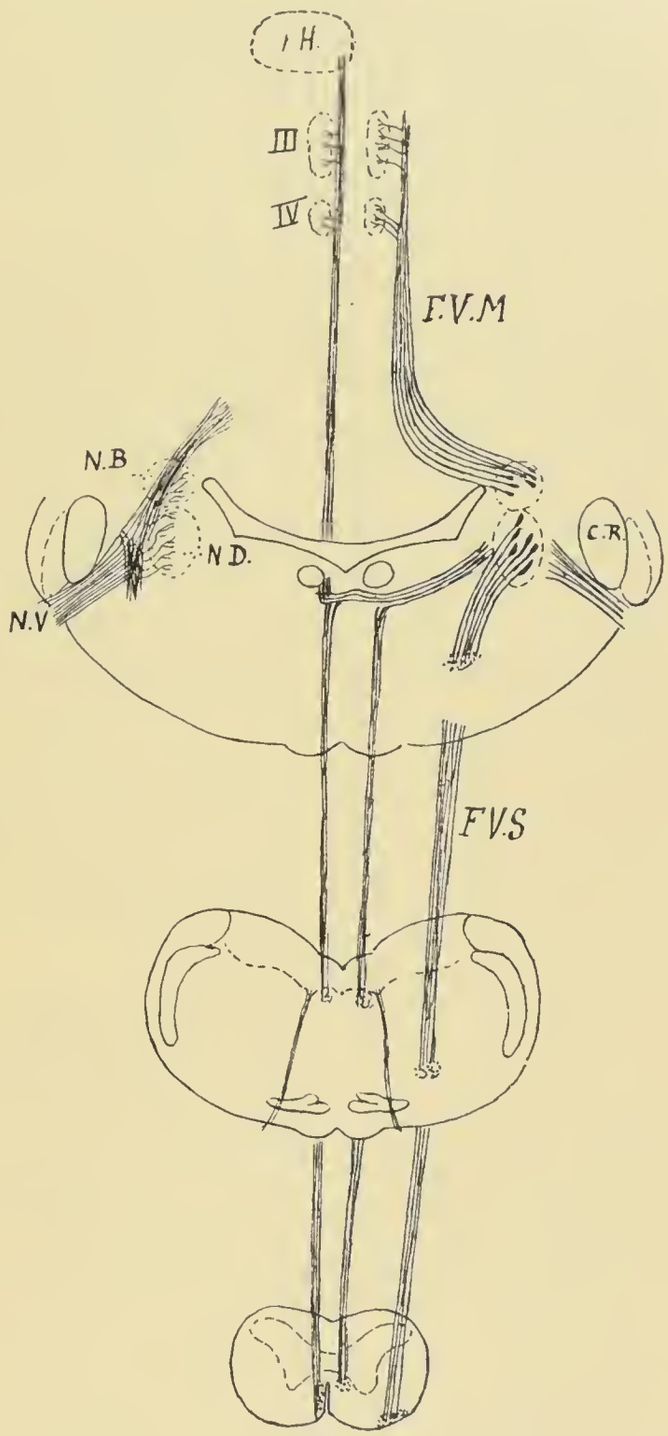

Fig. 237.
Schéma montrant les connexions centrales du nerf vestibulaire.
F.V.S, : Faisceau vestibulo-spinal.
F.V.M. : Faisceau vestibulo-mésencéphallque.

Applications pratiques. Les recherches expérimentales ont prouvé que la section du nerf vestibulaire amène une perturbation complète dans l'équilibre du corps et surtout dans l'équilibre de la tête. L'animal ainsi opéré présente, immédiatement après l'opération, des mouvements désordonnés de rotation autour de l'axe longitudinal du corps, mouvements qui ne s'arrêtent que lorsque l'animal rencontre un obstacle qui peut lui servir d'appui.

Cette mise hors de fonction brusque du nerf vestibulaire ne s'observe guère chez l'homme. Mais nous savons que la compression lente du nerf de la huitième paire peut entraîner des troubles dans l'équilibre du corps, qui se traduisent par un état vertigineux intense, accompagné de chutes brusques ; symptômes caractéristiques du *vertige de Ménière.*

Les fibres centripètes du *nerf trijumeau*, à leur entrée dans le pont de Varole, se recourbent en bas pour former la racine descendante bulbo-spinale. Nous avons vu que le long de la face interne de cette racine existe une longue colonne grise qui est le *noyau de terminaison* de ce nerf, masse grise où arrivent toutes les impressions de sensibilité tombant sur la peau de la face, ou sur la muqueuse de la cavité buccale, des fosses nasales et du cul de sac conjonctival. De cette masse grise partent des fibres centrales bulbo- et ponto-thalamiques qui vont conduire ces impressions de sensibilité jusque l'écorce grise de l'hémisphère cérébral du côté opposé.

A côté de ces fibres longues, il doit exister encore une connexion anatomique entre le noyau de terminaison du nerf trijumeau et le noyau d'origine du facial supérieur, connexion qui forme le substratum anatomique du *réflexe palpébral* ou *réflexe conjonctival*, réflexe qui consiste dans la fermeture quelquefois spasmodique de la fente palpébrale à la suite d'une excitation portée sur la muqueuse conjonctivale.

Applications pratiques. L'absence du réflexe conjonctival peut donc être due : soit à une lésion du nerf trijumeau interrompant la voie centripète, soit à une lésion du nerf facial amenant une solution de continuité dans la voie centrifuge, soit à une lésion protubérantielle empêchant la connexion anatomique entre la voie centripète et la voie centrifuge.

Le pont de Varole comme organe de passage.

Le pont de Varole est un *organe de passage* pour toutes les fibres ascendantes et descendantes qui relient les centres nerveux supérieurs à la moelle allongée et à la moelle épinière.

Fibres descendantes. Les fibres descendantes qui traversent la partie ventrale du métencéphale sont principalement les fibres cortico-bulbaires et cortico-spinales et les fibres rubro-spinales.

Les *fibres cortico-bulbaires et cortico-spinales* forment la voie pyramidale. Elles occupent la partie basale du pont de Varole, traversées en grande partie par les fibres transversales ponto-cérébelleuses.

Les *fibres rubro-spinales* occupent la partie latérale de la formation réticulaire, dans le voisinage immédiat de la racine descendante du trijumeau.

Les coupes transversales du pont de Varole que nous avons étudiées montrent la situation exacte de ces fibres descendantes.

Applications pratiques. La lésion des fibres pyramidales, lors de leur passage dans le pont de Varole, entraine la paralysie des muscles du côté opposé du corps, y compris les muscles de la langue, à l'exclusion des muscles de la face.

A cause du voisinage plus ou moins immédiat des fibres radiculaires du nerf oculo-moteur externe et du nerf facial, la lésion unilatérale du pont de Varole se traduit souvent, cliniquement, par une *paralysie alterne :* la paralysie

soit du muscle droit externe, soit des muscles superficiels de la face d'un côté avec l'hémiplégie du côté opposé.

En traversant la protubérance annulaire, le faisceau pyramidal diminue de volume de haut en bas et cela parce que, pendant son trajet descendant, il abandonne les fibres nerveuses destinées aux noyaux moteurs du métencéphale : les noyaux de l'oculo-moteur externe, du trijumeau et du facial. Ces fibres cortico-protubérantielles, après avoir quitté le faisceau pyramidal, s'entrecroisent dans le raphé avant de gagner les masses grises auxquelles elles sont destinées. La connexion cortico-protubérantielle est donc une connexion croisée.

Outre ces fibres destinées aux masses grises motrices, le faisceau pyramidal, en traversant le pont de Varole, abandonne encore un nombre considérable de ses fibres aux noyaux du pont. Nous avons vu que ces masses grises donnent origine à des fibres nerveuses qui s'entrecroisent sur la ligne médiane pour se rendre, par le pédoncule cérébelleux moyen, à l'écorce grise des hémisphères cérébelleux. Par la superposition de ces neurones cortico-protubérantiels et ponto-cérébelleux, il se forme une *voie croisée cortico-ponto-cérébelleuse* dont on ignore encore la valeur fonctionnelle.

Cette voie cortico-ponto-cérébelleuse est à rapprocher de la voie cortico-olivo-cérébelleuse que nous avons décrite dans la moelle allongée. L'une relie la zône motrice d'un hémisphère cérébral à l'écorce grise du lobe médian du cervelet (voie cortico-olivo-cérébelleuse), tandis que l'autre relie la même zône motrice à l'écorce grise de l'hémisphère cérébelleux du côté opposé (voie cortico-ponto-cérébelleuse).

Fibres ascendantes.

Les fibres aseendantes qui traversent le pont de Varole proviennent de la moelle épinière ou de la moelle allongée.

Les fibres ascendantes d'*origine médullaire* sont :

a) Les fibres de la couche interolivaire qui, dans le pont de Varole, prend le nom de *lemniscus médian*. C'est la voie de transmission de la sensibilité profonde pour le cou, le tronc et les quatre membres. La lésion *isolée* de ces fibres, si elle pouvait se réaliser, devrait entraîner l'ataxie des membres du côté opposé.

b) Les fibres du faisceau médullo-cérébelleux dorsal, ou voie de transmission de la sensibilité tactile. Ces fibres sont entrées dans la constitution du pédoncule cérébelleux inférieur avec lequel elles gagnent le lobe médian du cervelet.

c) Les fibres du faisceau médullo-cérébelleux ventral, ou voie de transmission de la sensibilité à la douleur et à la température. Ces fibres forment le faisceau hétérogène avec les fibres descendantes rubro-spinales. Elles traversent le pont de Varole dans la partie antéro-latérale de la formation réticulaire, séparées de plus en plus des fibres médullo-thalamiques du lemniscus

médian par l'olive supérieure enveloppée par les fibres de la voie acoustique centrale.

Une lésion isolée de ces fibres doit entraîner la dissociation syringomyétique de la sensibilité dans le cou, le tronc et les membres du côté opposé. Cette dissociation syringomyélique d'un côté sera généralement accompagnée, d'anesthésie dans le domaine du trijumeau de l'autre côté, d'où une *anesthésie alterne* caractéristique d'une lésion de la partie latérale de la formation réticulaire du métencéphale.

Les fibres ascendantes d'*origine bulbaire* sont uniquement représentées par les fibres de la voie centrale du nerf trijumeau, fibres qui traversent le pont de Varole de bas en haut, étant situées dans la partie postéro-latérale de la formation réticulaire.

Nous avons vu que l'on ignore encore la position occupée par les fibres ascendantes d'origine bulbaire en connexion avec le nerf de Wrisberg et le nerf glosso-pharyngien, fibres qui doivent représenter la voie centrale de la sensibilité gustative ; de même qu'on ignore la position occupée par les fibres bulbo-corticales en connexion avec les fibres centripètes du nerf pneumo-gastrique.

Les fibres ascendantes qui traversent le pont de Varole y forment donc plusieurs faisceaux distincts.

La plupart de ces faisceaux occupent la partie ventrale de la formation réticulaire, immédiatement en arrière des fibres ponto-cérébelleuses. Ce sont, de dedans en dehors :

1) le *lemniscus médian* ou fibres *médullo-thalamiques*, servant à la transmission de la sensibilité profonde ;

2) l'olive supérieure enveloppée par les fibres de la voie acoustique centrale, ou fibres *bulbo-métathalamiques* ;

3) le faisceau hétérogène renfermant les fibres du faisceau de Gowers, fibres *médullo-cérébelleuses* servant à la transmission de la sensibilité à la douleur et à la température.

Les autres fibres se trouvent dans la partie postéro-latérale de la formation réticulaire, elles forment

4) la voie centrale du nerf trijumeau, ou voie sensitive *bulbo- et ponto-thalamique*.

La circulation du pont de Varole.

Circulation artérielle. La protubérance annulaire reçoit ses artères nourricières du *tronc basilaire*, tronc artériel qui résulte de la réunion des deux artères vertébrales. Ce tronc artériel est plus volumineux que le calibre d'une des deux vertébrales qui lui donnent naissance, mais il est moins volumineux que le calibre des deux artères réunies.

Le tronc basilaire est situé sur la ligne médiane entre la gouttière basi-

laire et la protubérance annulaire. Il s'étend ordinairement depuis la partie supérieure de la moelle allongée, où se fait la réunion des deux artères vertébrales, jusqu'un peu au-dessus du bord supérieur de la protubérance annulaire, où il se bifurque presque à angle droit pour donner naissance aux deux *artères*

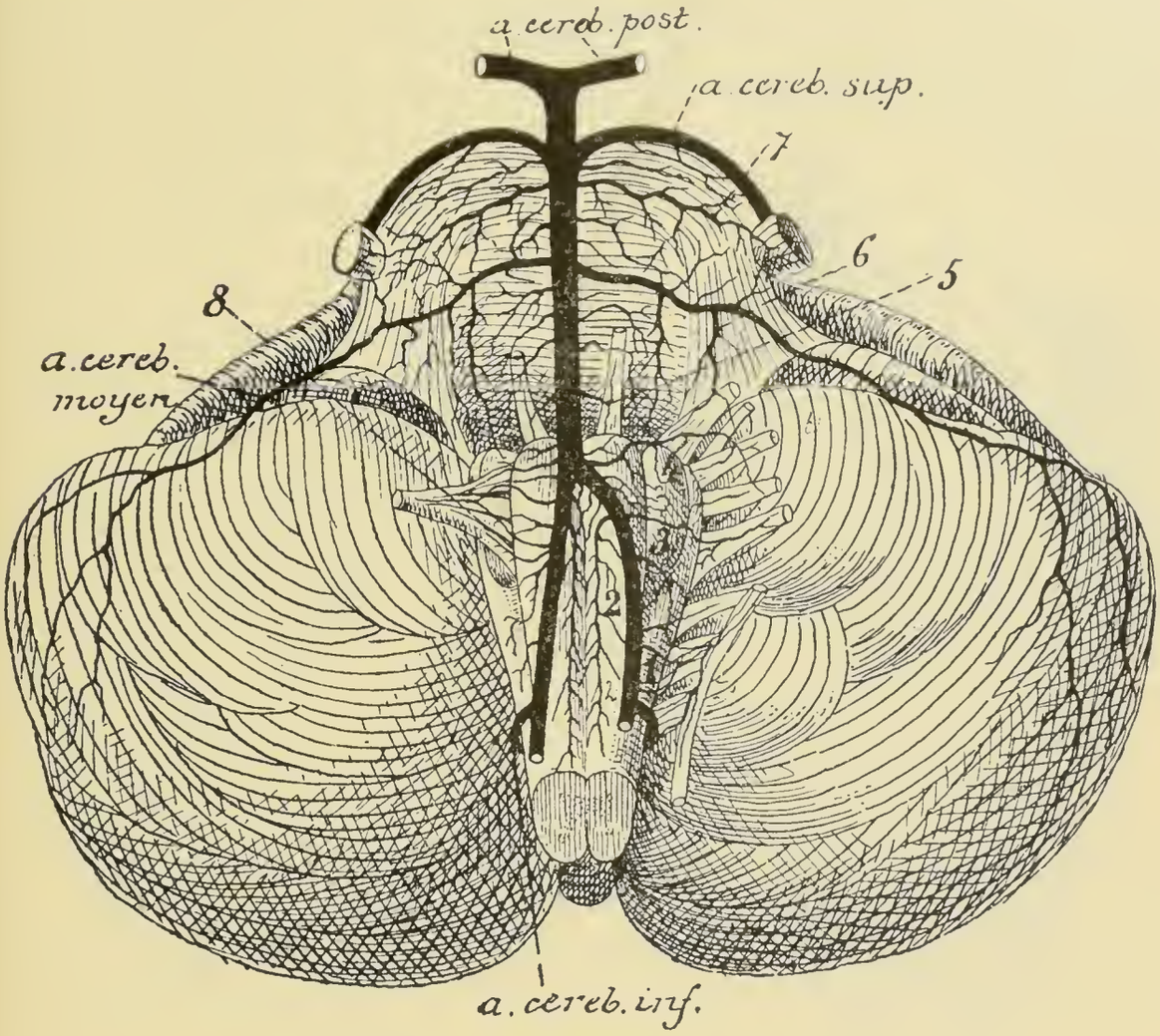

FIG. **238.**

Les artères de la face antérieure de la moelle allongée et de la protubérance annulaire.

1. Artères radiculaires du nerf accessoire de WILLIS.
2. Artères spinales antérieures.
3. Artères radiculaires du nerf pneumo-gastrique.
4. Artères radiculaires du nerf glosso-pharyngien.
5. Artères radiculaires du nerf oculo-moteur externe.
6. Artères radiculaires du facial et de l'acoustique.
7. Artères radiculaires du trijumeau.
8. Artères radiculaires de l'hypoglosse.

cérébrales postérieures, FIG. **238**.

Pendant ce trajet, le tronc basilaire fournit de chaque côté deux artères volumineuses : l'*artère cérébelleuse moyenne* vers le milieu de la protubérance, et l'*artère cérébelleuse supérieure* tout près du bord supérieur de cette dernière.

Du tronc basilaire et des artères cérébelleuses supérieures et moyennes naissent les artères nourricières de la protubérance, que l'on divise en *artères médianes* ou *artères des noyaux*, *artères radiculaires* et *artères accessoires*.

Les *artères médianes* naissent toutes du tronc basilaire, FIG. **239**. Elles pénètrent directement dans la protubérance en suivant un trajet antéro-postérieur. Arrivées dans le voisinage du plancher du quatrième ventricule, elles se recourbent en dehors et vont se distribuer aux masses grises de ce plancher : les

noyaux du nerf facial, du nerf oculo-moteur externe et du nerf trijumeau. Pendant leur trajet dans le raphé, elles émettent des branches collatérales destinées à la substance blanche voisine.

Les *artères radiculaires* naissent, soit directement du tronc basilaire : artères radiculaires du nerf oculo-moteur externe et une artère radiculaire volumineuse destinée au nerf trijumeau ; soit de l'artère cérébelleuse moyenne et de l'artère vertébrale : artères radiculaires du facial, de l'acoustique et une petite artère encore destinée au nerf de la cinquième paire.

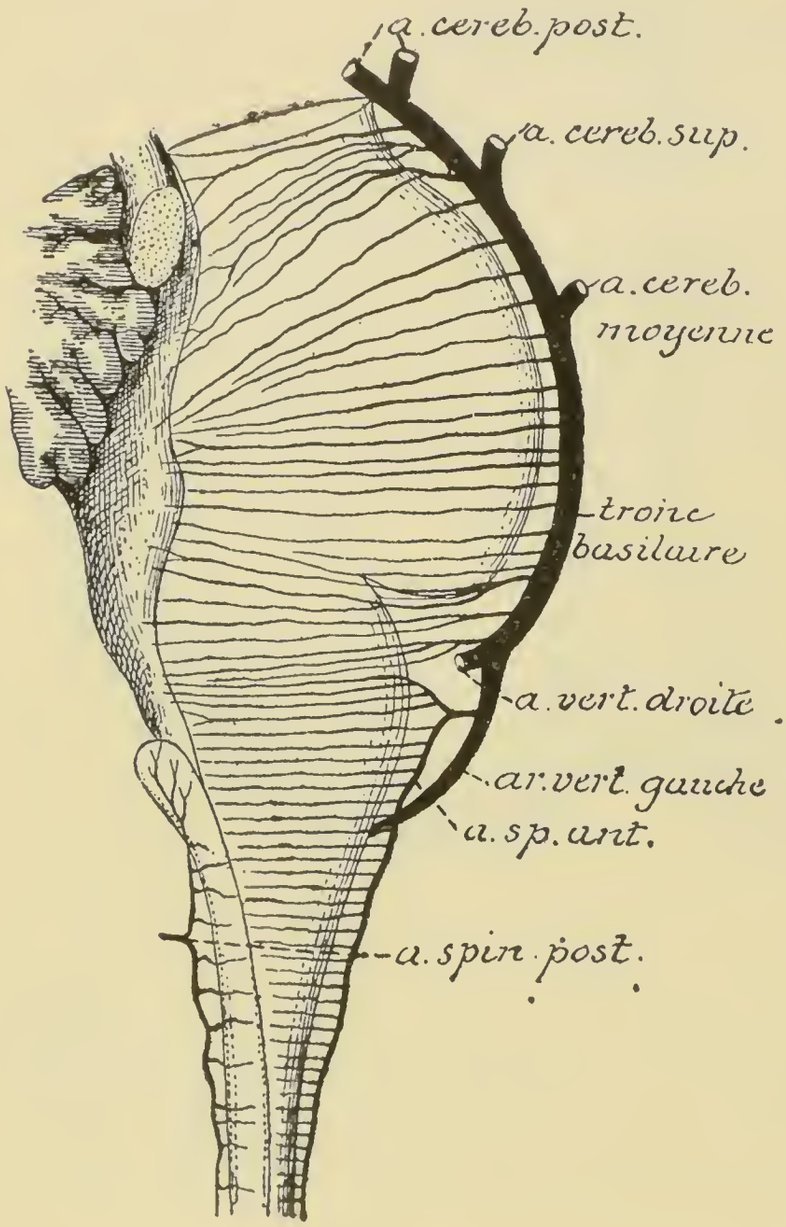

Fig. 239.
Les artères médianes antérieures et postérieures du bulbe et de la protubérance annulaire.

Arrivée au nerf auquel elle est destinée, chaque artère radiculaire se divise en une branche périphérique et une branche centrale. La branche périphérique se termine entre les fibres nerveuses périphériques. La branche centrale pénètre dans la protubérance annulaire, en accompagnant les filets radiculaires du nerf, et se résout en un réseau capillaire dans la profondeur du noyau d'origine de ce nerf.

Comme dans la moelle allongée, chaque noyau d'origine d'un nerf périphérique reçoit donc son sang de deux sources différentes : de l'artère médiane voisine et de l'artère radiculaire correspondante. Toutes ces artères appartiennent au groupe des *artères terminales*.

Les *artères accessoires* proviennent du tronc basilaire, des artères cérébelleuses, des artères médianes ou des artères radiculaires et se terminent dans la substance blanche.

Circulation veineuse. Aux réseaux capillaires artériels font suite des réseaux veineux ; les capillaires veineux se réunissent en veinules qui accompagnent les artérioles et qui vont se déverser dans le plexus veineux extra-médullaire que l'on trouve sur la face externe de la protubérance.

Le cervelet.

Le cervelet, comme toutes les parties de l'axe cérébro-spinal, est formé de deux substances : la substance blanche et la substance grise, FIG. **240**.

La substance grise.

La substance grise se trouve à la périphérie du cervelet où elle constitue la *couche corticale grise ;* c'est une mince lamelle grise qui recouvre régulièrement toute la surface cérébelleuse en suivant tous les plis et tous les replis qui

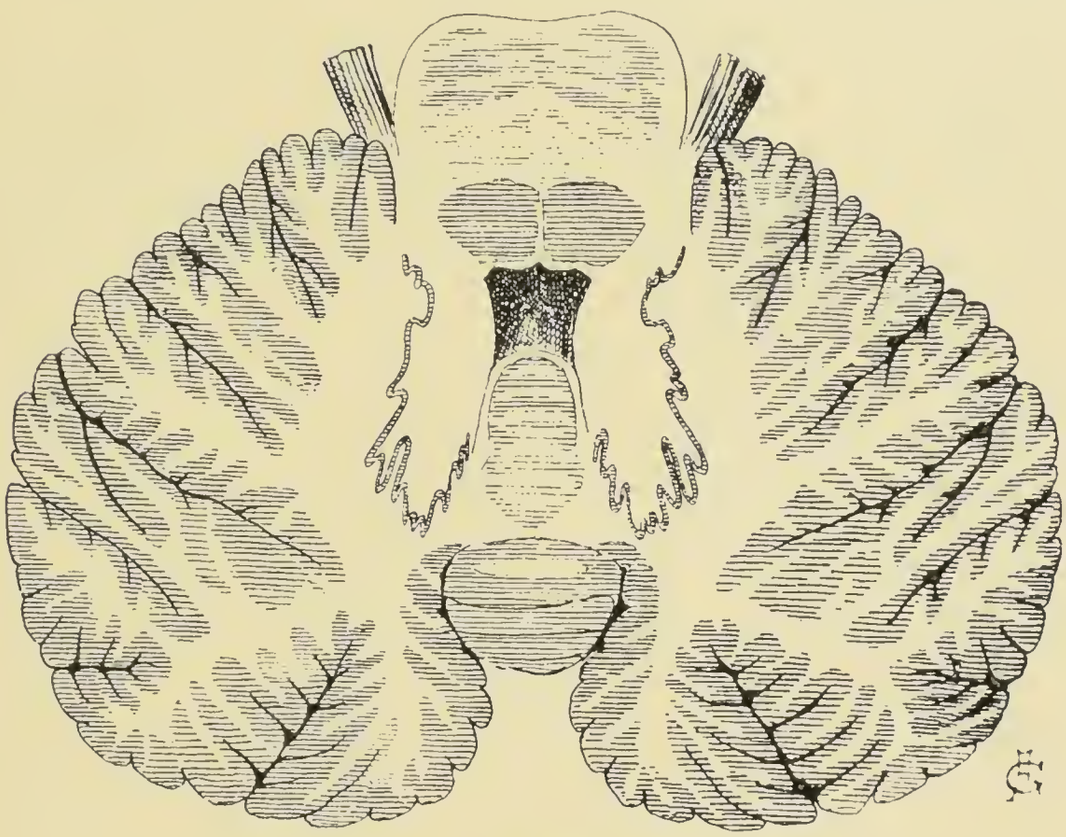

FIG. **240**.
Coupe horizontale du métencéphale. Gr. nat.

donnent à cette surface son aspect lamelleux. Elle existe encore dans la profondeur même du cervelet, où elle forme plusieurs noyaux enclavés plus ou moins dans la substance blanche. Les plus importantes de ces masses grises centrales sont les *noyaux dentelés* ou *olives cérébelleuses*, et les *noyaux du toit* ou *noyaux de Stilling*.

Les *noyaux dentelés* sont formés d'une mince lamelle grise repliée irrégulièrement sur elle-même et située, de chaque côté de la ligne médiane, FIG. **240**, au point de réunion du lobe médian avec les hémisphères cérébelleux. Ils sont entourés de tous côtés par de la substance blanche, excepté à leur extrémité inférieure et interne où ils touchent directement la paroi ventriculaire.

Les *noyaux du toit* sont deux masses grises situées de chaque côté de la ligne médiane, en dedans des olives cérébelleuses, dans la partie la plus élevée

et la plus ventrale du lobe médian du cervelet. Par leur face inférieure, ces noyaux correspondent au toit du quatrième ventricule dont ils ne sont séparés que par l'épithélium épendymaire.

Les *masses grises centrales* sont formées de cellules nerveuses multipolaires et d'un plexus inextricable de fines fibrilles nerveuses. Les connexions de ces masses grises commencent à être connues d'une façon assez précise.

Les noyaux du toit et les noyaux dentelés paraissent se comporter d'une façon différente.

Noyaux dentelés. Pour les *noyaux dentelés*, il est établi que les fibrilles nerveuses qui s'y terminent représentent, en partie du moins, les ramifications cylindraxiles des cellules de Purkinje de l'écorce cérébelleuse, non seulement des cellules de l'écorce du lobe médian, mais aussi des cellules des hémisphères cérébelleux.

Quant aux cellules constitutives des noyaux dentelés, elles envoient leur prolongement cylindraxile dans le pédoncule cérébelleux supérieur, pour se rendre dans le noyau rouge et la couche optique du côté opposé, constituant une *voie croisée olivo-rubro-thalamique.*

Noyaux du toit. Les connexions de ces noyaux sont moins bien connus. Il ressort cependant des recherches expérimentales que les cellules du noyau du toit donnent naissance à des fibres nerveuses qui passent la ligne médiane dans le lobe médian du cervelet où elles s'entrecroisent avec les fibres du côté opposé. Elles contournent ensuite le pédoncule cérébelleux supérieur, descendent en partie dans le segment interne du pédoncule cérébelleux inférieur, et, en partie, dans la formation réticulaire du bulbe, en diminuant lentement en nombre jusqu'à disparaître complètement vers l'extrémité inférieure du bulbe, constituant ainsi un véritable *faisceau cérébello-bulbaire.*

La terminaison de ce faisceau est difficile à établir en se basant uniquement sur les résultats fournis par la méthode de Marchi. Il est cependant très probable que certaines fibres trouvent leur terminaison dans le noyau de Deiters d'où partent ensuite les fibres du faisceau vestibulo-spinal, et dans les masses grises voisines de ce noyau d'où partent des fibres ascendantes et descendantes entrant dans la constitution du faisceau longitudinal postérieur. Quant aux fibres qui se terminent dans la formation réticulaire, elles peuvent s'y mettre en connexion avec les cellules d'origine des fibres réticulo-spinales antérieures. Toutes ces voies nerveuses superposées relient donc le cervelet aux masses motrices des centres nerveux inférieurs, et permettent de comprendre anatomiquement l'influence que le cervelet peut exercer sur nos muscles périphériques.

La *couche corticale grise* du cervelet est formée de deux couches distinctes ; une couche externe, d'une teinte grisâtre, appelée généralement *couche moléculaire*, et une couche interne, d'une teinte roussâtre, connue sous le nom de *couche granuleuse.* Ces deux couches sont séparées l'une de l'autre par une série continue de cellules volumineuses, appelées *cellules de Purkinje*, FIG. **241.**

I. *Cellules de Purkinje.* Ce sont des cellules nerveuses volumineuses situées à la limite de la couche granuleuse et de la couche moléculaire. Elles sont pourvues de nombreux prolongements protoplasmatiques qui tous pénètrent dans la couche moléculaire, s'y divisent et s'y subdivisent pour se terminer par des ramifications libres à la surface du cervelet. Du côté de la couche granu-

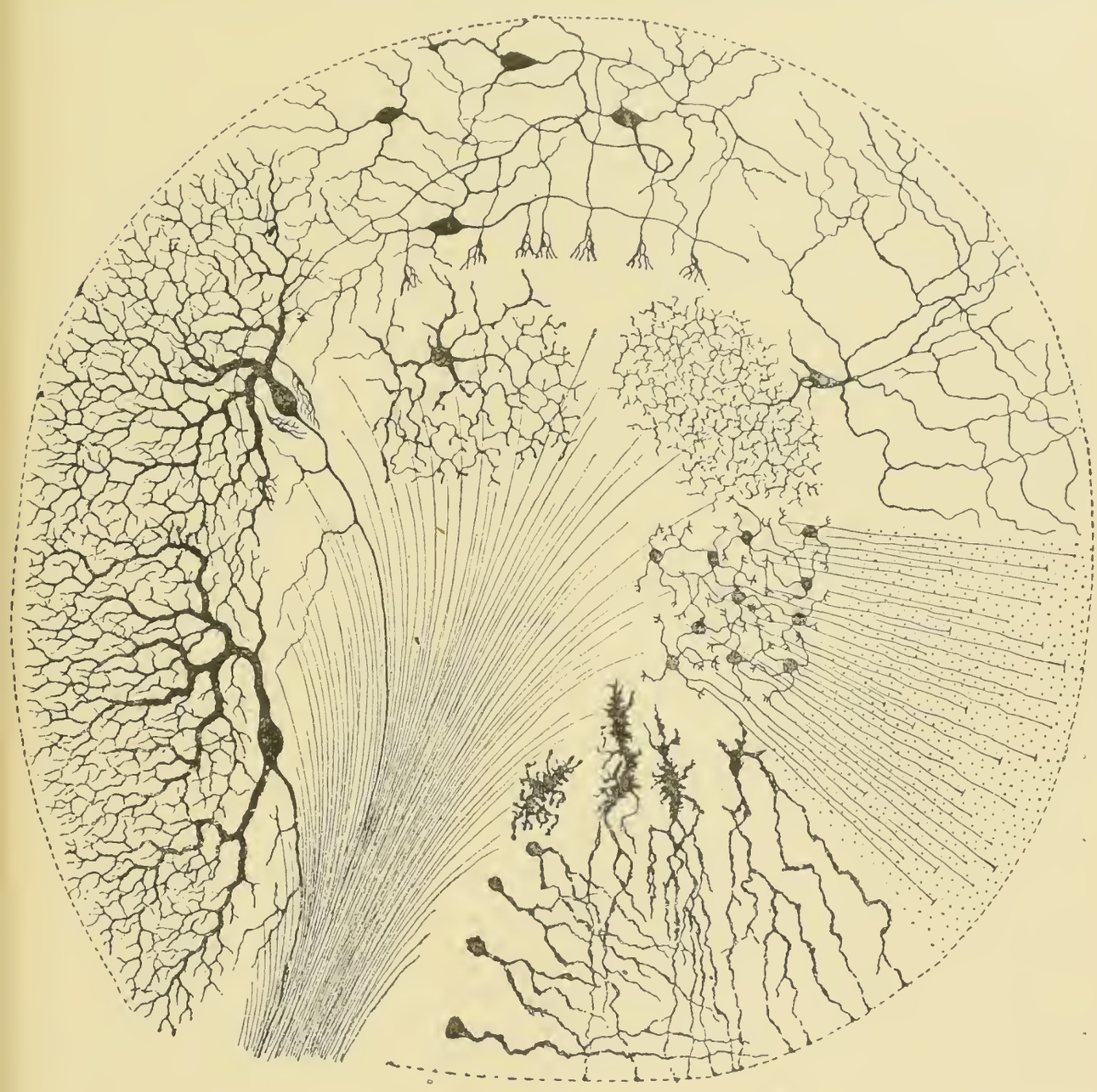

Fig. **241.**

Les différents éléments constitutifs de la couche corticale grise du cervelet.

leuse, chaque cellule de Purkinje émet un prolongement cylindraxile qui traverse cette couche et va devenir le cylindre-axe d'une fibre constitutive de la substance blanche.

II. *La couche granuleuse.* La couche interne de l'écorce cérébelleuse est décrite généralement comme formée de petites cellules à noyau volumineux et à corps cellulaire peu développé.

Ces éléments appartiennent à trois espèces de cellules ayant des caractères nettement distincts :

1° Les grains ou petites cellules de la couche granuleuse.

2° Les grandes cellules de la couche granuleuse.

3° Les cellules de neuroglie.

Les grains ou petites cellules de la couche granuleuse. Chacun des grains de la couche granuleuse est formé d'un petit corps polyédrique, des angles duquel partent des prolongements protoplasmatiques. Ceux-ci sont généralement au nombre de quatre ou de cinq. Ils ont une longueur variable et se terminent par une petite touffe de trois ou quatre branches courtes et épaisses. Le prolongement cylindraxile est beaucoup plus grêle que les prolongements protoplasmatiques. Il se dirige vers la couche moléculaire où il se bifurque en deux branches terminales qui courent parallèlement à la direction des lamelles du cervelet. Tous ces fibres horizontales semblent se terminer librement dans l'épaisseur de la couche moléculaire.

Les grandes cellules de la couche granuleuse. Ce sont des cellules volumineuses pourvues de nombreux prolongements protoplasmatiques, qui se divisent et se subdivisent pour se terminer librement soit dans la couche granuleuse elle-même, soit dans la couche moléculaire. Le prolongement cylindraxile pénètre plus profondément dans la couche granuleuse, s'y divise et s'y subdivise un nombre considérable de fois, de façon à donner naissance, par toutes ses branches de division entrelacées, à un plexus inextricable occupant une grande étendue de la couche granuleuse, FIG. **241**.

Les *cellules de neuroglie.* On trouve, dans la couche granuleuse du cervelet, deux espèces de cellules de neuroglie. Les unes, petites, sont pourvues d'un grand nombre de prolongements courts et grêles rayonnant dans tous les sens autour de la cellule dont ils proviennent. Les autres, beaucoup plus volumineuses, ont un corps cellulaire irrégulier ; elles émettent, dans la couche granuleuse, quelques petits prolongements gros et courts ; mais du côté de la couche moléculaire, elles sont pourvues de prolongements plus volumineux et plus longs qui traversent toute l'épaisseur de cette couche pour se terminer, près de la pie-mère enveloppante, par un petit épaississement triangulaire.

III. *La couche moléculaire.* La couche moléculaire est riche en cellules nerveuses occupant surtout les deux tiers internes de la couche. Le corps cellulaire est pourvu de nombreux prolongements protoplasmatiques qui se terminent librement dans la couche moléculaire. Le prolongement cylindraxile de ces cellules nerveuses traverse la couche suivant une direction antéro-postérieure, perpendiculaire à la direction des fibres parallèles qui dépendent des petites cellules de la couche granuleuse. D'une longueur variable, il émet sur son trajet des branches collatérales qui descendent verticalement en bas et se terminent par une touffe de branches libres autour du corps des cellules de PURKINJE, puis se recourbe lui-même en bas et se termine comme une de ses branches collatérales, FIG. **241**.

En dehors de ces cellules nerveuses, on trouve encore, dans la couche moléculaire : 1°) les branches verticales et les fibres parallèles qui représentent les prolongements cylindraxiles des petites cellules de la couche granuleuse,

2°) les ramifications protoplasmatiques des cellules de PURKINJE, 3°) les ramifications des cellules de neuroglie de la couche granuleuse et 4°) les ramifications d'un grand nombre de fibres de la substance blanche.

La couche corticale grise du cervelet a donc une structure excessivement complexe. On ignore encore pour le moment les fonctions qu'il faut attribuer à la plupart de ses éléments nerveux.

La substance blanche.

La substance blanche du cervelet est formée de fibres nerveuses dont les unes appartiennent en propre au cervelet *(fibres d'association)*, dont les autres forment trois paires de faisceaux volumineux, appelés pédoncules cérébelleux, servant à relier le cervelet aux parties voisines de l'axe cérébro-spinal *(fibres de projection)*.

Fibres d'association. Les *fibres d'association* du cervelet sont représentées, en partie, par les fibres qui unissent l'écorce grise aux noyaux dentelés et aux noyaux du toit ; en partie, par les faisceaux en guirlande de STILLING reliant les circonvolutions cérébelleuses les unes aux autres.

On a cru pendant longtemps à l'existence, dans le cervelet, de véritables fibres commissurales reliant l'un à l'autre les deux hémisphères cérébelleux en passant, soit par le pont de Varole, soit par les commissures qui existent à la partie supérieure du vermis. Mais les recherches expérimentales entreprises avec la méthode de MARCHI ne démontrent pas l'existence de ces fibres.

Il existe cependant, à la partie supérieure du lobe médian, des faisceaux de fibres nerveuses qui s'entrecroisent sur la ligne médiane et que l'on désigne sous le nom de *commissures*. Une de ces commissures relie l'un à l'autre les deux noyaux médians. Une deuxième passe au-devant *(commissure supérieure et antérieure)* et une troisième passe en arrière de ces noyaux *(commissure supérieure et postérieure)*. Mais les recherches récentes ont établi qu'il s'agit là uniquement de l'*entrecroisement* de fibres nerveuses dont les unes, ascendantes, proviennent du corps restiforme ou partie externe des pédoncules cérébelleux inférieurs, tandis que les autres, descendantes, appartiennent à un faisceau de fibres nerveuses provenant du noyau du toit et connu sous le nom de *faisceau cérébello-bulbaire*. Ce ne sont donc pas de véritables commissures, mais de simples entrecroisements de fibres nerveuses.

Fibres de projection. L'origine et la terminaison des fibres entrant dans la constitution des pédoncules cérébelleux méritent une étude spéciale.

Pédoncules cérébelleux inférieurs. Nous avons vu que ces pédoncules commencent vers la partie moyenne de la moelle allongée. On les divise généralement en deux parties ou segments : un segment externe formant le corps restiforme proprement dit et un segment interne.

Corps restiforme ou segment externe du pédoncule cérébelleux inférieur. Le segment

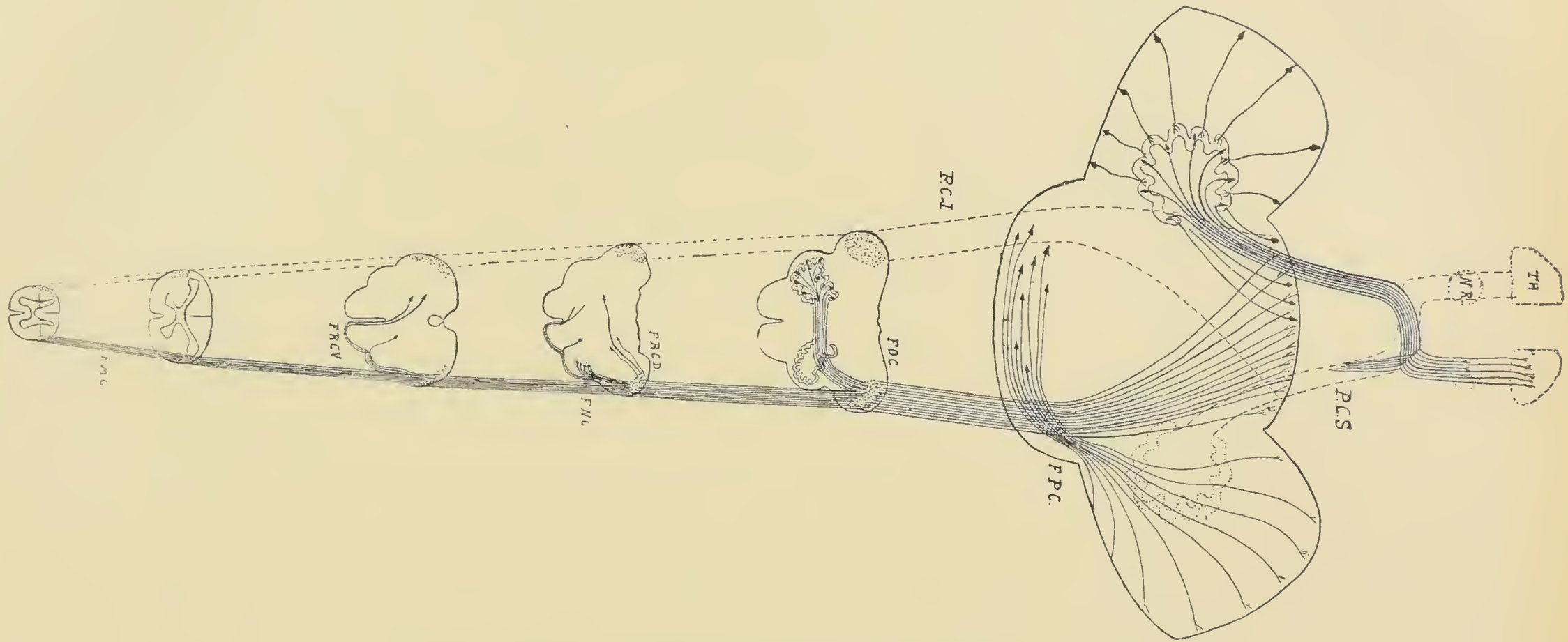

Fig. 242.

Schéma montrant la constitution du pédoncule cérébelleux inférieur.

FMC : Fibres médullo-cérébelleuses dorsales.
FRCV : Fibres réticulo-cérébelleuses ventrales.
FNC : Fibres nucléo-cérébelleuses.
FRCD : Fibres réticulo-cérébelleuses dorsales.
FOC : Fibres olivo-cérébelleuses.

externe de chaque pédoncule cérébelleux inférieur est formé exclusivement de *fibres ascendantes*. Ces fibres proviennent en partie de la moelle épinière et en partie de la moelle allongée, FIG. 242.

A. *Fibres médullaires*. Les fibres *médullaires* viennent de la colonne de CLARKE ; elles représentent la continuation, dans le myélencéphale, des fibres du faisceau médullo-cérébelleux dorsal.

B. *Fibres bulbaires*. Les fibres *bulbaires* qui prennent part à la constitution du corps restiforme proviennent au moins de trois sources différentes :

1° Un grand nombre ont leurs cellules d'origine dans la formation réticulaire du bulbe du même côté et du côté opposé : ce sont les *fibres réticulo-cérébelleuses*.

Les unes, *dorsales*, vont constituer la partie postéro-interne du corps restiforme ; les autres, *ventrales*, sont, pendant une partie de leur trajet, des fibres arciformes externes. Elles contournent la pyramide bulbaire et l'olive, croisent la face externe de la racine descendante du nerf trijumeau et vont devenir les fibres ventrales du corps restiforme.

2° D'autres fibres nerveuses proviennent du noyau latéral du bulbe du même côté ; elles croisent la face externe de la racine descendante du trijumeau, recouvertes par les fibres médullo-cérébelleuses, et vont constituer la partie tout à fait dorsale du corps restiforme. Ce sont les *fibres nucléo-cérébelleuses*.

3° Enfin les *fibres olivo-cérébelleuses* qui proviennent de l'olive bulbaire du côté opposé.

Toutes les fibres ascendantes du segment externe du pédoncule cérébelleux inférieur pénètrent dans la substance blanche du cervelet et vont se terminer dans l'écorce grise du lobe médian.

Segment interne du pédoncule cérébelleux inférieur. Le long de la face interne du corps restiforme proprement dit, en arrière du bord postérieur de la racine spinale du nerf trijumeau, on trouve des faisceaux de fibres nerveuses entremêlés avec des cellules nerveuses. Cet ensemble de substance grise et de substance blanche constitue le segment interne du pédoncule cérébelleux inférieur.

La substance grise de ce segment interne forme, dans sa partie supérieure et interne, le noyau de DEITERS et le noyau de BECHTEREW ; dans sa partie inférieure et externe, elle forme l'extrémité supérieure du noyau de BURDACH. Elle se continue par des traînées irrégulières avec la substance grise du noyau du toit ou noyau médian du cervelet.

La substance blanche du segment interne du pédoncule cérébelleux inférieur a une structure assez complexe.

Dans la constitution de ce segment interne interviennent tout d'abord les *fibres radiculaires du nerf vestibulaire*. Nous avons vu que ces fibres pénètrent dans le tronc cérébral en dedans de la section du pédoncule cérébelleux inférieur et que, arrivées dans le voisinage du plancher du quatrième ventricule, elles se

bifurquent en branches ascendantes et en branches descendantes. Les branches ascendantes se réunissent en un petit faisceau de fibres nerveuses qui traverse le noyau de Bechterew pour se terminer entre les cellules du noyau du toit.

Les branches descendantes constituent la racine descendante du nerf vestibulaire, elles forment un faisceau compact de fibres nerveuses surtout dans la partie supérieure du pédoncule ; ce faisceau diminue rapidement de volume, ses fibres constituantes allant se terminer dans le noyau triangulaire, Il forme la zône interne du segment interne.

A côté de ces fibres descendantes vestibulaires, le segment interne renferme encore les *fibres descendantes du faisceau cérébello-bulbaire* provenant du noyau du toit du côté opposé. Elles occupent d'abord la partie externe du segment interne, entre les fibres vestibulaires et la section du corps restiforme. Au fur et à mesure que la racine vestibulaire disparaît, on voit le faisceau cérébello-bulbaire venir occuper sa place.

En résumé donc, le *segment externe* du pédoncule cérébelleux inférieur est formé de fibres ascendantes se terminant dans le ver supérieur ; le *segment interne* comprend essentiellement les fibres descendantes provenant du nerf vestibulaires et du faisceau cérébello-bulbaire.

Pédoncules cérébelleux moyens. Toutes les fibres qui entrent dans la constitution de ce pédoncule ont leurs cellules d'origine soit dans les noyaux du pont, soit dans la formation réticulaire du métencéphale. Ce sont à la fois des fibres directes et des fibres croisées se terminant dans l'écorce grise des hémisphères cérébelleux. Ce sont donc des *fibres ponto-* et *réticulo-cérébelleuses.*

Pédoncules cérébelleux supérieurs. Les fibres constitutives de ces pédoncules sortent de l'olive cérébelleuse, montent sur la face postérieure de l'isthme du rhombencéphale en se rapprochant insensiblement de la ligne médiane, puis disparaissent sous les éminences postérieures des tubercules quadrijumeaux. Elles s'entrecroisent alors sur la ligne médiane, au-devant de l'aqueduc de Sylvius, puis se bifurquent en branches ascendantes et en branches descendantes.

Les branches ascendantes peuvent se poursuivre à travers le noyau rouge jusque dans la couche optique. En passant par le noyau rouge, ce faisceau diminue sensiblement de volume parce qu'il abandonne à cette masse grise un certain nombre de ses fibres constitutives. Quelques-unes d'entre elles se terminent également dans le noyau d'orgine du nerf oculo-moteur commun.

Les branches descendantes constituent le *faisceau cérébelleux descendant latéral* ; elles peuvent être poursuivies jusque dans la partie dorsale du pont de Varole.

Les pédoncules cérébelleux supérieurs renferment donc exclusivement des fibres *ascendantes.* Ces fibres proviennent des noyaux dentelés et se terminent

dans le noyau rouge et dans la couche optique du côté opposé. L'entrecroisement de ces fibres est complet.

Considérations générales.

Le cervelet apparaît donc, en nous basant sur sa structure et ses connexions, comme un organe central recueillant dans son écorce grise toutes les excitations amenées par les fibres médullaires et bulbaires renfermées dans le corps restiforme, ainsi que par les fibres ponto- et réticulo-cérébelleuses qui constituent les pédoncules cérébelleux moyens. Ces deux pédoncules et les deux corps restiformes sont les véritables *voies afférentes du cervelet* ou *voies nerveuses cérébellipètes*. De l'écorce grise partent maintenant des fibres nerveuses allant se terminer soit dans les olives cérébelleuses, soit dans les noyaux du toit. De là naissent les *véritables voies efférentes* du cervelet ou *voies nerveuses cérébellifuges. Toutes ces voies efférentes sont croisées.* Les unes se rendent, par le *faisceau cérébello-bulbaire*, jusque dans le bulbe, sans que la terminaison précise de ces fibres soit bien connue. Tout ce que l'on sait c'est qu'une partie d'entre elles se terminent probablement dans le noyau de Deiters et le noyau de Bechterew. Or, nous savons que du noyau de Deiters part un faisceau descendant, le *faisceau vestibulo-spinal*, qui se laisse poursuivre dans le cordon antéro-latéral de la moelle jusque près de l'extrémité inférieure de cette dernière. De plus, du noyau de Bechterew et des masses grises voisines partent des fibres nerveuses qui entrent dans la constitution du faisceau longitudinal postérieur du même côté et du côté opposé, pour y devenir fibres ascendantes remontant jusque dans le diencéphale, et fibres descendantes pénétrant jusque dans le cordon antérieur de la moelle. Par ces voies nerveuses le noyau du toit *peut* donc être relié aux noyaux d'origine de tous les nerfs moteurs périphériques.

D'autres fibres cérébellifuges, beaucoup plus nombreuses, entrent dans le pédoncule cérébelleux supérieur ; après avoir passé la ligne médiane, une partie de ces fibres peuvent se mettre en connexion avec les masses motrices du pont de Varole et du mésencéphale (faisceau *cérébelleux descendant latéral* ou *cérébello-protubérantiel* et fibres se terminant dans les noyaux des nerfs oculaires). Un grand nombre de fibres s'arrêtent dans le noyau rouge d'où descend la voie rubro-spinale se laissant poursuivre jusque dans la moelle sacrée.

Ces connexions anatomiques nous montrent donc le cervelet comme un véritable centre nerveux où se réunissent les excitations provenant de toutes les régions du névraxe : excitations de l'écorce cérébrale amenées par les fibres de la voie descendante cortico-ponto-cérébelleuse et de la voie cortico-olivo-cérébelleuse ; excitations du métencéphale (trijumeau ?) amenées par les fibres réticulo-cérébelleuses renfermées dans le pédoncule cérébelleux moyen et par les fibres radiculaires ascendantes du nerf vestibulaire allant se terminer dans le noyau du toit ; excitations du myélencéphale et de toute la moelle épinière par les nombreuses fibres qui constituent le corps restiforme. A toutes ces

excitations, le cervelet peut répondre par des réactions centrifuges, se concentrant dans les noyaux du toit et les olives cérébelleuses, pour s'irradier de là vers toutes les masses motrices du névraxe, soit par l'intermédiaire du pédoncule cérébelleux supérieur et le faisceau rubro-spinal, soit par l'intermédiaire du faisceau cérébello-bulbaire, du faisceau vestibulo-spinal, du faisceau longitudinal postérieur et peut-être des fibres réticulo-spinales.

Ces connexions anatomiques expliquent donc parfaitement la haute fonction de coordination de nos mouvements que les expériences physiologiques sont unanimes à attribuer au cervelet.

Il semble, en effet, résulter de toutes les recherches expérimentales qu'après l'ablation de parties cérébelleuses assez grandes, les mouvements deviennent incertains ; dans ces cas, l'influence de la volonté sur chaque muscle en particulier paraît conservée intacte. D'où l'on conclut généralement que le cervelet est un organe qui sert de centre pour la coordination des mouvements. Tous nos mouvements seraient régularisés, coordonnés par le cervelet.

Cette action de coordination, que le cervelet exerce sur nos mouvements, constitue ce que Luciani appelle l'action *statique-équilibratrice* exercée par le cervelet sur le système nerveux central, action qui assure dans les éléments en action le rythme et la continuité. A la suite de lésions cérébelleuses importantes ou à la suite de l'extirpation de parties volumineuses du cervelet, cette action statique-équilibratrice fait défaut. On observe alors de la titubation ou de l'incoordination cérébelleuse, que Luciani désigne sous le nom de *astacie*.

Outre cette action statique-équilibratrice, l'influence du cervelet sur le système nerveux central se manifesterait encore, d'après Luciani, par une action *sténique*, qui augmente l'énergie potentielle dont disposent les appareils neuro-musculaires, et par une action *tonique*, qui accroit la tension de ces appareils pendant les pauses fonctionnelles. Chez les animaux privés de la moitié du cervelet, il y a suppression de l'onde continue de renfort (influx nerveux), qui s'irradie normalement du cervelet vers le cerveau et la moelle. Il s'ensuit que les muscles sont plus flasques du côté de la lésion *(atonie)*, que la contraction musculaire a diminué d'énergie *(asthénie)*, qu'enfin les mouvements ne sont plus fusionnés, ne sont plus coordonnés *(astasie)*. Les lésions cérébelleuses produisent donc, d'après Luciani, l'asténie, l'atonie et l'astasie ; à l'encontre des lésions cérébrales qui produisent la parésie et la paralysie.

Mais ce centre de coordination des mouvements n'existerait que dans le lobe médian du cervelet ; les hémisphères, en effet, manquent chez les poissons, les amphibiens et les reptiles.

Chez les oiseaux et les mammifères, les hémisphères cérébelleux existent et se mettent en rapport avec le cerveau terminal par les pédoncules cérébelleux moyens qui s'entrecroisent dans le métencéphale. On ne connaît encore rien de bien précis concernant les fonctions des hémisphères du cervelet.

La fonction de coordination des mouvements n'appartient cependant pas d'une façon exclusive au cervelet. Nous avons vu, en effet, en étudiant la moelle épinière comme organe propre que, grâce aux fibres spino-spinales, les mouvements réflexes qui dépendent de la moelle peuvent présenter un haut degré de coordination.

Applications pratiques. Le seul symptôme clinique appartenant en propre à une lésion cérébelleuse et qui mérite de fixer l'attention, c'est l'absence de coordination des mouvements, nettement visible pour les mouvements des membres inférieurs par ce qu'on appelle la marche titubante. Elle survient d'ordinaire dans les cas de lésion destructive du lobe médian.

Dans les cas de tumeur, le cervelet s'agrandit suivant le diamètre antéro-postérieur entraînant des symptômes secondaires dûs à la lésion des parties voisines.

Parmi ces symptômes les plus fréquents sont : un état vertigineux particulier dû probablement à la compression des noyaux de terminaison du nerf vestibulaire, du strabisme convergent unilatéral ou de la simple diplopie due à la compression du nerf oculo-moteur externe, ou encore de la papillite de stase dûe à une augmentation de tension du liquide encéphalo-rachidien et cela par oblitération du quatrième ventricule.

La circulation du cervelet.

Le cervelet reçoit le sang artériel de trois paires de branches volumineuses : les *artères cérébelleuses supérieures* et les *artères cérébelleuses moyennes*, branches du tronc basilaire, et les *artères cérébelleuses inférieures* qui proviennent des artères vertébrales.

Chaque *artère cérébelleuse inférieure* naît de l'artère vertébrale correspondante vers la partie inférieure de la moelle allongée. Elle contourne cet organe en arrière et en dedans, gagne la face inférieure du cervelet et se divise en deux rameaux : l'interne se ramifie sur la face inférieure du lobe médian ou ver inférieur ; l'externe est destiné à la partie postérieure de la face inférieure des hémisphères cérébelleux.

L'*artère cérébelleuse moyenne* naît du tronc basilaire vers le milieu de la face antérieure de la protubérance annulaire ; elle se dirige horizontalement en dehors et va se distribuer à la partie antérieure de la face inférieure du cervelet.

L'*artère cérébelleuse supérieure* naît du tronc basilaire un peu en dessous de la bifurcation de celui-ci en artères cérébrales postérieures. Elle se dirige en dehors, contourne le pédoncule et va se ramifier sur la face supérieure du cervelet.

Toutes ces artères se ramifient abondamment et s'anastomosent les unes avec les autres, de manière à former un réseau artériel très serré dans la pie-mère qui recouvre la face externe du cervelet. Les artères cérébelleuses supérieures s'anastomosent également avec les artères cérébrales postérieures, de

même que les artères cérébelleuses inférieures s'anastomosent avec les artères du bulbe.

De ce réseau artériel s'échappe une multitude de fines artérioles qui pénètrent verticalement dans l'épaisseur du cervelet et se résolvent en réseau capillaire entre les éléments constitutifs de la substance blanche et de la substance grise. Ce réseau est plus serré dans la substance grise que dans la substance blanche.

Circulation veineuse. Les veines cérébelleuses ne suivent pas le trajet des artères. On les divise, d'après leur situation, en *veines médianes* et *veines latérales.*

La *veine médiane supérieure* parcourt d'arrière en avant la face supérieure du lobe médian et se jette dans la *veine de Gallien.*

La *veine médiane inférieure* parcourt d'avant en arrière le ver inférieur et se jette dans le confluent des sinus, le sinus droit ou un des sinus latéraux.

Les veines latérales supérieures et inférieures naissent sur les faces correspondantes des hémisphères cérébelleux et vont se jeter dans les sinus latéraux.

§ 4. L'isthme du rhombencéphale.

L'isthme du rhombencéphale est la partie du névraxe comprise entre le métencéphale et le mésencéphale. Il est formé d'une partie dorsale bien délimitée : la valvule de Vieussens et les pédoncules cérébelleux supérieurs contournés par la lame latérale du ruban de Reil ; et d'une partie ventrale, plus ou moins confondue avec les parties voisines, comprenant les noyaux d'origine des nerfs pathétiques et le ganglion interpédonculaire. Ces parties constitutives de l'isthme du rhombencéphale apparaissent nettement sur les coupes transversales de la partie supérieure du métencéphale que nous avons étudiées antérieurement et sur la coupe inférieure du mésencéphale que nous verrons plus tard.

Pédoncules cérébelleux supérieurs et valvule de Vieussens.

La fig. **243** reproduit une coupe transversale passant par la partie moyenne des pédoncules cérébelleux supérieurs. Ces pédoncules représentent deux faisceaux volumineux de fibres nerveuses formant la limite latérale du triangle supérieur du plancher du quatrième ventricule. Ils sont formés de fibres ascendantes provenant de l'olive cérébelleuse pour aller se terminer dans le noyau rouge et la couche optique du côté opposé. Ce sont des *fibres olivo-rubro-thalamiques.* Ces pédoncules sont longés, en dehors et en haut, par les fibres de la lame blanche, visible sur la face externe du tronc cérébral, connue sous le nom de *ruban de Reil* ou *lemniscus latéral.*

Ils sont contournés en bas par des fibres descendantes du *faisceau cérébello-bulbaire* et les fibres ascendantes du faisceau de Gowers. Dans de rares cas, ces dernières fibres, réunies en faisceaux, forment relief sur la face externe de

ces pédoncules où elles constituent les *faisceaux arqués supérieurs* de l'isthme. Toutes ces fibres réunies forment, sur la face antéro-latérale du pédoncule supérieur, une région à structure très complexe que l'on pourrait désigner sous le nom de *région latérale de l'isthme du rhombencéphale* ou *région du lemniscus latéral*.

En avant, nous avons le faisceau compact formant le lemniscus médian, *l. m.*, ou la voie sensitive centrale médullo-thalamique. En arrière, en-dessous du plancher du quatrième ventricule, nous trouvons la section du faisceau longitudinal postérieur, I, la section de la racine supérieure ou motrice du

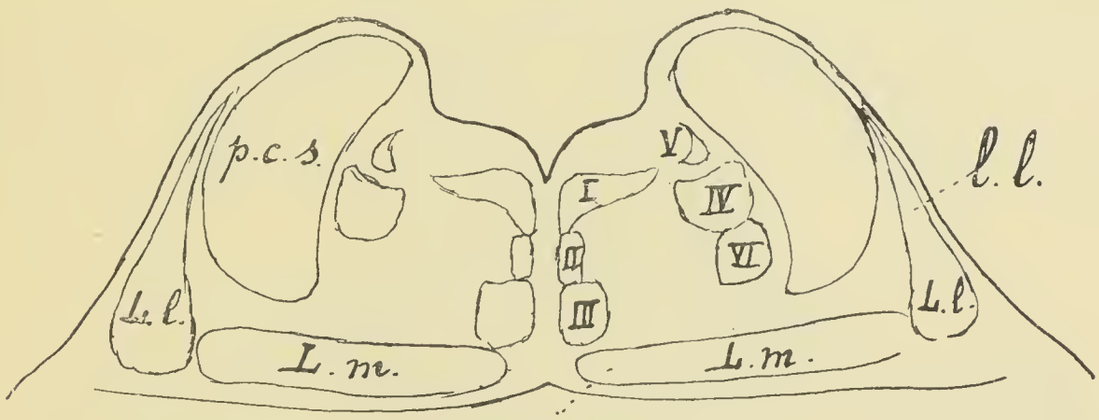

FIG. **243**.

L. m. : Lemniscus médian.
l. l. : Lemniscus latéral.
I. : Faisceau longitudinal postérieur.
II. : Faisceau longitudinal prédorsal ou tecto-bulbaire.
III. : Faisceau cérébello-protubérantiel.
IV. : Voie centrale du trijumeau.
V. : Racine motrice du trijumeau.
VI. : Faisceau rubro-spinal.

nerf trijumeau, V, avec la traînée des cellules vésiculeuses et le locus cœruleus.

Tout le reste de la coupe, limité en dedans par le raphé, constitue la *formation réticulaire*. C'est là que se trouvent, dans la partie postéro-latérale, les fibres de la voie sensitive centrale en connexion avec le nerf trijumeau, IV, située en arrière du faisceau rubro-spinal, VI ; dans la partie antéro-interne, de chaque côté du raphé, nous trouvons, au-devant du faisceau longitudinal postérieur, I, les fibres du faisceau longitudinal prédorsal ou faisceau tecto-bulbaire, II, et les branches descendantes des fibres du pédoncule cérébelleux supérieur formant le *faisceau cérébello-protubérantiel*, III.

La coupe suivante, FIG. **244**, nous montre la valvule de VIEUSSENS tendue entre les deux pédoncules cérébelleux supérieurs et fermant, en arrière, l'extrémité supérieure du quatrième ventricule. Dans l'épaisseur de cette valvule s'entrecroisent les fibres radiculaires du nerf pathétique.

Les pédoncules cérébelleux supérieurs, longés par la lame épaisse du ruban de REIL, présentent des limites peu précises. Les fibres constitutives s'inclinent en avant et en dedans et commencent à s'entrecroiser au-devant des faisceaux longitudinaux postérieurs, en arrière de la couche médiane des fibres sensitives.

La formation réticulaire, considérablement réduite, présente de chaque côté du raphé :

La section du faisceau longitudinal postérieur, se continuant en avant avec le faisceau tecto-bulbaire.

Le *locus cœruleus*.

La section de la racine supérieure ou motrice du nerf trijumeau avec les cellules vésiculeuses voisines.

La section d'un petit faisceau de fibres nerveuses qui constitue la branche radiculaire descendante du nerf pathétique.

Les fibres de la voie centrale en connexion avec le nerf V, ou voie sensi-

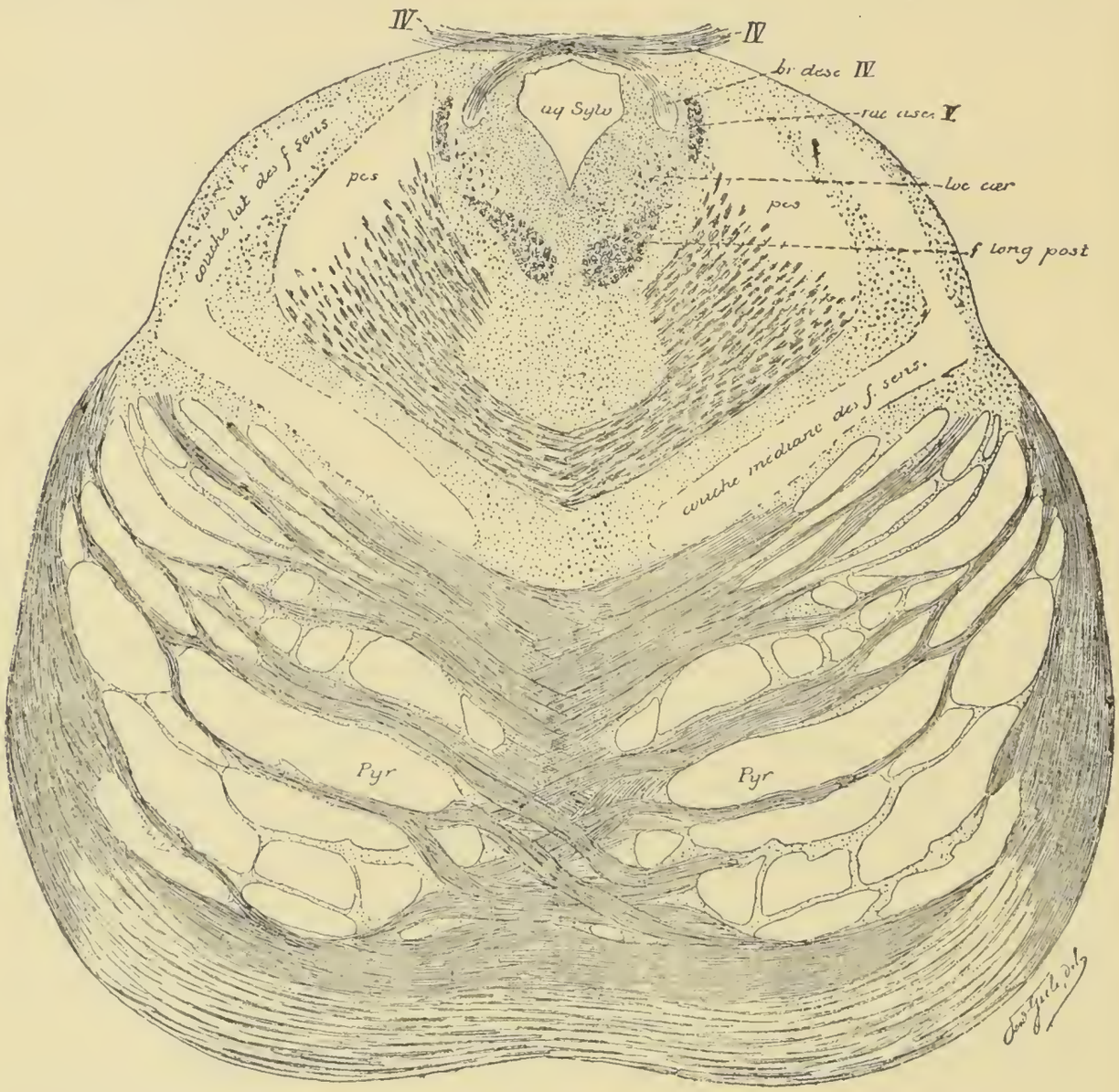

FIG. **244**.

Coupe correspondant au plan de section 6 de la FIG. **207**.

tive bulbo-thalamique, ainsi que les fibres du faisceau rubro-spinal se trouvent entremêlées ici, dans la région latérale de la formation réticulaire, avec les fibres transversales du pédoncule cérébelleux supérieur.

La région du lemniscus latéral.

La région latérale de l'isthme du rhombencéphale comprend l'ensemble des fibres nerveuses à direction oblique ou antéro-postérieure, qui, sortant de

la partie latérale du pont de VAROLE près de son bord supérieur, contournent d'avant en arrière la face externe du pédoncule cérébelleux supérieur, depuis sa sortie du cervelet jusqu'à sa disparition en dessous des éminences postérieures des tubercules quadrijumeaux. Cette région occupe, dans le plan sagittal, tout l'espace laissé libre entre l'olive supérieure et la face latérale du pédoncule. Elle a une structure excessivement complexe et est essentiellement formée par les fibres du faisceau cérébello-bulbaire, les fibres du faisceau de GOWERS, les fibres du faisceau rubro-spinal mélangées avec les fibres réticulo-spinales latérales, et les fibres de la voie acoustique bulbo-diencéphalique.

Quand on examine des coupes transversales du pédoncule cérébelleux supérieur, depuis le hile de l'olive cérébelleuse d'où il provient jusqu'à l'endroit où il disparait sous les éminences postérieures des tubercules quadrijumeaux, on voit que le faisceau de fibres olivo-rubro-thalamiques non seulement change

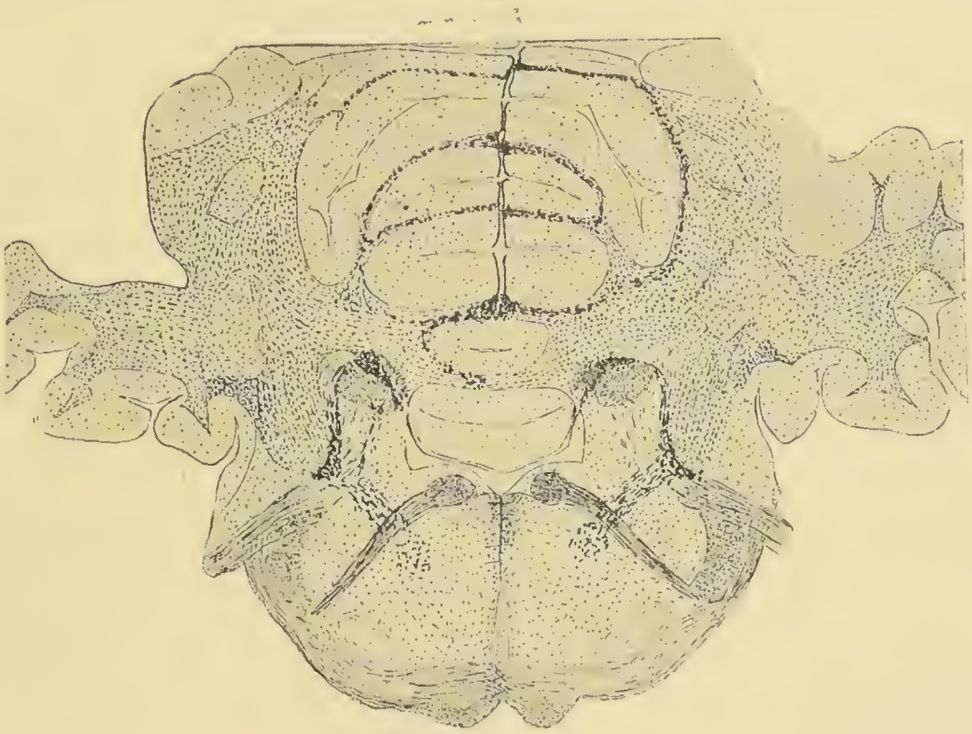

FIG. 245.
Dégénérescence du faisceau cérébello-bulbaire.

de forme pendant son trajet ascendant, mais encore qu'il est enveloppé par des fibres qui ne lui appartiennent pas en propre et qui en compliquent la structure. Ce sont, de bas en haut, les fibres du faisceau cérébello-bulbaire, les fibres du faisceau de GOWERS et les fibres de la voie acoustique bulbo-diencéphalique.

Faisceau cérébello-bulbaire. A sa sortie de l'olive cérébelleuse, le faisceau de fibres olivo-thalamiques se trouve contourné d'arrière en avant et sur une grande étendue par les fibres cérébellifuges du faisceau en crochet. Celui-ci provient du noyau du toit du côté opposé pour se rendre dans le segment interne du pédoncule cérébelleux inférieur, FIG. 245. A la sortie de l'olive le pédoncule supérieur, aplati d'avant en arrière, se trouve donc formé de deux zônes de fibres distinctes.

Fibres du faisceau de Gowers. Pour bien comprendre la part que les fibres du faisceau de Gowers prennent à la constitution de la région du lemniscus latéral, nous devons revenir au cordon latéral de la moelle épinière et au faisceau latéral du bulbe. Nous avons vu que, en pénétrant dans le bulbe, le cordon latéral de la moelle abandonne successivement, à côté des fibres courtes du faisceau fondamental, les fibres longues du faisceau pyramidal latéral qui entrent dans la décussation des pyramides et les fibres du faisceau médullo-cérébelleux dorsal se rendant dans le corps restiforme. Il se trouve réduit, à la partie supérieure du bulbe, aux fibres ascendantes du faisceau de Gowers juxtaposées avec les fibres descendantes du faisceau rubro-spinal et les fibres réticulo-spinales latérales. Ce faisceau de fibres hétérogènes traverse de bas en haut le pont de Varole, étant situé d'abord, *FG*, *FRS*, fig. **246**, au-devant du noyau du facial, VII, entre le lemniscus médian ou voie sensitive

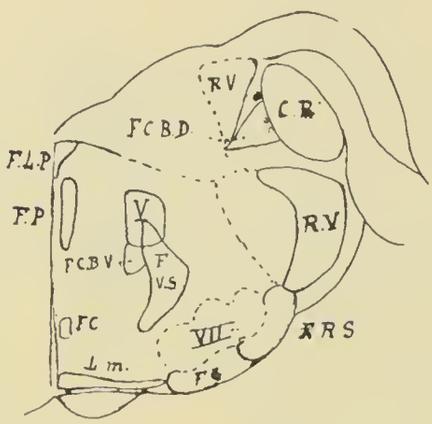

Fig. **246**.

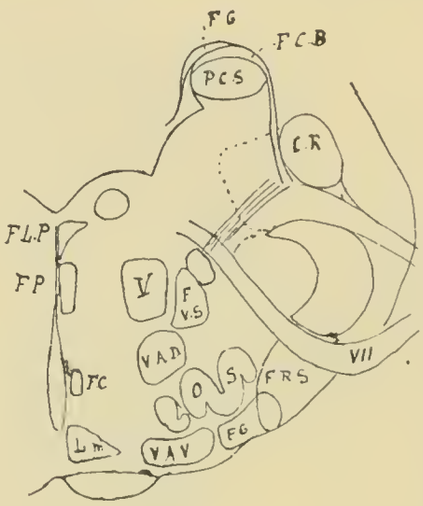

Fig. **247**.

F.L.P. : Faisceau longitudinal postérieur.
F.P. : Faisceau prédorsal.
F.C. : Faisceau cérébello-protubérantiel.
L.m. : Lemniscus médian.
V. : Voie centrale de trijumeau.
F.C.B.V. : Faisceau cérébello-bulbaire ventral.
F.V.S. : Faisceau vestibulo-spinal.
F.G. : Faisceau de Gowers.
F.R. : Fibres rubro- et réticulo-spinales.
R.V. : Racine descendante du trijumeau.
C.R. : Corps restiforme.
R.V. : Racine vestibulaire.
F.C.B.D. : Faisceau cérébello-bulbaire dorsal.
V.A.D. : Voie acoustique dorsale.
V.A.C. : Voie acoustique ventrale
P.C.S. : Faisceau olivo-rubro-thalamique.

médullo-thalamique qui est en dedans, *L. m.*, et la coupe de la racine bulbo-spinale du trijumeau en dehors, *R. V.* Lorsque le noyau du facial a disparu, fig. **247**, on voit surgir à sa place la masse grise connue sous le nom d'*olive supérieure* ou *olive protubérantielle*, *O.S.*, en même temps qu'apparaissent les fibres transversales du corps trapézoïde. Celles-ci viennent du noyau accessoire, passent au-devant de l'olive du côté correspondant, croisent le raphé en traversant de chaque côté le lemniscus médian, pour devenir *ascendantes* au devant de l'olive du côté opposé, fig. **248**. Ces fibres ascendantes de la voie acoustique ventrale (*V.A.V.*) viennent se mettre, fig. **247**, entre le lemniscus médian, *L. m.*, qui reste en dedans et les fibres du faisceau de Gowers qui sont en dehors, *F*, *G*.

A ce moment la partie ventrale de la formation réticulaire du métencéphale

se trouve donc formée, de dedans en dehors, par la voie sensitive médullo-thalamique, *L. m.*, la voie acoustique bulbo-diencéphalique, *v. a. v.*, et le *faisceau hétérogène* qui est la continuation supérieure de ce qui reste du cordon latéral de la moelle, *F.G.*, *F.R.S.*

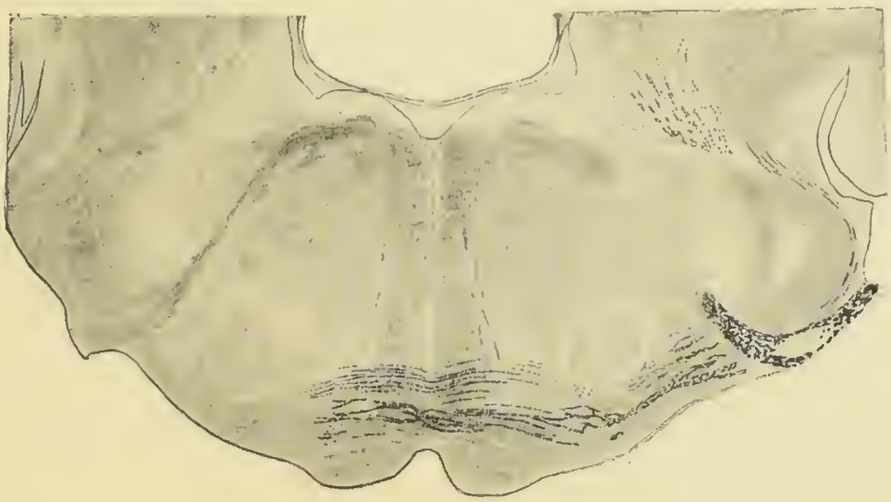

Fig. **248**.
Dégénérescence des fibres du corps trapézoïde.

En remontant dans le pont de Varole, cette voie acoustique ventrale augmente constamment de volume par l'adjonction de nouvelles fibres venues du corps trapézoïde. Elle s'insinue donc de plus en plus entre le lemniscus médian et le faisceau de Gowers, refoulant de plus en plus en dehors, contre la branche radiculaire externe du facial, les fibres du faisceau de Gowers s'entremêlant avec les fibres rubro-spinales et réticulo-spinales latérales. Après la disparition du nerf facial, du corps trapézoïde et de l'olive supérieure, la voie acoustique s'incline encore en dehors entraînant avec elle le faisceau hétérogène, reste du cordon latéral de la moelle, fig. **249**. Celui-ci vient

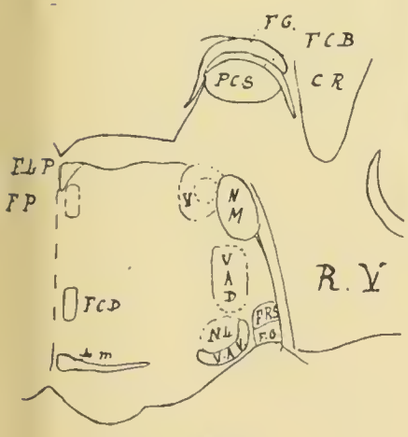

Fig. **249**.
N. L. Noyau latéral.
N. M. : Noyau masticateur.

Fig, **250**.
Faisceau arqué en dégénérescence.

s'appliquer contre la racine motrice du trijumeau, étant situé entre cette racine et les fibres de la voie acoustique ventrale *V. A. V.*, formant le *faisceau arqué*, *F. A.*, au devant du noyau latéral du lemniscus, *n. l.*, fig. **250**.

Près du bord supérieur de la protubérance, ce faisceau hétérogène se dégage des fibres du pédoncule cérébelleux moyen qui le recouvrent et apparaît sur le face externe du tronc cérébral. Les fibres du faisceau de Gowers s'inclinent brusquement en arrière, entraînant quelque peu les fibres réticulo-spinales et rubro-spinales qui deviennent plus profondes, puis elles quittent ces dernières fibres pour contourner le pédoncule cérébelleux supérieur, et redescendre le long de la face interne du pédoncule vers le lobe médian du cervelet. Dans leur trajet antéro-postérieur, elle deviennent donc des fibres superficielles.

La section du pédoncule à ce niveau montre ainsi trois zônes distinctes, fig. **251** : une zône ventrale de fibres olivo-thalamiques, fibres cérébellifuges formant le pédoncule proprement dit, *p. c. s.* ; une zône dorsale de fibres médullo-cérébelleuses, fibres cérébellipètes appartenant au faisceau de Gowers, *F. G.*, et une zône intermédiaire de fibres cérébellifuges formant le faisceau cérébello-bulbaire, *F. C. B.*

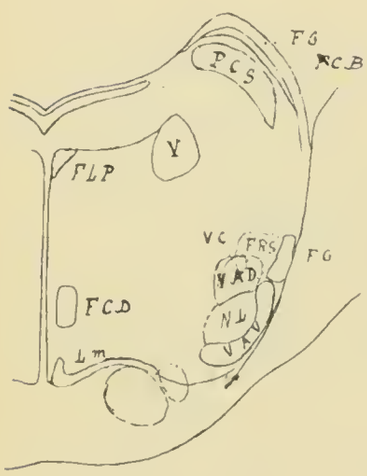

Fig. **251**.

Fig. **252**.

Fibres acoustiques. Le mouvement de déplacement du faisceau hétérogène a été suivi par les fibres de la voie acoustique enveloppant l'olive supérieure.

Nous venons de voir que les fibres du corps trapézoïde, formant la voie acoustique ventrale, se réunissent au-devant de l'olive. Derrière l'olive se rencontrent les fibres des stries médullaires constituant la voie acoustique dorsale, fig. **252**. Ces deux voies ascendantes montent dans la protubérance annulaire en s'inclinant lentement en dehors, enveloppant une masse grise appelée *noyau du lemniscus latéral, n. l.*, qui se continue en bas avec l'olive supérieure.

Au-dessus du faisceau de Gowers et au devant de ce qui reste du faisceau hétérogène (fibres rubro- et réticulo-spinales), toute la voie acoustique s'infléchit en arrière, d'abord les fibres ventrales ou fibres du corps trapézoïde, fig. **253** et **254**, puis les fibres dorsales ou fibres des stries médullaires entraînant l'extrémité supérieure de l'olive supérieure devenue noyau latéral, fig. **255**

et **256**. Elles contournent de bas en haut le pédoncule supérieur pour disparaître au niveau des tubercules quadrijumeaux inférieurs.

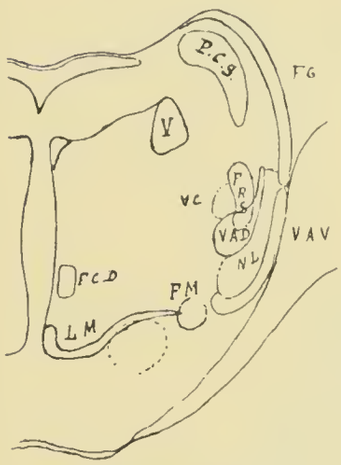

Fig. **253**.

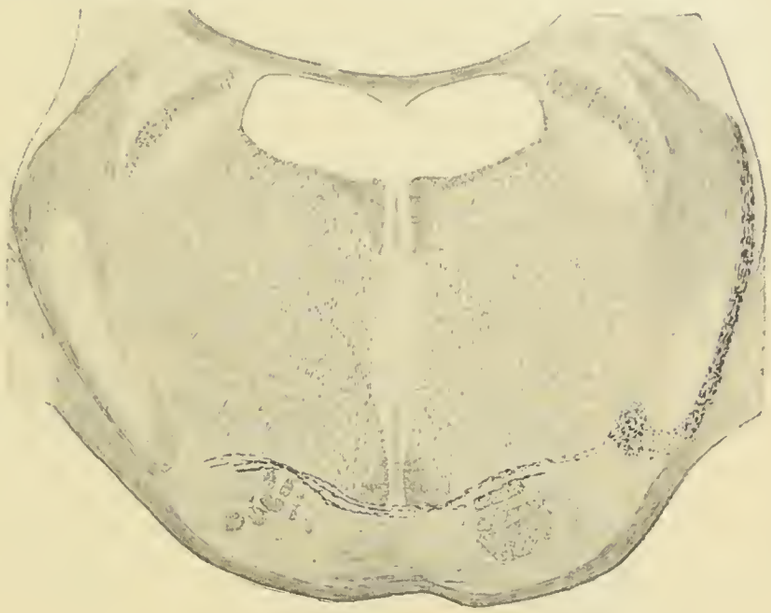

Fig. **254**.
Fibres de la voie acoustique ventrale entrant dans la constitution du lemniscus latéral.

Fibres rubro- et réticulo-spinales. La partie profonde de cette zône latérale reste formée par les fibres rubro- et réticulo-spinales. Ces dernières s'inclinent

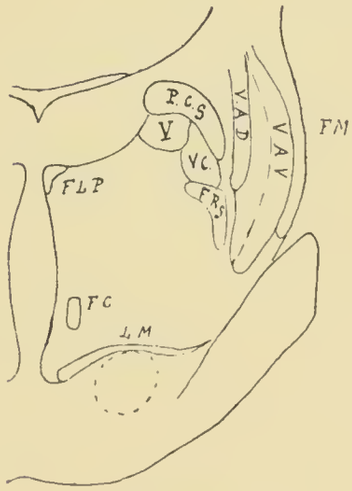

Fig. **255**.

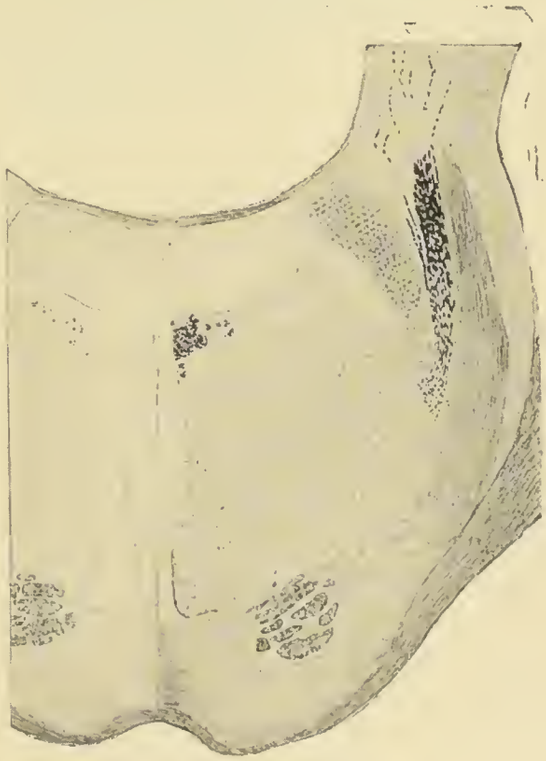

Fig. **256**.
Fibres de la voie acoustique dorsale entrant dans le lemniscus latéral.

bientôt en dedans pour aller retrouver leurs cellules d'origine dans la formation réticulaire du métencéphale, tandis que les fibres rubro-spinales continuent leur marche ascendante vers le noyau rouge du côté opposé.

Noyau d'origine du nerf pathétique.

La FIG. **257** appartient à la fois à l'isthme du rhombéncéphale et au mésencéphale. Elle passe par les éminences postérieures des tubercules quadrijumeaux. Les parties de cette coupe qui nous intéressent pour le moment sont les suivantes :

1° Les pédoncules cérébelleux supérieurs dont les fibres constitutives s'entrecroisent au-devant de l'aqueduc de SYLVIUS en donnant naissance à la *commissure de Wernekink.*

2° Le faisceau longitudinal postérieur, dont la section transversale forme

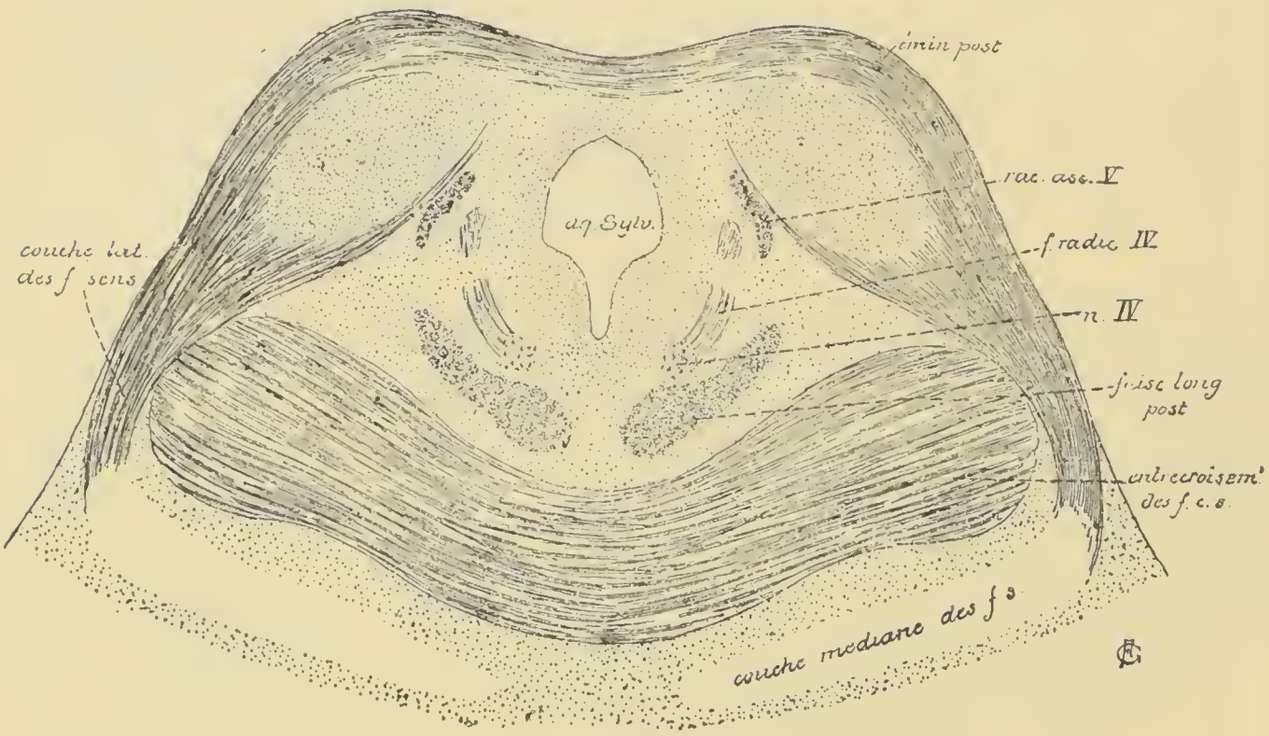

FIG. **257**.
Coupe passant par les tubercules quadrijumeaux inférieurs.

un faisceau compact de fibres nerveuses immédiatement en arrière des fibres des pédoncules cérébelleux.

3° La racine motrice du nerf trijumeau située en dedans de la masse grise centrale des éminences postérieures.

4° Enfin, derrière la section du faisceau longitudinal postérieur, une masse grise nouvelle formée de cellules nerveuses volumineuses dont les prolongements cylindraxiles se dirigent en arrière et en dehors jusqu'au niveau de la branche radiculaire descendante du pathétique. Cette masse grise représente le noyau d'origine du nerf de la quatrième paire. Outre les cellules nerveuses radiculaires, on trouve, dans cette masse grise, un entrelacement inextricable de fibrilles nerveuses, dont les unes représentent les ramifications terminales de certaines fibres de la voie pyramidale, tandis que les autres représentent des collatérales venues des fibres du faisceau longitudinal postérieur et des fibres de la voie sensitive centrale voisine.

Les fibres qui partent de ce noyau moteur représentent les fibres radicu-

laires du nerf pathétique. Celles-ci se dirigent en arrière et un peu en dehors et, arrivées sur la face latérale de l'aqueduc de Sylvius, elles se recourbent en bas. Ce faisceau de fibres nerveuses à direction verticale constitue ce qu'on appelle la *branche radiculaire descendante*, fig. **258**. Après un certain trajet vertical

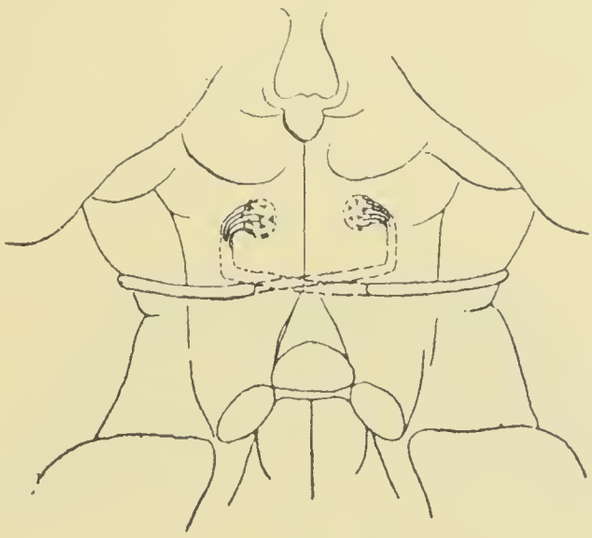

Fig. **258**.
Trajet des fibres radiculaires du nerf pathétique.

cette branche elle-même se recourbe une seconde fois en arrière et en dedans, passe dans la valvule de Vieussens, où elle s'entrecroise avec celle du côté opposé, pour sortir enfin de l'axe cérébro-spinal, sur la face postérieure du tronc cérébral, de chaque côté de la valvule.

§ 5. Le mésencéphale.

Le mésencéphale ou cerveau moyen est la partie de l'axe cérébro-spinal comprise entre le rhombencéphale et le cerveau intermédiaire ou diencéphale. Il est formé, dans sa moitié antérieure, par les pédoncules cérébraux, et dans sa moitié postérieure, par les tubercules quadrijumeaux. Il est traversé dans toute sa hauteur par une partie du canal médullaire primitif, l'*aqueduc de Sylvius*, qui relie le troisième ventricule au quatrième.

Pour étudier l'organisation interne du cerveau moyen, nous y pratiquerons trois coupes transversales : l'une passera par le milieu des éminences postérieures, les deux autres par la partie inférieure et la partie supérieure des éminences antérieures des tubercules quadrijumeaux.

Prenons d'abord une coupe faite au niveau des éminences postérieures, fig. **259**.

Dans sa moitié ventrale, cette coupe intéresse encore la partie supérieure de la protubérance annulaire. Nous y retrouvons les faisceaux de fibres transversales qui constituent la protubérance et les faisceaux compacts de fibres longitudinales qui représentent à la fois les fibres motrices des voies pyramidales et les fibres des faisceaux cortico-protubérantiels.

Les fibres transversales de la protubérance sont limitées, en arrière, par les fibres à direction verticale qui constituent la voie sensitive centrale d'origine spinale ou fibres de la couche du ruban de Reil *(lemniscus)*. On distingue une *couche médiane* ou lemniscus médian et une *couche latérale*. La couche médiane est située directement en arrière des fibres protubérantielles. Elle correspond à la couche interolivaire que nous avons décrite le long de la moelle allongée, dans le voisinage immédiat du raphé et appartient donc à la *voie sensitive médullo-thalamique*. En traversant la protubérance annulaire, cette couche s'est aplatie dans le sens antéro-postérieur et s'est écartée quelque peu

Fig. 259.
Coupes passant par les tubercules quadrijumeaux inférieurs.

de la ligne médiane. De plus, elle augmente de volume, par l'adjonction de fibres nerveuses qui viennent occuper sa moitié interne, sans que l'on connaisse exactement la place occupée par leurs cellules d'origine.

La *couche latérale*, indépendante du lemniscus latéral que nous avons étudié antérieurement, est formée par les fibres les plus latérales de la voie sensitive médullo-thalamique.

Dans la partie postéro-latérale de la formation réticulaire se trouvent les fibres de la voie sensitive centrale en connexion avec le nerf trijumeau.

Derrière la couche des fibres sensitives, on trouve une large zône de fibres

entrecroisées : c'est l'*entrecroisement des pédoncules cérébelleux supérieurs* ou *commissure de Wernekink*. Nous avons vu que ces pédoncules sortent de l'olive cérébelleuse, se rapprochent insensiblement l'un de l'autre en formant les limites latérales du triangulaire supérieur du plancher du quatrième ventricule, puis s'enfoncent sous les éminences postérieures où ils s'entrecroisent. Ces pédoncules sont formés de fibres ascendantes ayant leurs cellules d'origine dans le noyau dentelé pour se terminer dans le noyau rouge et dans les couches optiques *(faisceau olivo-rubro-thalamique)*.

En arrière de ces fibres entrecroisées existe une zône considérable de substance grise traversée par l'*aqueduc de Sylvius*. Un peu au-devant de la coupe de ce canal, nous trouvons de chaque côté un amas de cellules nerveuses : le noyau d'origine du *nerf pathétique* ou quatrième paire des nerfs craniens. Des fibres radiculaires partent de ce noyau et se dirigent en arrière et en dehors, FIG. **260**.

FIG. **260**.
Coupe passant par les tubercules quadrijumeaux inférieurs.

De chaque côté de l'aqueduc, on voit la section de deux faisceaux de fibres nerveuses. Le faisceau externe a une forme semi-lunaire à concavité interne, il représente la *racine descendante* du nerf trijumeau. Le faisceau interne est plus ou moins arrondi. C'est la *branche radiculaire descendante* du nerf pathétique.

Entre le noyau d'origine du nerf pathétique et l'entrecroisement des pédoncules cérébelleux, on trouve encore, de chaque côté de la ligne médiane, la coupe du *faisceau longitudinal postérieur*.

La FIG. **261** représente la coupe du cerveau moyen faite au niveau de la partie inférieure des éminences antérieures des tubercules quadrijumeaux. Elle appartient tout entière au cerveau moyen. Elle présente, en arrière, le

sillon médian longitudinal séparant l'une de l'autre deux saillies arrondies qui constituent les éminences antérieures des tubercules quadrijumeaux. En avant, nous voyons les deux faisceaux compacts, appelés *pédoncules cérébraux*, séparés l'un de l'autre par la substance interpédonculaire. Enfin, les faces latérales présentent, en avant, le sillon latéral du mésencéphale et, plus en arrière, un sillon superficiel qui appartient au *sillon interbrachial*. Au milieu de la figure, nous voyons la coupe de l'aqueduc de Sylvius.

Chaque pédoncule cérébral est formé de substance blanche et de substance grise. La substance blanche est située en avant. Elle constitue ce qu'on appelle le *pied* ou la *base du pédoncule cérébral*. Elle est limitée en arrière par une masse volumineuse de substance grise riche en cellules nerveuses chargées de granulations pigmentaires. Sur des coupes macroscopiques, cette substance

Fig. **261**.
Coupe passant par la partie distale du tubercule quadrijumeau supérieur.

se présente comme une bande transversale noire ; c'est la *substance noire de Soemmering*, formée de cellules nerveuses et de fibrilles nerveuses entremêlées.

Le pied du pédoncule cérébral est formé de fibres nerveuses à direction longitudinale. Ces fibres représentent la continution des faisceaux de fibres à direction verticale qui existent entre les fibres transversales de la protubérance. Nous devons donc y retrouver les fibres motrices des voies pyramidales et les fibres des faisceaux cortico-protubérantiels. Les fibres motrices occupent environ les quatre cinquièmes internes de chaque pédoncule.

Faisceau pédonculaire transverse. La face externe du pédoncule cérébral est contournée, d'arrière en avant, depuis le sillon latéral du mésencéphale jusque sur la face interne du pédoncule, par un mince faisceau de fibres nerveuses appelé *faisceau pédonculaire transverse.* Arrivé sur la face interne du pédoncule, il pénètre dans le mésencéphale. On ignore la terminaison de ce faisceau qui paraît être une racine de la bandelette optique se détachant de cette dernière au niveau du tubercule quadrijumeau, pour contourner le pédoncule cérébral et s'enfoncer dans la profondeur de la région de la calotte.

Fig. **262**.
Coupe passant par la partie supérieure du tubercule quadrijumeau supérieur et intéressant le corps genouillé interne.

Toute la partie de la coupe qui est située derrière les pédoncules cérébraux comprend deux régions séparées l'une de l'autre par une ligne horizontale fictive passant par l'aqueduc de Sylvius : la *région de la calotte* en avant et la *région des tubercules quadrijumeaux* en arrière.

Région de la calotte. Nous ne possédons que des données très incomplètes sur la structure de cette région. On y décrit un certain nombre de faisceaux de fibres nerveuses dont on ne connaît ni les cellules d'origine, ni la terminaison et dont on ignore la signification physiologique.

Les seuls détails importants connus sont les suivants, fig. **262** et **263** :

1° Au-devant et un peu en dehors de l'aqueduc de Sylvius existe le noyau d'origine du nerf oculo-moteur commun, *nIII*.

2° Ce noyau vient en contact avec un faisceau compact de fibres nerveuses, c'est le faisceau longitudinal postérieur.

3° Au devant et quelque peu en dehors de ce faisceau, on voit une masse arrondie connue sous le nom de *noyau rouge*. Ce noyau se trouve sur le trajet des pédoncules cérébelleux supérieurs dont les fibres lui abandonnent des ramifications collatérales et terminales. Outre ces ramifications cylindraxiles, le noyau rouge reçoit encore des ramifications collatérales provenant des fibres du faisceau tecto-bulbaire, de même que certaines fibres du lemniscus médian ou voie sensitive médullo-thalamique. Il est formé de cellules nerveuses appartenant au type moteur de Nissl. Les axones de ces cellules nerveuses deviennent les fibres constitutives d'un faisceau de fibres descendantes connu sous le nom de *faisceau de v. Monakow* ou *faisceau rubro-spinal*.

4° Du noyau d'origine du nerf de la troisième paire partent les fibres radiculaires qui traversent le faisceau longitudinal postérieur, la région de la calotte, le noyau rouge et une partie de la substance noire de Soemmering, et qui sortent de l'axe cérébro-spinal sur la face interne de chaque pédoncule cérébral. Quelques-unes de ces fibres radiculaires s'entrecroisent sur la ligne médiane.

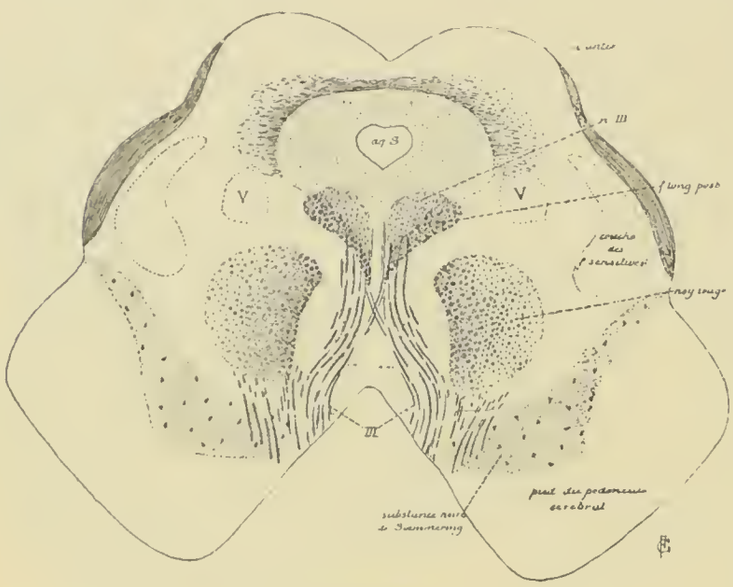

Fig. **263**.

5° Dans les parties latérales de la région de la calotte, on trouve encore : en avant, la coupe des voies sensitives d'origine médullaire ; plus en arrière la voie centrale en connexion avec le nerf trijumeau *V*, fig. **263**.

Dans toute l'étendue de la région des tubercules quadrijumeaux antérieurs on voit des fibres nerveuses sortir de la masse grise centrale de ces tubercules, se diriger en avant et en dedans, en s'écartant les unes des autres et en contournant la partie correspondante de l'aqueduc de Sylvius, pour venir s'entrecroiser sur la ligne médiane, dans l'espace compris entre les noyaux rouges et la section des faisceaux longitudinaux postérieurs. De plus un entrecroisement analogue de fibres s'observe entre les deux noyaux rouges. Cet entrecroisement de fibres nerveuses est désigné sous le nom de *décussation de la calotte*. On distingue à cette décussation une partie dorsale et une partie ventrale. La partie dorsale forme la *décussation de Meynert* ; la partie ventrale porte le nom de *décussation de Forel*.

Décussation de Meynert. Les fibres de la décussation dorsale de la calotte proviennent de cellules nerveuses situées dans la masse grise centrale des éminences antérieures des tubercules quadrijumeaux. Ces cellules nerveuses y viennent en contact avec les ramifications terminales de certaines fibres de la

voie optique. Les prolongements cylindraxiles de ces cellules nerveuses, après avoir passé la ligne médiane au-devant de l'aqueduc de Sylvius, se recourbent en bas pour descendre vers les parties inférieures de l'axe nerveux, en constituant, au devant du faisceau longitudinal postérieur, le *faisceau longitudinal prédorsal* ou *faisceau tecto-bulbaire.*

Décussation de Forel. La décussation de Forel est formée par des fibres nerveuses provenant du noyau rouge et qui, après entrecroisement sur la ligne médiane, s'inclinent en bas et en dehors pour constituer, en se réunissant avec les fibres réticulo-spinales latérales et les fibres du faisceau de Gowers, le faisceau hétérogène qui traverse le pont de Varole en dehors de l'olive supérieure, au milieu des fibres transversales du trapézoïde. Il passe ensuite dans le faisceau latéral du bulbe, pour entrer dans le cordon latéral de la moelle et prendre part ainsi à la constitution de la zône pyramidale de ce cordon. Ce long faisceau porte le nom de *faisceau rubro-spinal.*

Région des tubercules quadrijumeaux. Les éminences antérieures des tubercules quadrijumeaux sont formées d'une masse grise centrale et d'une couche blanche périphérique. Celle-ci est constituée en grande partie de fibres nerveuses qui appartiennent au nerf optique. Comme nous le verrons bientôt, les fibres optiques ont leurs cellules d'origine dans la couche profonde de la rétine et viennent se terminer, par des ramifications libres, en partie du moins, dans les éminences antérieures des tubercules quadrijumeaux.

La masse grise elle-même est formée de cellules nerveuses multipolaires.

La destruction du tubercule quadrijumeau supérieur entraîne la dégénérescence de nombreuses fibres nerveuses qui s'inclinent en avant et en dedans, passent au-devant du faisceau longitudinal postérieur, pour s'entrecroiser dans le raphé en prenant part à la décussation de Meynert. Après entrecroisement, ces fibres descendent en bas en formant le faisceau longitudinal prédorsal et peuvent se poursuivre jusque vers la partie inférieure du bulbe, devenant ainsi un véritable *faisceau tecto-bulbaire.*

Un fait important à faire ressortir c'est que la lésion de ce tubercule n'est jamais suivie de dégénérescence dans les parties supérieures de l'encéphale, contrairement à l'opinion de la plupart des auteurs qui admettent que ces tubercules, avec les corps genouillés externes et les couches optiques, donnent origine aux fibres de la radiation optique. Il résulte de là que les tubercules quadrijumeaux supérieurs doivent être considérés comme des centres purement réflexes, sans connexion ascendante aucune avec les éléments constituants du diencéphale et du télencéphale : centre réflexe pour les impressions lumineuses, absolument comme le tubercule quadrijumeau inférieur semble être le centre réflexe pour les impressions acoustiques.

Nerfs périphériques.

L'isthme du rhombencéphale donne origine à un seul nerf cranien : le

nerf pathétique. Le mésencéphale donne origine également à un nerf cranien : le nerf oculo-moteur commun.

Nerf pathétique.

Le nerf pathétique constitue la quatrième paire des nerfs craniens. Il provient de l'isthme du rhombencéphale. C'est un nerf exclusivement moteur destiné à innerver le muscle grand oblique du globe oculaire. De tous les nerfs moteurs cérébro-spinaux il est le seul qui sorte de la face postérieure de l'axe cérébro-spinal.

Origine réelle. Il a son origine réelle dans un amas de cellules nerveuses situé dans la profondeur de l'axe nerveux, au niveau de la partie antérieure des éminences postérieures des tubercules quadrijumeaux, entre l'aqueduc de Sylvius et le faisceau longitudinal postérieur, fig. **264**. Les prolongements

Fig. **264**.
Noyau d'origine du nerf pathétique.

cylindraxiles des cellules radiculaires qui constituent ce noyau se dirigent d'abord en dehors et en arrière, en contournant quelque peu la face antéro-latérale de l'aqueduc de Sylvius. Arrivé sur le côté de ce canal, le faisceau des fibres nerveuses se recourbe en bas, en descendant dans le tronc cérébral, en dedans de la racine descendante du nerf trijumeau ; il forme ce qu'on appelle la *branche radiculaire descendante* du nerf pathétique. En dessous des éminences postérieures des tubercules quadrijumeaux, ces fibres se recourbent une seconde fois en arrière et en dedans ; elles traversent alors la partie supérieure de la valvule de Vieussens où elles s'entrecroisent avec les fibres du côté opposé, pour sortir du tronc cérébral de chaque côté de cette valvule.

De tous les nerfs cérébro-spinaux, le nerf pathétique est le seul qui présente un entrecroisement complet de ses fibres radiculaires.

Nerf oculo-moteur commun.

Les deux nerfs oculo-moteurs communs constituent la troisième paire des nerfs craniens. Ce sont des nerfs exclusivement moteurs. Ils proviennent du cerveau moyen et vont innerver les muscles intrinsèques du globe oculaire et tous les muscles de la cavité orbitaire, à l'exception du muscle grand oblique innervé par le nerf pathétique et du muscle droit externe qui reçoit ses fibres motrices du nerf oculo-moteur externe.

Origine réelle. Le nerf oculo-moteur commun a son origine réelle dans une masse de substance grise située dans le cerveau moyen, de chaque côté de la ligne médiane, au niveau des éminences antérieures des tubercules quadrijumeaux, entre l'aqueduc de Sylvius et le faisceau longitudinal postérieur, fig. **265**. Des cellules radiculaires qui constituent cette masse grise partent les fibres périphériques. Celles-ci se réunissent en plusieurs fascicules qui traversent le faisceau longitudinal postérieur, la région de la calotte avec le noyau rouge de Stilling, une partie de la substance noire de Soemmering, pour sortir de l'axe cérébro-spinal par la face interne du pédoncule cérébral.

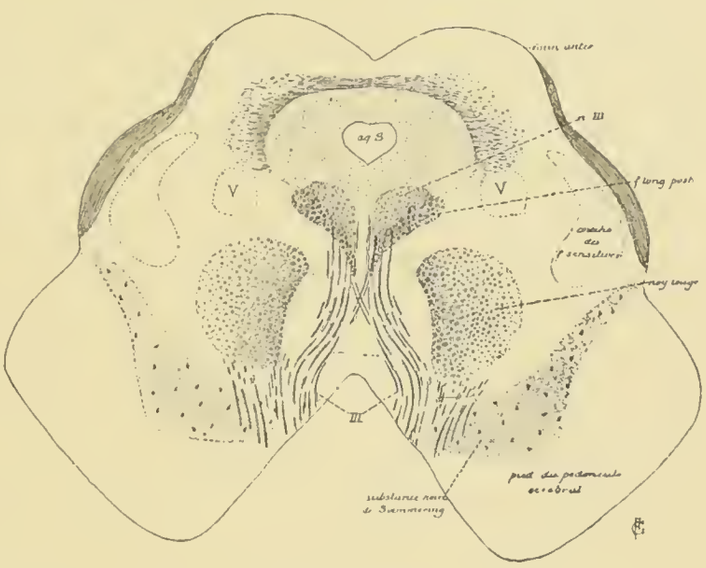

Fig. **265**.
Origine réelle du nerf oculo-moteur commun.

Outre les cellules radiculaires, on trouve encore, dans la masse grise qui sert d'origine au nerf oculo-moteur commun, un entrelacement très serré de fines fibrilles nerveuses. Un certain nombre d'entre elles doivent être considérées comme des branches collatérales et terminales des fibres du faisceau longitudinal postérieur et du faisceau longitudinal prédorsal ou *faisceau tecto-bulbaire*. Nous avons vu que les fibres de ce dernier faisceau proviennent de cellules nerveuses situées dans le noyau des éminences antérieures des tubercules quadrijumeaux. Ces fibres constituent une voie importante reliant les ramifications terminales des fibres optiques aux noyaux d'origine des différents nerfs qui innervent les muscles du globe oculaire.

Quant aux fibres du faisceau longitudinal postérieur qui se mettent en connexion avec les noyaux du nerf III, ce sont principalement des fibres *ascendantes* provenant des masses grises du bulbe en connexion avec les fibres acoustiques et surtout avec les fibres vestibulaires.

Une autre partie de ces fibrilles nerveuses doivent être considérées, selon toute probabilité, comme des ramifications cylindraxiles collatérales et terminales d'un certain nombre de fibres de la voie pyramidale, fibres qui doivent relier à ces cellules radiculaires la zône motrice de la couche corticale grise de l'hémisphère cérébral du côté opposé.

D'autres fibrilles proviennent de l'olive cérébelleuse du côté opposé amenées par les fibres olivo-rubro-thalamiques du pédoncule cérébelleux supérieur ; d'autres encore doivent provenir des fibres de la voie sensitive centrale.

Origine apparente. Le nerf oculo-moteur commun a son origine apparente sur la face interne du pédoncule cérébral, dans un sillon longitudinal qui sépare ce pédoncule de la substance perforée postérieure ou substance interpédonculaire. Cette origine se fait par un grand nombre de petits filets nerveux qui se réunissent bientôt en un tronc unique.

Pendant leur trajet de l'origine réelle à l'origine apparente, les fibres radiculaires du nerf oculo-moteur commun subissent un entrecroisement partiel, de telle sorte que le noyau d'origine d'un côté du tronc cérébral envoie la plus grande masse de ses fibres radiculaires dans le nerf périphérique du même côté et une petite partie de ses fibres dans le nerf du côté opposé.

Considérations générales.

Le mésencéphale uni à l'isthme du rhombencéphale forme une partie importante de l'axe cérébro-spinal.

Par sa *substance grise* il représente soit un *organe propre* présidant à l'innervation motrice de presque tous les muscles de la cavité orbitaire, soit un *centre nerveux supérieur* en connexion avec certaines voies nerveuses ascendantes provenant ou du cervelet (fibres des pédoncules cérébelleux supérieurs), ou du bulbe (fibres des voies acoustiques), ou du diencéphale (fibres optiques) et exerçant, par ses fibres descendantes (fibres rubro-spinales, fibres tecto-bulbaires), une influence importante sur les masses motrices du pont de Varole, du bulbe et de la moelle épinière.

Par sa *substance blanche*, le mésencéphale est un *organe de passage* pour les fibres *descendantes* d'origine corticale, de même que pour les fibres *ascendantes* d'origine médullaire (faisceau médullo-thalamique), d'origine bulbaire (voie centrale du trijumeau, voies acoustiques bulbo-diencéphaliques) et d'origine cérébelleuse (voie olivo-rubro-thalamique).

Le mésencéphale comme organe propre.

Le mésencéphale considéré comme *organe propre* est essentiellement la partie de l'axe nerveux qui préside à l'innervation de tous les muscles renfermés dans les cavités orbitaires.

A l'exception du muscle releveur de la paupière supérieure, tous les

muscles intra-orbitaires sont des muscles oculaires. On les subdivise en deux groupes : *a)* les muscles intrinsèques de l'œil formés de fibres *lisses* : le muscle constricteur de l'iris et le muscle ciliaire ou muscle tenseur de la choroïde ; *b)* les muscles extrinsèques ou muscles moteurs oculaires proprement dits. Ils sont formés de fibres *striées* et comprennent quatre muscles droits et deux muscles obliques.

Muscles striés. Les muscles striés de l'orbite sont innervés par des fibres nerveuses cérébro-spinales qui leur sont amenées par trois nerfs exclusivement moteurs : le nerf oculo-moteur externe innervant le muscle droit externe,

le nerf pathétique innervant le muscle grand oblique et

le nerf oculo-moteur commun innervant le muscle releveur de la paupière supérieure, les muscles droit interne, droit supérieur, droit inférieur et le muscle petit oblique.

Le muscle releveur de la paupière ouvre, par sa contraction, la fente palpébrale. C'est le muscle antagoniste du muscle orbiculaire des paupières innervé par une branche du nerf facial. L'ouverture et la fermeture de la fente palpébrale dépendent donc de deux muscles innervés par des nerfs différents. L'ouverture de la fente palpébrale est toujours un phénomène *actif* dû à la contraction du muscle releveur. La fermeture de la fente palpébrale peut être un phénomène *passif* dû au relâchement du muscle élévateur, comme cela a lieu dans le sommeil ; ou un phénomène *actif* dû à la contraction du muscle constricteur.

Applications pratiques. Ces faits physiologiques expliquent pourquoi dans la paralysie du muscle élévateur, il y a fermeture *persistante* de la fente palpébrale par suite de la chute ou *ptosis* de la paupière supérieure, tandis que dans la paralysie du muscle orbiculaire, si la fente palpébrale est ouverte par suite de la persistance d'action du muscle releveur, le malade peut cependant la rétrécir plus ou moins complètemeut par relâchement volontaire du muscle élévateur.

L'innervation centrale des muscles oculaires a ceci de particulier, c'est qu'il y a dans le tronc cérébral un noyau d'innervation isolé pour le muscle droit externe et un noyau d'innervation isolé pour le muscle grand oblique, tandis que les fibres nerveuses de tous les autres muscles trouvent leurs cellules d'origine dans une masse grise commune située à la partie supérieure du mésencéphale.

Applications pratiques. Dans certains états pathologiques dûs notamment à la syphilis, on peut observer des parésies ou des paralysies monomusculaires : paralysie isolée du muscle releveur de la paupière se traduisant cliniquement par le *ptosis* de la paupière ; paralysie d'un muscle droit se traduisant soit par du strabisme convergent ou divergent, supérieur ou inférieur dû à la prédominance d'action du muscle antagoniste, soit plus souvent encore par de la diplopie. Ces paralysies monomusculaires se comprennent anatomiquement

pour autant qu'elles intéressent soit le muscle droit externe, soit le muscle grand oblique. Elles sont plus difficiles à comprendre quand elles retentissent sur l'un ou l'autre muscle innervé par le nerf oculo-moteur commun. Comme le noyau d'origine de ce nerf se laisse anatomiquement subdiviser en plusieurs petits amas gris distincts, on a cru pouvoir expliquer les paralysies monomusculaires en admettant, dans la masse grise qui donne origine au nerf oculo-moteur commun, l'existence d'autant de petits noyaux qu'il y a de muscles périphériques qui en reçoivent l'innervation. Les paralysies monomusculaires seraient donc des paralysies nucléaires. Mais les recherches expérimentales n'ont pas confirmé l'existence de noyaux musculaires distincts dans le noyau d'origine du nerf de la troisième paire. De plus, l'observation clinique a montré que les paralysies monomusculaires sont d'ordinaire des paralysies transitoires, survenant brusquement et pouvant disparaitre sans laisser de trace, ce qui semble plaider contre une lésion nucléaire. Il paraît plus probable que les paralysies monomusculaires sont des paralysies périphériques dues à la lésion des nerfs eux-mêmes. Les rapports intimes que les trois nerfs oculaires présentent avec la dure-mère, le long de la paroi externe du sinus caverneux et au niveau de la fente sphénoïdale par laquelle ils pénètrent dans la cavité orbitaire, les exposent à des compressions momentanées qui peuvent expliquer leur mise hors de fonction transitoire.

Ces noyaux moteurs du mésencéphale ne sont pas seulement les noyaux d'origine des nerfs périphériques, ils sont aussi les noyaux de terminaison des *fibres cortico-mésencéphaliques* qui relient l'écorce cérébrale à ces masses motrices et qui sont le substratum anatomique indispensable à l'exécution des mouvements volontaires. On ne connaît pas exactement la localisation corticale de ces fibres descendantes.

Les mouvements des globes oculaires sont toujours des mouvements combinés. Tout mouvement qui se passe dans un œil se passe inévitablement dans l'autre : on conclut de là que chaque hémisphère cérébral doit renfermer un centre cortical pour les deux yeux. Ces mouvements combinés se comprennent très bien aussi longtemps qu'il s'agit de muscles innervés de chaque côté par le même nerf, soit par exemple les mouvements d'élévation ou d'abaissement des deux globes oculaires qui se font par contraction simultanée des deux muscles droits supérieurs ou des deux muscles droits inférieurs innervés par le même nerf oculo-moteur commun. Ces mouvements combinés sont plus difficiles à comprendre quand ils sont la résultante de la contraction de deux muscles innervés par des nerfs différents. Tels sont les mouvements de latéralité des globes oculaires qui ne peuvent se produire que par la contraction du muscle droit externe d'un côté, innervé par le nerf de la sixième paire, et la contraction du muscle droit interne du côté opposé, innervé par le nerf de la troisième paire. Pour expliquer ces faits plusieurs auteurs ont

admis l'existence de fibres nerveuses provenant du noyau d'origine du nerf VI, remontant dans le faisceau longitudinal postérieur pour passer la ligne médiane au niveau du mésencéphale, devenir fibres radiculaires du nerf III du côté opposé et se rendre dans le muscle droit interne. Mais ces connexions anatomiques n'existent pas. Le mécanisme des mouvements de latéralité des globes oculaires ne se laisse donc pas expliquer anatomiquement dans l'état actuel de la science. Il en est de même de la *déviation conjuguée des deux yeux* et souvent *de la tête* que l'on observe dans certains états pathologiques graves.

La motilité des muscles extrinsèques des globes oculaires peut donc être une *motilité volontaire* s'exerçant par l'intermédiaire des fibres cortico-mésencéphaliques. Dans les conditions ordinaires de leur fonctionnement, la mise en fonction de ces muscles se fait cependant le plus souvent par *voie réflexe*. Ce sont les impressions lumineuses qui tombent sur la rétine qui en sont le point de départ. Amenées par les fibres des bandelettes optiques jusque dans le mésencéphale, ces impressions peuvent 1° ou bien se transmettre aux cellules nerveuses des tubercules quadrijumeaux supérieurs d'où partent les fibres descendantes tecto-bulbaires qui vont se terminer : soit dans les noyaux d'origine des nerfs moteurs oculaires amenant le déplacement des globes oculaires, soit dans le noyau d'origine du facial amenant par voie réflexe la fermeture de la fente palpétrale, FIG. 266.

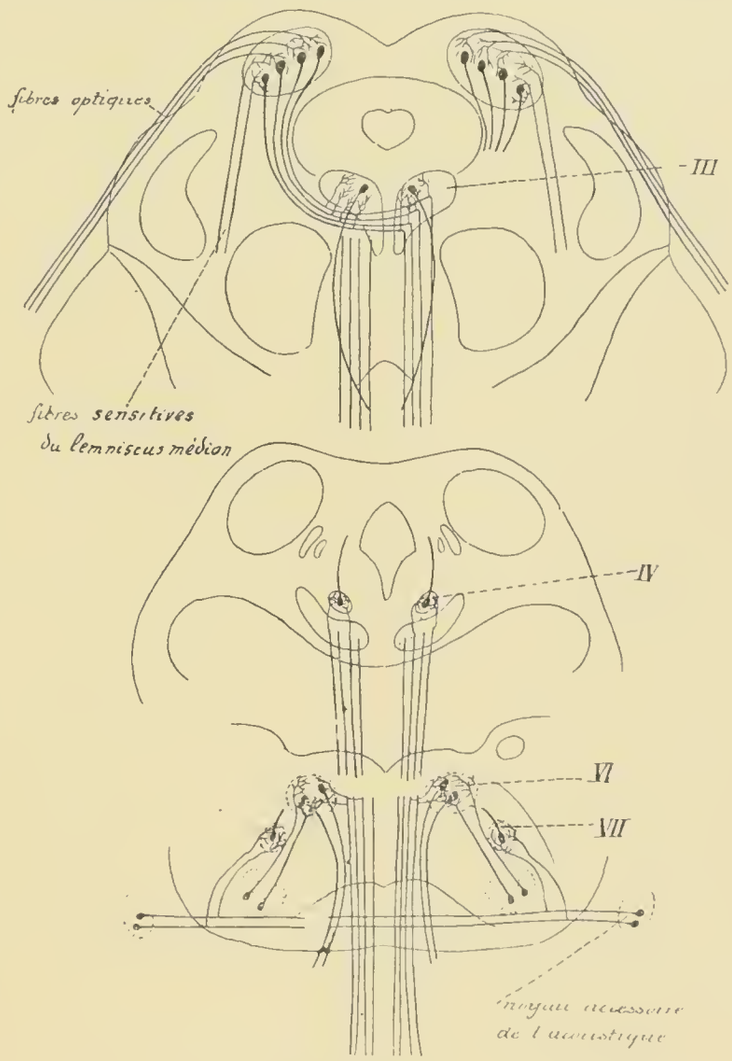

FIG. 266.
Schéma montrant l'origine et le trajet des fibres de la voie optique réflexe.

2° Elles peuvent encore, par les fibres du faisceau pédonculaire transverse, se transmettre aux cellules d'origine du noyau rouge, d'où partent les fibres rubro-spinales allant se terminer dans les noyaux d'origine de tous les nerfs moteurs du pont de VAROLE, du bulbe et de la moelle épinière.

Muscles lisses. Les muscles lisses de la cavité orbitaire ou muscles intrin-

sèques des globes oculaires ne sont pas innervés directement par des fibres cérébro-spinales. Ils sont sous l'influence immédiate du système nerveux sympathique. Les fibres d'innervation de ces muscles sont renfermées dans les nerfs ciliaires. Ceux-ci proviennent du *ganglion ciliaire*, petit ganglion sympathique situé au fond de la cavité orbitaire sur la face inféro-externe du nerf optique. Dans ce ganglion ciliaire arrive une petite branche nerveuse du nerf oculo-moteur commun.

Ces dispositions anatomiques expliquent pourquoi les fibres intrinsèques des globes oculaires échappent complètement à l'influence de la volonté.

De ces deux muscles intrinsèques, l'un règle l'ouverture de la pupille et par là la quantité de la lumière qui, à un moment donné, peut impressionner la rétine. C'est le *muscle constricteur de l'iris*. Il est mis en jeu uniquement par voie réflexe.

L'arc réflexe qui constitue le substratum anatomique du jeu de la pupille n'est pas connu avec la même précision dans toutes ses parties. La voie centripète est représentée exclusivement par les fibres optiques qui, de la rétine, se rendent dans les tubercules quadrijumeaux supérieurs.

La voie centrifuge est incontestablement formée par certaines fibres du nerf oculo-moteur commun, allant du noyau mésencéphalique jusque dans le ganglion ciliaire, et par les fibres motrices de nature sympathique reliant le ganglion ciliaire au muscle constricteur. Entre le tubercule quadrijumeau supérieur et le noyau d'origine du nerf III se trouve intercalé un autre neurone, probablement représenté par les fibres tecto-bulbaires, FIG. **266**.

Applications pratiques. La complexité de cet arc réflexe explique pourquoi l'*abolition du réflexe pupillaire* peut survenir dans les états pathologiques les plus variés et cela même en présence de l'intégrité d'action de tous les muscles striés innervés par le nerf oculo-moteur commun.On verra donc l'abolition du réflexe pupillaire survenir aussi bien à la suite de la lésion du nerf optique ou des tubercules quadrijumeaux supérieurs, qu'à la suite d'une lésion du nerf oculo-moteur commun, du ganglion ciliaire ou des nerfs ciliaires. Dans tous ces cas l'abolition du réflexe pupillaire sera accompagnée de dilatation de la pupille ou de *mydriase*.

A côté du muscle constricteur de l'iris produisant le resserrement de la pupille, beaucoup d'auteurs admettent l'existence dans l'iris d'un muscle antagoniste, le *muscle dilateur de l'iris*, innervé également par le système nerveux sympathique, muscle dont la paralysie entraînerait le rétrécissement permanent de la pupille appelé *myosis*. Ces fibres passeraient par le sympathique cervical. Elles seraient sous l'influence de fibres médullaires ayant leur origine au niveau du huitième segment cervical et du premier segment dorsal (centre cilio-spinal) et passant par les racines antérieures des nerfs ainsi que par les rameaux communicants. L'existence de ce muscle dilatateur n'est pas prouvée.

Applications pratiques. Un fait incontestable c'est que la lésion de la racine antérieure du premier nerf dorsal entraîne le rétrécissement de la fente palpétrale du côté correspondant, ainsi que le rétrécissement de la pupille.

Le rétrécissement de la pupille ne se produit pas uniquement par voie réflexe à la suite d'une excitation de la rétine. On le voit survenir encore lors du mouvement de convergence des deux yeux. On le considère alors comme un mouvement associé.

La dilatation de la pupille ne se produit pas uniquement dans l'obscurité, par affaiblissement ou absence d'excitation rétinienne ; on la voit survenir encore à la suite d'une excitation douloureuse un peu vive portée sur n'importe quelle partie du corps. Cette dilatation pupillaire peut être utilisée dans certains cas de simulation pour diagnostiquer une douleur réelle d'une douleur simulée.

Le *muscle ciliaire* est le muscle de l'accomodation. Il règle la courbure du cristallin et par là accomode la rétine pour la vision nette.

Le mésencéphale comme centre nerveux supérieur.

Le mésencéphale présente encore des masses grises importantes représentées par les *tubercules quadrijumeaux*, les *noyaux rouges* et la *substance noire de Soemmering*.

Le *tubercule quadrijumeau inférieur* est en connexion avec les fibres de la voie acoustique centrale bulbo-diencéphalique. On n'en connaît pas les connexions ultérieures.

Le *tubercule quadrijumeau supérieur* est en connexion avec les voies optiques. C'est là que viennent se terminer un certain nombre de fibres de la bandelette optique. Ce tubercule lui-même donne origine à des fibres descendantes qui s'entrecroisent sur la ligne médiane au-devant du faisceau longitudinal postérieur, puis se recourbent en bas en formant le *faisceau tecto-bulbaire*. On pense que les fibres de ce faisceau vont se mettre en connexion avec les noyaux d'origine des nerfs moteurs oculaires et le noyau d'origine du nerf facial, formant ainsi, avec les fibres optiques d'une part et les nerfs moteurs III, IV, VI et VII d'autre part, une voie réflexe présidant aux mouvements de défense de l'organisme vis-à-vis d'impressions lumineuses un peu intenses.

Les *noyaux rouges* sont des masses grises volumineuses donnant origine à des fibres descendantes que l'on peut poursuivre à travers tout l'axe nerveux jusque dans la zône pyramidale latérale de la moelle lombo-sacrée, formant le faisceau rubro-spinal. Ce faisceau intervient puissamment, avec les autres fibres descendantes d'origine mésencéphalique, dans le mécanisme des réflexes tendineux. C'est à la mise hors de fonction de ces masses grises que nous croyons devoir attribuer l'abolition des réflexes tendineux, avec conservation

des réflexes cutanés supérieurs, que l'on a signalée dans quelques cas de tumeur de la base du cerveau comprimant le mésencéphale.

La *substance noire de Soemmering* est une masse grise particulière du mésencéphale dont on ignore encore et les connexions anatomiques et la valeur fonctionnelle.

Le mésencéphale comme organe de passage.

Considéré comme *organe de passage* le mésencéphale présente des fibres descendantes et des fibres ascendantes.

Les *fibres descendantes* constituent le pied du pédoncule cérébral. Les plus importantes de ces fibres sont représentées par les faisceaux cortico-bulbaires et cortico-médullaires de la longue voie descendante reliant l'écorce cérébrale de la circonvolution centrale antérieure aux noyaux d'origine de tous les nerfs moteurs périphériques.

Le pied du pédoncule cérébral se laisse subdiviser en cinq segments. Les fibres de la voie motrice centrale occupent les quatre segments internes.

Applications pratiques. Une lésion destructive de ces fibres dans l'un ou l'autre pédoncule entraînera donc une hémiplégie du côté opposé. A cause du voisinage immédiat des fibres radiculaires du nerf oculo-moteur commun, cette lésion du pied du pédoncule cérébral entraîne généralement une *paralysie alterne* caractérisée par la paralysie des muscles innervés par le nerf III d'un côté et l'hémiplégie du côté opposé. C'est ce qui constitue le *syndrome de Weber*, qui est caractéristique d'une affection du mésencéphale.

Comme *fibres descendantes* on trouve encore, dans le mésencéphale, les fibres du faisceau longitudinal postérieur, fibres qui proviennent d'une masse grise voisine de la commissure postérieure et que l'on peut poursuivre jusque dans la zône pyramidale du cordon antérieur de la moelle.

Fibres ascendantes. Dans le mésencéphale passent comme fibres ascendantes :

1° Les fibres de la voie sensitive médullo-thalamique, continuation des fibres de la couche interolivaire du bulbe et des fibres du lemniscus médian du métencéphale. C'est la voie de transmission de la sensibilité profonde pour le cou, le tronc et les membres. Elle occupe la partie antéro-latérale de la région de la calotte.

2° Les fibres de la voie sensitive bulbo-thalamique ou voie centrale du nerf trijumeau. Elle occupe la partie postéro-latérale de la formation réticulaire.

3° Les fibres des pédoncules cérébelleux supérieurs se terminant en partie dans le noyau rouge et en partie dans la couche optique.

4° Les fibres de la voie acoustique bulbo-diencéphalique occupant la partie latérale du mésencéphale, surtout le bras du tubercule quadrijumeau inférieur, par lequel ces fibres se rendent dans le corps genouillé interne.

La circulation de l'isthme du rhombencéphale et du mésencéphale.

Circulation arterielle. Le cerveau moyen et l'isthme du rhombencéphale recoivent leurs artères nourricières de plusieurs sources différentes. Celles de la région antérieure viennent de la partie supérieure du tronc basilaire et de la partie voisine des artères cérébrales postérieures et des artères communicantes postérieures, tandis que les artères nourricières de la région des tubercules quadrijumeaux et des pédoncules cérébelleux supérieurs naissent des artères cérébelleuses supérieures et des artères cérébrales postérieures.

Sur la face antérieure du cerveau moyen, on trouve des *artères médianes*, des *artères radiculaires* et des *artères accessoires*.

Les *artères médianes* naissent de la partie supérieure du tronc basilaire et se comportent comme les artères médianes de la protubérance annulaire et de la moelle allongée. Elles se dirigent directement en arrière, traversent la substance perforée postérieure, qui occupe le fond de l'espace interpédonculaire, et se terminent dans les deux masses grises situées au-devant et un peu en dehors de l'aqueduc de Sylvius : les noyaux d'origine du nerf pathétique et du nerf oculo-moteur commun.

Les *artères radiculaires* naissent du tronc basilaire ou de l'une de ses branches collatérales. Elles se dirigent en dehors vers le nerf pathétique et vers le nerf de la troisième paire et se bifurquent alors en une branche périphérique et une branche centrale. La branche périphérique se résout bientôt en un réseau capillaire entre les fibres constitutives du nerf. La branche centrale accompagne les fibres radiculaires du nerf jusqu'au niveau de la masse grise qui leur donne origine et là elle se résout en un réseau capillaire. Le réseau capillaire artériel de chacune de ces masses grises provient donc à la fois et de l'artère médiane voisine et de l'artère radiculaire.

Les *artères accessoires* naissent des artères cérébrales postérieures, pénètrent directement dans le pied du pédoncule cérébral *(artères pédonculaires)* et s'y terminent dans la substance noire de Soemmering.

Toutes ces artères appartiennent au groupe des *artères terminales*.

Les artères nourricières de la région des tubercules quadrijumeaux viennent des artères cérébelleuses supérieures ou de l'artère cérébrale postérieure.

Elles s'anastomosent les unes avec les autres en formant un plexus artériel sur la face postérieure du cerveau moyen. De ce plexus partent alors des artérioles qui pénètrent perpendiculairement dans l'axe cérébro-spinal et s'y résolvent en réseaux capillaires.

Circulation veineuse. Au réseau capillaire artériel fait suite le réseau veineux. Les capillaires veineux se réunissent en veinules qui accompagnent les artérioles et qui se jettent dans les grosses veines voisines.

§ 6. Le diencéphale.

Le cerveau intermédiaire ou diencéphale est la partie de l'axe cérébro-spinal interposée entre le mésencéphale et le télencéphale.

On le divise généralement en deux parties : une partie inférieure, appartenant à la fois au diencéphale et au télencéphale, et à laquelle on donne le nom de *hypothalamus* ou *région sous-thalamique* ; et une partie supérieure, appartenant exclusivement au diencéphale, connue sous le nom de *thalamencéphale.*

Thalamencéphale.

Le thalamencéphale est formé de trois parties : le *thalamus* ou couches optiques, le *métathalamus* ou corps genouillés et l'*épithalamus* comprenant le corps pinéal, l'habénula et les parties voisines.

Thalamus ou *couches optiques.* Chaque *couche optique* représente une masse compacte de substance grise formée de cellules nerveuses et de fibres nerveuses ; elle est divisée par deux minces lamelles blanches en trois masses distinctes appelées noyaux : un noyau antérieur, un noyau médian et un noyau latéral.

Les cellules nerveuses qui la constituent appartiennent au type multipolaire.

Les fibres nerveuses forment, sur la face supérieure de chaque couche optique, une zône blanche appelée *stratum zonale.* Elles appartiennent en grande partie aux nerfs optiques et représentent les prolongements cylindraxiles des cellules nerveuses de la couche ganglionnaire de la rétine qui viennent se terminer, par des ramifications libres, entre les cellules nerveuses de la couche optique.

La face interne des couches optiques est libre ; elle est recouverte par l'épithélium épendymaire et limite la face latérale du troisième ventricule, FIG. **267**.

La face externe de la couche optique répond au bras postérieur de la capsule interne. Un grand nombre de fibres nerveuses pénètrent par cette face latérale dans la couche optique. Elles appartiennent à ce qu'on appelle la *couronne rayonnante de la couche optique* et relient l'écorce grise du cerveau terminal à la masse grise du cerveau intermédiaire.

La couche optique se trouve reliée par les fibres de la couronne rayonnante à toutes les régions de l'écorce cérébrale. Ces fibres sont à la fois corticifuges ou cortico-thalamiques et corticipètes ou thalamo-corticales, avec prédominance cependant de ces dernières.

Il est prouvé, par les recherches expérimentales d'un grand nombre d'auteurs, que toutes les fibres centripètes provenant des centres nerveux inférieurs se terminent dans la couche optique ; telles sont : les fibres de la voie sensitive médullo-thalamique, fibres croisées qui relient les noyaux des cordons postérieurs au thalamus ; les fibres de la voie centrale du trijumeau ou voie sensitive bulbo-thalamique, fibres croisées unissant le noyau terminal du trijumeau

à la couche optique ; telles encore un grand nombre de fibres du pédoncule cérébelleux supérieur, ou fibres croisées olivo-thalamiques.

La couche optique apparaît donc bien comme un volumineux noyau gris appartenant aux voies sensitives et qui se trouve interposé entre ces dernières et l'écorce cérébrale.

La couche optique n'est pas une masse grise homogène, mais elle se laisse subdiviser en un grand nombre de noyaux plus petits, différents les uns des autres par leur volume et quelque peu aussi par les caractères morphologiques des cellules qui les constituent. Dans l'état actuel de la science on ne connaît pas encore la valeur précise, ni même les connexions anatomiques spéciales de ces différents noyaux entrant dans la constitution des thalamus.

Il semblerait, à priori, que, la couche optique étant un centre important où convergent un grand nombre de voies *centripètes*, cette masse grise devrait

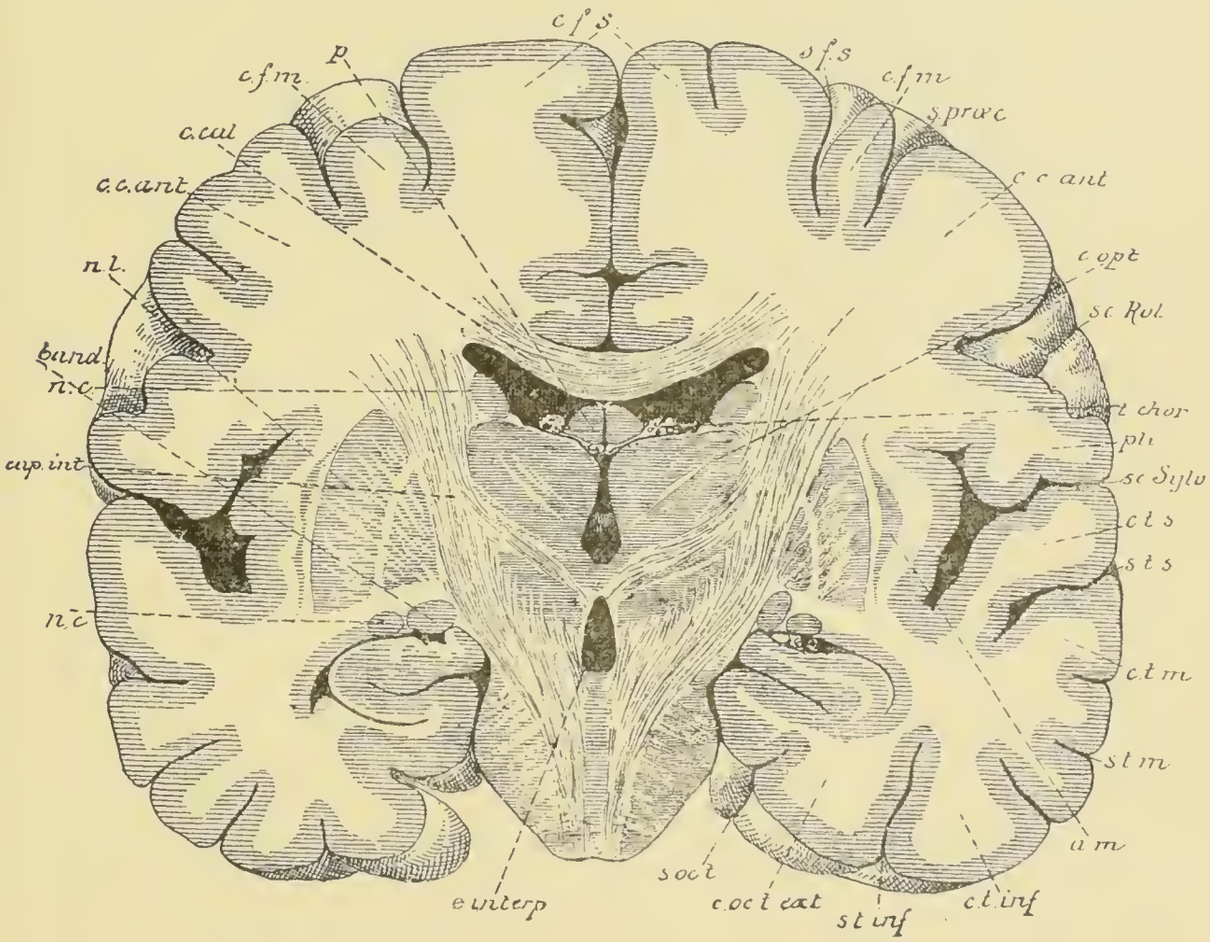

Fig. 267.
Coupe frontale passant par les ganglions de la base et montrant les rapports de la couche optique.

être aussi le noyau d'origine d'un grand nombre de voies *centrifuges*, et devenir ainsi un véritable centre réflexe supérieur ou sous-cortical. Mais les recherches expérimentales ne sont pas venues confirmer cette opinion. Les lésions thalamiques les plus diverses n'ont jamais entraîné de dégénérescence secondaire *descendante* pouvant se poursuivre jusque dans la moelle épinière.

Méthalamus ou *corps genouillés*. *Les corps genouillés* sont des noyaux gris situés à la limite du cerveau intermédiaire et du cerveau moyen, dans l'épaisseur

même de chaque bandelette optique, FIG. **268**. Arrivée près de l'axe nerveux, la bandelette optique se divise, en effet, en une racine externe et une racine interne. Les fibres de la racine externe se terminent en grande partie dans la masse grise du corps genouillé externe, tandis que les fibres de la racine interne trouvent, en partie du moins, leur terminaison dans le corps genouillé interne.

Les fibres *optiques*, destinées au corps genouillé *externe*, s'y terminent par des ramifications libres et s'y mettent en connexion avec des cellules nerveuses dont les prolongements cylindraxiles se rendent dans la voie optique corticale.

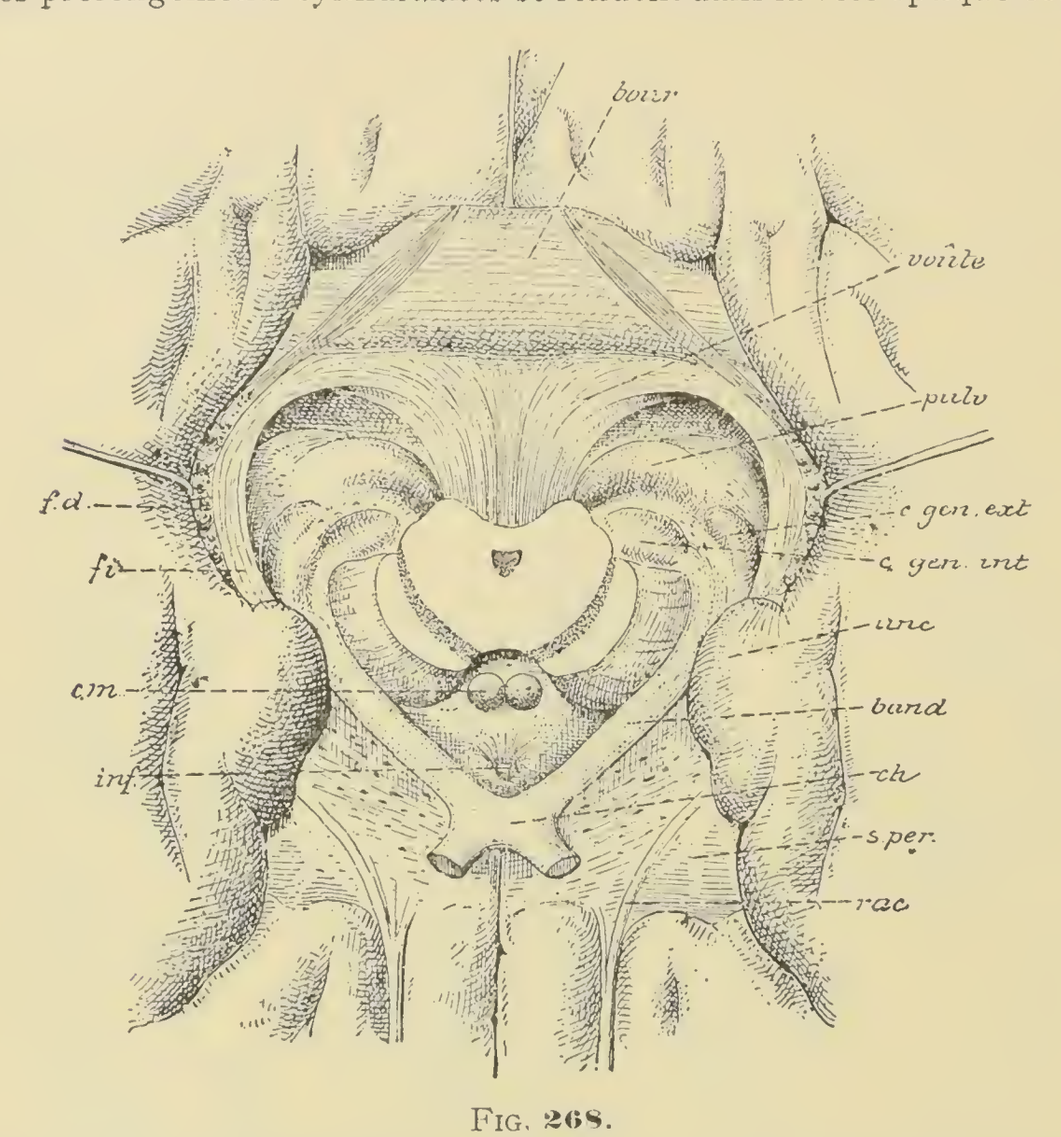

FIG. **268**.

Rapports des bandelettes optiques avec les corps genouillés et les couches optiques. Gr. nat.

fd. : Faisceau denté.
fi. : Fimbria.
cm : Corps mamillaires.
inf. : Infundibulum.
rac. : Racine olfactive.
s, per. : Substance perforée antérieure.
ch. : Chiasma des nerfs optiques.
band. : Bandelette optique.
unc. : Repli uniforme.
bour. : Bourrelet du corps calleux.

Nous avons vu que les fibres de la voie *acoustique* bulbo-diencéphalique se terminent, en majeure partie, dans le corps genouillé *interne*, d'où partent les fibres de la voie acoustique corticale. Le corps genouillé interne est donc pour la voie acoustique ce que le corps genouillé externe est pour la voie optique, c'est-à-dire le lieu de terminaison du deuxième neurone de la chaîne acoustique, en même temps que le noyau d'origine du chainon cortical (ou mieux diencéphalo-cortical) reliant le corps genouillé interne à la sphère audi-

tive localisée dans les circonvolutions temporales; absolument comme le corps genouillé externe est le noyau gris qui donne naissance à des fibres corticipètes, diencéphalo-corticales, allant se terminer dans la sphère visuelle, sur la face interne du lobe occipital.

Epithalamus. A la partie supérieure de la face interne de chaque couche optique se trouve un petit faisceau blanc à direction antéro-postérieure : la *strie médullaire de la couche optique.* Les fibres constitutives de cette strie se terminent dans le ganglion de l'habénula ; on ignore encore où ces fibres ont leurs cellules d'origine.

Arrivée dans le voisinage du corps pinéal, la strie médullaire s'épaissit considérablement et prend le nom de *trigone de l'habénula.* Ce trigone est formé de fibres nerveuses et de cellules nerveuses. Les fibres nerveuses appartiennent à la strie médullaire correspondante ; elles se terminent dans le trigone de l'habénula par des ramifications libres. L'ensemble des cellules nerveuses forment une petite masse grise connue sous le nom de *ganglion de l'habénula.* Ce sont des cellules multipolaires dont les prolongements cylindraxiles se dirigent en arrière, pour se réunir en un petit faisceau compact désigné sous le nom de *faisceau de Meynert* ou *faisceau rétro-réflexe.* Ce faisceau se dirige en arrière, traverse le mésencéphale en longeant la face interne du noyau rouge, et s'étend jusque dans le ganglion interpédonculaire, où ces fibres constitutives se terminent par des ramifications libres.

Les deux ganglions de l'habénula sont reliés l'un à l'autre par un petit faisceau de fibres nerveuses passant au-devant de la base du corps pinéal ; la partie de ce faisceau, comprise entre le trigone de l'habénula et le corps pinéal, a été désignée sous le nom de *pédoncule du corps pinéal.* On pense que les fibres constitutives de ces pédoncules établissent une connexion entre les ganglions de l'habénula, *commissure des habénulas,* mais on ignore encore où ces fibres ont leur origine et leur terminaison.

Corps pinéal ou épiphyse. L'*épiphyse* est un petit organe énigmatique que quelques auteurs considèrent comme un organe rudimentaire, représentant un œil pariétal ou le troisième œil des vertébrés. Chez l'homme adulte, cet organe est constitué de tubes épithéliaux enroulés, de vaisseaux sanguins et d'un dépôt de sels calcaires.

Commissure postérieure. En dessous de la base de l'épiphyse, en arrière de la commissure interhabénulaire, nous trouvons un faisceau transversal de fibres nerveuses qui constitue la *commissure postérieure.* On pense que ces fibres proviennent, du moins en partie, de la couche optique, qu'elles s'entrecroisent dans la commissure, puis se recourbent dans le cerveau moyen. Mais on ne sait pas de quelles cellules nerveuses proviennent ces fibres, ni dans quelles masses grises elles vont se terminer.

Hypothalamus.

La région sous-thalamique appartient à la fois au diencéphale et au télen-

céphale. C'est une des régions les plus complexes du névraxe. On la divise en deux parties : une *partie mamillaire* et une *partie optique*.

La partie mamillaire de l'hypothalamus, ou partie dépendant du diencéphale, comprend les corps mamillaires avec l'éminence sacculaire de Retzius et une partie du tubercule cendré, fig. **269** ; tandis que l'infundibulum, la tige pituitaire avec l'hypophyse, le chiasma des nerfs optiques, le récessus optique et la lame terminale appartiennent à la *partie optique*, ou partie de l'hypothalamus dépendant du télencéphale.

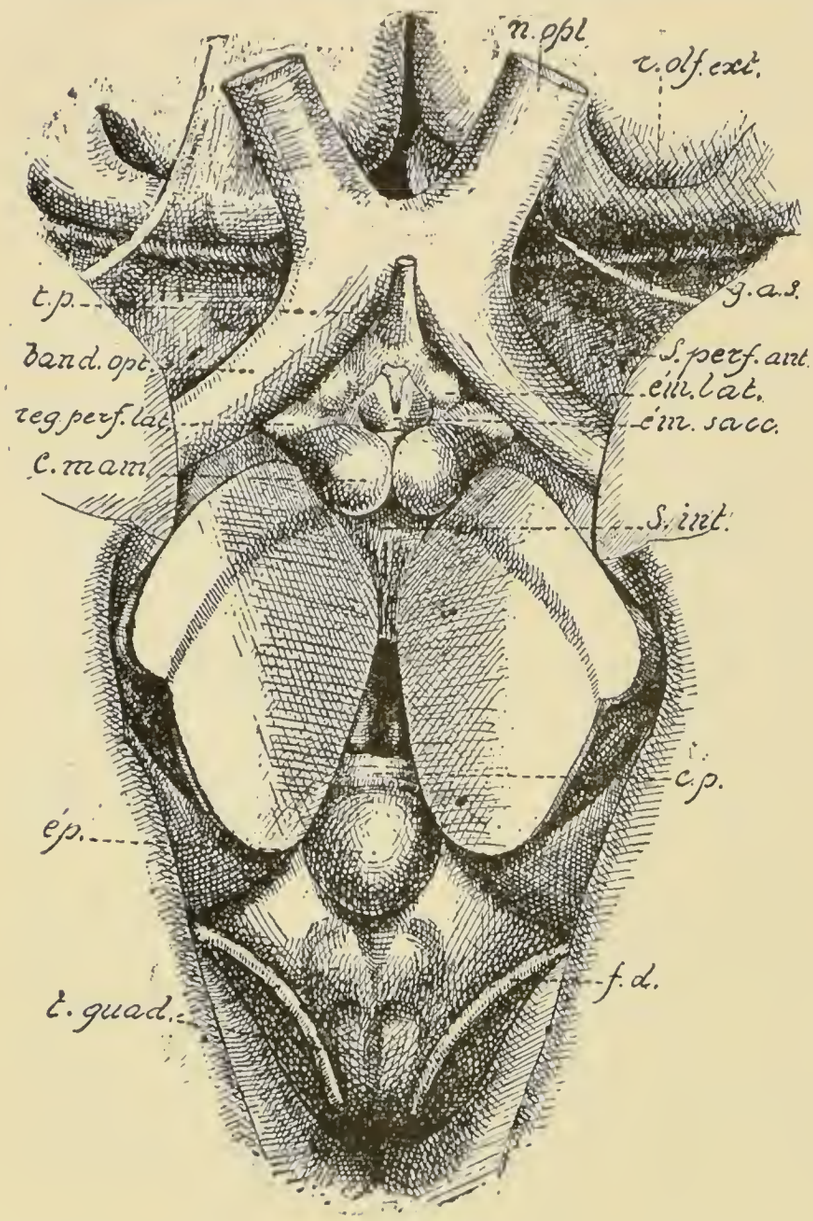

Fig. **269**.

Partie de la base du cerveau comprise entre le chiasma optique, les bandelettes optiques et les pédoncules cérébraux, et montrant les principales parties de l'hypothalamus. Gr. nat. 1 1/2.

n. opt. : Nerf optique.
s. perf. ant. : Substance perforée antérieure.
band op. : Bandelette optique.
t. p. : Tige pituitaire.
ém. lat. : Eminence latérale.
r. perf. lat. : Région perforée latérale.
ém. sacc. : Eminence sacculaire.
c. mam. : Corps mamillaires.
s. peri. p. : Substance interpédonculaire.
ep. : Corps pinéal.
c. p. : Commissure postérieure.
t. quadr. : Empreinte des tubercules quadrijumeaux.
f. cin. : Fasciola cinerea.

Corps mamillaires. Les *corps mamillaires* sont formés d'une masse grise centrale entourée d'une couche blanche périphérique. Les piliers antérieurs du trigone cérébral viennent y aboutir. Ces piliers sont formés de fibres nerveuses qui ont leurs cellules d'origine dans la corne d'Ammon du cerveau terminal et qui viennent se terminer, par des ramifications libres, dans la substance grise du corps mamillaire. Ces fibres des piliers antérieurs appartiennent à la voie olfactive. D'autre part, on admet qu'un faisceau de fibres nerveuses relie chaque corps mamillaire à la face interne de la couche optique correspondante : il est connu sous le nom de *faisceau de Vicq d'Azyr* ou *faisceau*

thalamo-mamillaire. Un autre faisceau part du corps mamillaire et a pu être poursuivi en arrière jusque dans la région de la calotte du cerveau moyen, c'est le *faisceau de la calotte*. L'axone de chacune des cellules du corps mamillaire se dirige d'abord en haut, en formant le *pédoncule du corps mamillaire*, puis se bifurque en une branche antérieure grosse devenant une fibre du faisceau de Vicq d'Azyr et une branche postérieure, plus grêle, prenant part à la constitution du faisceau de la calotte.

Substance interpédonculaire. La *lame grise interpédonculaire*, étendue entre les pédoncules cérébraux et les corps mamillaires, est formée essentiellement par l'épithélium épendymaire du troisième ventricule renforcé par une couche de tissu neuroglique. On y observe quelques fibres entrecroisées constituant la *commissure de Forel*.

Dans la lame grise étendue entre l'infundibulum et la lame terminale, immédiatement au-dessus du chiasma des nerfs optiques, on rencontre quelques faisceaux de fibres entrecroisées constituant la *commissure de Meynert*. On ne connaît rien de certain quant à l'origine et à la termination des fibres de ces deux commissures.

Infundibulum et hypophyse. Au devant des corps mamillaires, on trouve une dépression infundibuliforme du plancher du troisième ventricule constituant l'*infundibulum* ; celui-ci est relié par la tige pituitaire à un organe énigmatique appelé *hypophyse*. Des recherches embryologiques ont montré que l'hypophyse est formée de deux parties : une partie antérieure, représentant une dépendance de la voûte du pharynx, constituée d'un peloton de petits tubes épithéliaux et une partie postérieure formée par un diverticulum du troisième ventricule. Cette partie postérieure, de nature nerveuse, renferme à la fois des cellules et des fibres.

Région sous-optique. Entre les couches optiques et le cerveau moyen existe encore une région importante appelée *région sous-optique*. Sa structure est loin d'être connue. On y décrit un grand nombre de noyaux de substance grise et de faisceaux de fibres nerveuses s'entrecroisant dans tous les sens — corps de Luys, faisceau de la calotte, fibres venant de la commissure postérieure, etc. — mais dont on ignore encore complètement et les relations anatomiques et la valeur physiologique. Il nous suffit pour le moment de savoir qü'il existe là une région d'une structure très complexe. Lorsque des recherches ultérieures auront fourni des données précises, il sera toujours facile de les inscrire dans le schéma général de la structure de cette partie importante de l'axe cérébro-spinal.

La circulation du cerveau intermédiaire.

Les artères nourricières des différentes parties du cerveau intermédiaire naissent toutes des artères cérébrales et des artères communicantes postérieures.

Nerf optique.

Un seul nerf périphérique est en connexion avec le cerveau intermédiaire, c'est le nerf optique ou la deuxième paire des nerfs craniens.

Le nerf optique occupe dans le groupe des nerfs cérébro-spinaux une place tout à fait spéciale. Il n'est nullement comparable à un autre nerf périphérique, car il constitue en réalité une partie de la substance blanche de l'axe cérébro-spinal lui-même.

L'étude du développement embryonnaire nous apprend, en effet, que le nerf optique, ainsi que la rétine, provient de la vésicule cérébrale primitive au moyen d'un petit diverticulum qui constitue la vésicule optique.

Le nerf optique présente d'ailleurs la même structure que la substance blanche de l'axe cérébro-spinal : il est formé de fibres nerveuses à myéline sans membrane de Schwann entremêlées à des cellules de neuroglie.

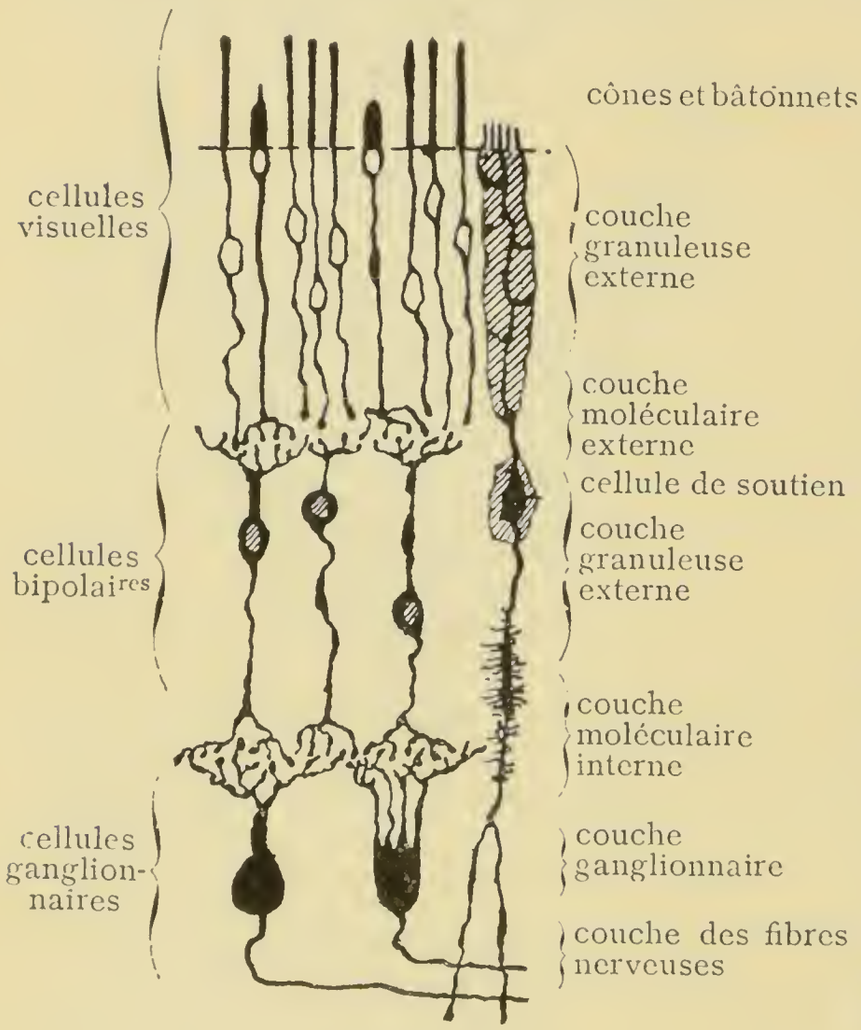

Fig. **270**.
Les éléments essentiels de la rétine.

On décrit cependant au nerf optique, comme à tout nerf cérébro-spinal, une origine réelle, une origine apparente et un trajet périphérique.

Origine réelle. Les fibres du nerf optique ont leurs cellules d'origine dans la rétine elle-même.

La méthode de Golgi a montré que la rétine est formée essentiellement, chez tous les vertébrés, de trois couches d'éléments nerveux superposés, fig. **270**.

1° *La couche des cellules visuelles.* Ce sont des cellules nerveuses bipolaires dont les prolongements périphériques, plus ou moins longs et plus ou moins épais, arrivent à la surface libre de la rétine pour y constituer les bâtonnets et les cônes, et dont le prolongement central pénètre dans la profondeur de la rétine et s'y termine librement, soit par un petit épaississement sphérique (bâtonnets), soit par une petite touffe de ramifications indépendantes (cônes).

2° *La couche des cellules bipolaires.* Ce sont des éléments nerveux de forme bipolaire, dont le prolongement périphérique se dirige vers la couche des

cônes et des bâtonnets et se termine, par une touffe de ramifications libres, au niveau de l'extrémité interne des éléments de la couche précédente. Les ramifications terminales internes des cônes et des bâtonnets et les ramifications externes des cellules bipolaires viennent, à ce niveau, se mettre en contact pour s'y transmettre les ébranlements nerveux.

Le prolongement interne de chaque cellule bipolaire, plus ou moins long, se termine également, par une arborisation assez complexe, dans la profondeur de la rétine.

3° *La couche des cellules ganglionnaires.* Elle constitue la couche la plus profonde de la rétine. Elle est formée de cellules nerveuses volumineuses ; chacune d'elles est pourvue de plusieurs prolongements protoplasmatiques périphériques et d'un seul prolongement cylindraxile central. Les prolongements protoplasmatiques se dirigent vers la profondeur de la rétine et s'y terminent par des arborisations libres qui s'enchevêtrent avec les arborisations de prolongements internes des cellules bipolaires.

Les corps des cellules nerveuses sont placés presque sur une même ligne horizontale, ils forment la *couche ganglionnaire.* Les prolongements cylindraxiles de ces cellules nerveuses se réunissent en dedans de la couche des cellules ganglionnaires pour se rendre vers la papille du nerf optique. Ils constituent la *couche des fibres optiques.*

Ces trois éléments superposés : cellules visuelles, cellules bipolaires et cellules ganglionnaires, forment les *éléments constitutifs essentiels* de la rétine. La structure de cette membrane nerveuse se complique ensuite, par l'adjonction de nouveaux éléments. Parmi ceux-ci, les uns, de nature épithéliale, ont simplement pour fonction de servir de cellules de soutien aux éléments nerveux ; ils sont connus depuis longtemps sous le nom de *fibres de Müller,* FIG. **270** ; les autres, de nature nerveuse, affectent dans la rétine une disposition transversale ; ils ont probablement pour fonction de relier entre elles des cellules visuelles et des cellules bipolaires placées à de grandes distances. Ces cellules nerveuses horizontales sont situées au niveau de la couche moléculaire externe. Leurs prolongements protoplasmatiques viennent en contact avec les ramifications internes des cellules visuelles et leurs prolongements cylindraxiles traversent horizontalement la couche moléculaire pour se terminer, par des ramifications libres, à une distance variable de la cellule d'origine.

La rétine se trouve donc constituée de trois neurones superposés : cellules visuelles, cellules bipolaires et cellules ganglionnaires, qui tous envoient leurs prolongements protoplasmatiques vers la périphérie et leurs prolongement cylindraxiles vers le centre.

Les neurones visuels recueillent les impressions lumineuses par leurs prolongements periphériques, les cônes et les bâtonnets, et les transmettent par leurs prolongements cylindraxiles aux prolongements périphériques des cellules bipolaires placées plus loin. Des cellules bipolaires, les impressions

lumineuses passent dans les prolongements protoplasmatiques des cellules ganglionnaires; elles arrivent ainsi dans les fibres du nerf optique qui les conduisent vers le cerveau intermédiaire et le cerveau moyen, FIG. **271**.

Trajet périphérique. Chaque nerf optique, ainsi constitué essentiellement de fibres d'origine rétinienne, traverse les enveloppes du globe oculaire : la choroïde et la sclérotique. Il parcourt alors la cavité orbitaire en se dirigeant en arrière et en dedans, traverse le trou optique et arrive dans la boite cranienne,

FIG. **271**.

Schéma indiquant le trajet que suivent les impressions lumineuses pour aller de la rétine à l'axe cérébro-spinal (d'après CAJAL).

A. La rétine :
I. Couche des cellules visuelles.
II. Couche des cellules bipolaires.
III. Couche des cellules ganglionnaires
1. Couche des cônes et des bâtonnets.
2. Couche limitante externe.
3. Couche granuleuse externe.
4. Couche moléculaire externe.
5. Couche granuleuse interne.
6. Couche moléculaire interne.
7. Couche ganglionnaire.
8. Couche des fibres optiques.
9. Couche limitante interne.
B. L'axe nerveux :
Couche optique et corps genouillé externe.
a. Cellules nerveuses envoyant leur prolongement cylindraxile dans la rétine.
b. Cellules nerveuses envoyant leur prolongement cylindraxile vers l'écorce cérébrale. *c*

sur la face inférieure du cerveau terminal, immédiatement au devant de l'infundibulum. A ce niveau, les deux nerfs optiques présentent un entrecroisement de leurs fibres constitutives appelé *chiasma des nerfs optiques ;* celui-ci repose dans la gouttière transversale que présente la face supérieure du corps de sphénoïde au niveau des deux trous optiques. Des angles postérieurs du chiasma partent les bandelettes optiques, FIG. **269**.

L'entrecroisement des fibres du nerf optique n'est pas complet. Arrivées près du chiasma, les fibres de chaque nerf se divisent en deux faisceaux : un faisceau interne et un faisceau externe. Le *faisceau externe* ne subit pas d'entrecroisement, il longe le bord externe du chiasma et se rend directement dans la partie externe de la bandelette optique du même côté. On l'appelle encore

le *faisceau direct*. Le *faisceau interne* s'entrecroise au contraire avec le faisceau correspondant de l'autre nerf optique pour se rendre dans la bandelette optique du côté opposé. On l'appelle encore le *faisceau croisé*, FIG. **272**.

Des recherches cliniques ont montré que les fibres qui, dans le chiasma, ne subissent pas d'entrecroisement, proviennent de la partie externe ou temporale de la rétine, tandis que les fibres qui s'entrecroisent dans le chiasma proviennent de la partie interne ou nasale de la rétine.

De ces deux faisceaux, l'interne est le plus volumineux ; il correspond environ aux deux tiers internes, tandis que le faisceau externe ne correspond qu'au tiers externe de cette membrane.

Du chiasma des nerfs optiques partent les deux bandelettes optiques. Chacune d'elles contourne le pédoncule cérébral pour se rendre dans le cerveau intermédiaire et le cerveau moyen.

FIG. **272**.
Schéma montrant la constitution du chiasma des nerfs optiques et des bandelettes optiques.

Chaque bandelette optique renferme trois espèces de fibres nerveuses :

1° Des *fibres directes* allant du tiers externe de la rétine dans la bandelette optique correspondante.

2° Des *fibres croisées* reliant les deux tiers internes de la rétine d'un côté aux masses grises du cerveau intermédiaire et du cerveau moyen du côté opposé.

3° Enfin des *fibres commissurales*. Ce sont des fibres nerveuses n'entrant pas dans la constitution des nerfs optiques, mais qui relient entre elles les masses grises postérieures des deux moitiés du cerveau moyen. Elles longent le bord interne de chaque bandelette optique et, arrivées au niveau du chiasma, passent dans la bandelette optique du côté opposé. Elles constituent ce qu'on appelle la *commissure de Gudden*.

Après avoir contourné le pédoncule cérébral correspondant, chacune des bandelettes optiques arrive à la limite du cerveau intermédiaire et du cerveau moyen et là se divise en deux racines : une racine interne et une racine externe, FIG. **268**. Les fibres de la *racine interne* représentent la continuation des fibres de la commissure de GUDDEN. Elles pénètrent dans le corps genouillé interne et s'étendent, par le bras inférieur des tubercules quadrijumeaux, jusque dans les éminences postérieures de ces tubercules. Ces fibres

ne sont pas en rapport avec la vision, puisqu'elles ne subissent pas de dégénérescence secondaire, même après l'ablation des deux yeux.

La *racine externe* est la plus importante. Elle est constituée par les fibres du *faisceau direct*, venant du tiers externe de la rétine du même côté, et par les fibres du *faisceau croisé*, venant des deux tiers internes de la rétine de l'œil opposé. Toutes ces fibres vont se terminer, par des ramifications libres, dans la masse grise du corps genouillé externe, de l'éminence antérieure des tubercules quadrijumeaux et de la partie postérieure de la couche optique. C'est là que, par leurs ramifications terminales, elles viennent se mettre en contact, soit avec les éléments nerveux supérieurs, FIG. **273**, qui envoient leurs prolongements cylindraxiles jusque dans l'écorce grise du cerveau terminal en constituant la *voie optique diencéphalo-corticale ;* soit avec les cellules nerveuses dont les axones descendent vers les centres nerveux inférieurs en prenant part à la constitution du faisceau tecto-bulbaire, établissant ainsi une véritable *voie optique réflexe*, FIG. **274**.

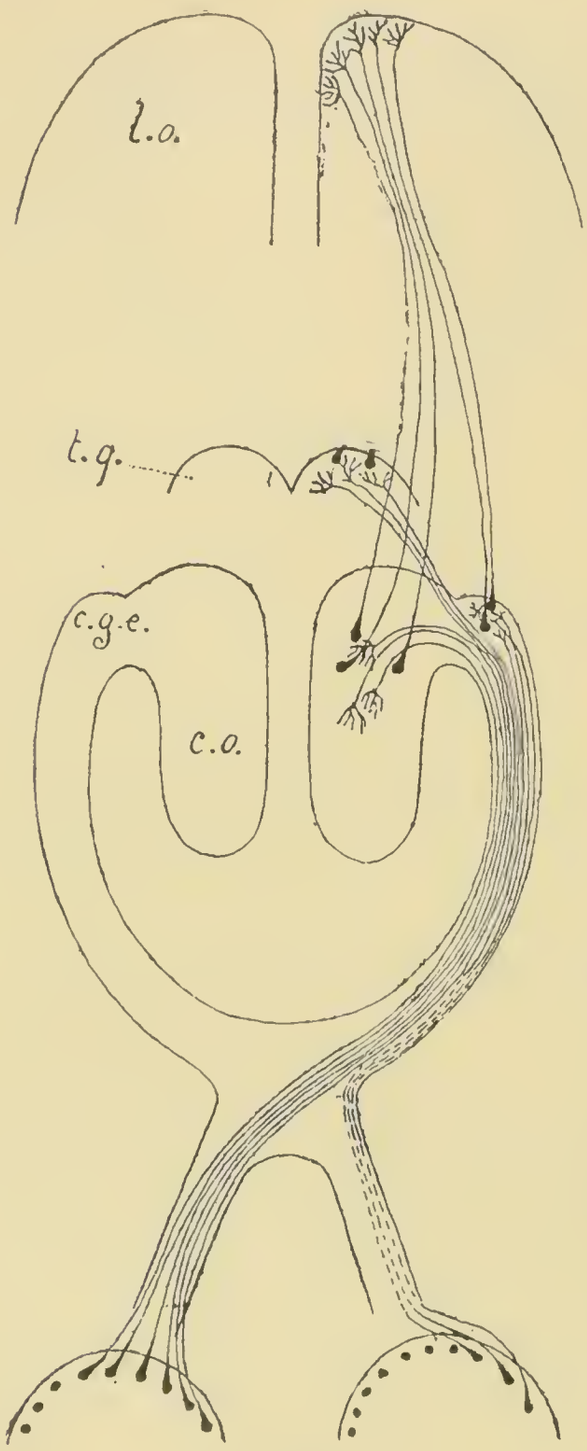

FIG. **273**.

l. o. : Lobe occipal.
t. q. : Tubercules quadrijumeaux antérieurs.
c. g. e. : Corps genouillé externe.
c. o. : Couche optique.

Toutes les fibres de la racine externe du nerf optique ne se terminent d'ailleurs pas dans ces masses grises du mésencéphale et du diencéphale. Nous avons déjà vu qu'un mince faisceau de fibres nerveuses se détache de la bandelette optique, dans le voisinage des tubercules quadrijumeaux, pour redescendre le long de la face externe du mésencéphale, croiser transversalement la face antérieure du pédoncule cérébral, sous le nom de *faisceau pédonculaire transverse*, et trouver sa terminaison dans une masse grise de la région de la calotte dont on ignore les connexions ultérieures.

Les fibres du nerf optique se terminent donc en partie dans les éminences antérieures des tubercules quadrijumeaux. C'est dans le voisinage immédiat

de ces éminences, au-devant de l'aqueduc de Sylvius, que se trouvent les cellules radiculaires du nerf oculo-moteur commun innervant, par certaines de ses fibres se terminant dans le ganglion ciliaire, le muscle constricteur de l'iris. Une impression lumineuse un peu vive tombant sur la rétine amène la contraction de ce muscle et par suite le rétrécissement de la pupille. L'ébranlement nerveux a donc dû se transmettre des fibres optiques au groupe de cellules nerveuses en rapport avec le muscle constricteur de l'iris. Il existe, dans le noyau des éminences antérieures, des cellules volumineuses dont les prolongements cylindraxiles se dirigent en avant et en dedans, passent au-devant du noyau du nerf oculo-moteur commun, s'entrecroisent dans le raphé, puis se recourbent en bas pour devenir fibres constitutives du faisceau longitudinal prédorsal ou faisceau tecto-bulbaire, fig. **274**. Ces fibres abandonnent des collatérales qui se ramifient entre les cellules radiculaires du nerf oculo-moteur commun et, plus bas, entre les cellules radiculaires du nerf pathétique et du nerf oculo-moteur externe, établissant ainsi une connexion anatomique entre les fibres optiques et les cellules radiculaires de tous les nerfs moteurs des muscles de l'œil.

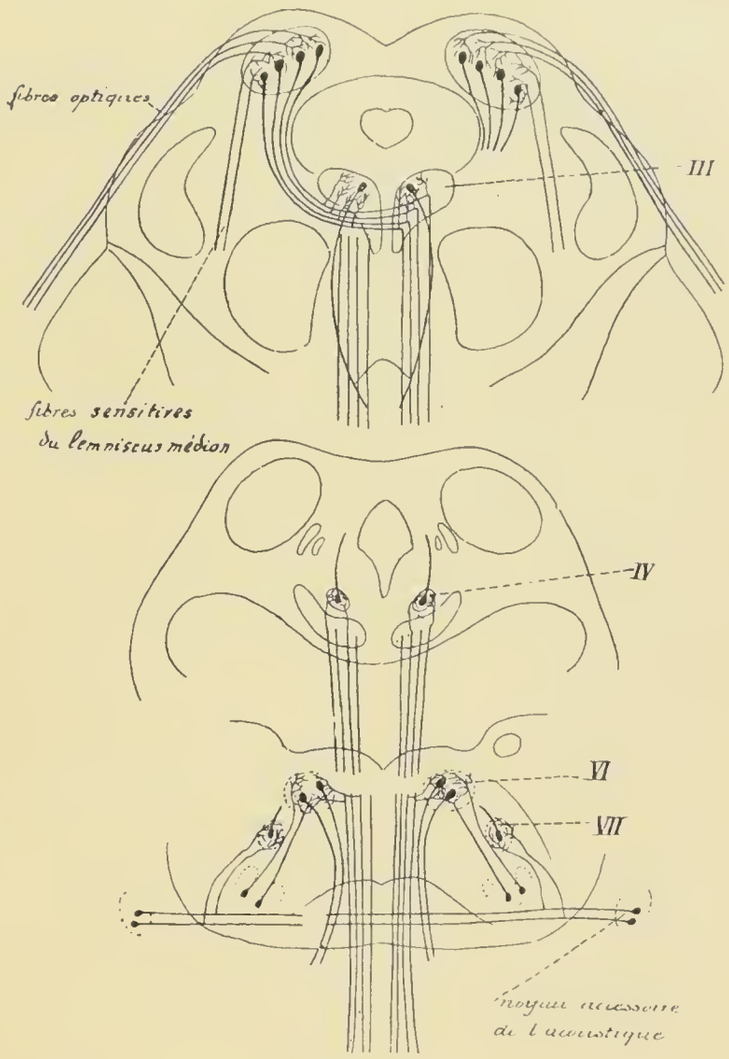

Fig. **274**.
Schéma montrant l'origine et le trajet des fibres de la voie optique réflexe.

Considérations générales.

Le diencéphale est une partie de l'axe nerveux complètement indépendante des fonctions motrices. Les masses grises qui le constituent, et dont les plus importantes sont les couches optiques et les corps genouillés internes et externes, sont exclusivement des masses *sensibles* intercalées sur le trajet de toutes les voies nerveuses ascendantes médullaires, bulbo-protubérantielles et diencéphaliques qu'elles interrompent avant leur arrivée jusque dans l'écorce cérébrale.

Les voies nerveuses servant à la transmission de la *sensibilité générale*, aussi bien de la sensibilité superficielle que de la sensibilité profonde, s'arrêtent dans la *couche optique*. C'est là que se terminent, en effet, les fibres de la voie médullo-thalamique ou voie de transmission de la sensibilité profonde, les fibres des pédoncules cérébelleux supérieurs appartenant à la voie de sensibilité superficielle et les fibres de la voie centrale du trijumeau, ou voie de sensibilité superficielle pour la face et pour les muqueuses oculaire, nasale et buccale.

Les *voies cochléaires* ou *voies acoustiques* trouvent leur centre diencéphalique dans le *corps genouillé interne*.

Les *voies optiques* s'arrêtent dans le *corps genouillé externe* et dans la partie postérieure de la couche optique connue sous le nom de *pulvinar*.

Les couches optiques sont donc pour les voies de sensibilité générale ce que les corps genouillés internes sont pour les voies acoustiques et ce que les corps genouillés externes sont pour les voies optiques. Ces trois masses grises sont les centres sous-corticaux d'où partent les neurones diencéphalo-corticaux allant se terminer : soit dans l'écorce grise de la circonvolution centrale postérieure (neurones thalamo-corticaux de la voie de sensibilité générale), soit dans l'écorce grise de la partie moyenne de la première circonvolution temporale (neurones métathalamo-corticaux de la voie acoustique), soit dans l'écorce grise voisine de la fissure calcarine (neurones métathalamo-corticaux de la voie optique).

Applications pratiques. Les lésions destructives de la *couche optique* doivent donc se traduire cliniquement par des troubles de la sensibilité dans la moitié opposée du corps. Cette hémianesthésie d'origine thalamique est souvent accompagnée d'hémiplégie, et cela à cause de la lésion concomitante des fibres du bras postérieur de la capsule interne qui sont essentiellement les fibres descendantes de la voie motrice centrale.

La lésion destructive d'un *corps genouillé externe*, si elle est exactement limitée à cette masse grise, doit produire de l'hémianopsie homonyme, absolument comme la mise hors de fonction de la bandelette optique correspondante ; avec cette différence que la lésion de la bandelette est accompagnée d'abolition du réflexe pupillaire à la lumière, tandis que ce réflexe persiste lorsque la lésion intéresse le corps genouillé externe ou les parties sus-jacentes des voies optiques, FIG. **273**.

La lésion d'un *corps genouillé interne* doit se traduire cliniquement par de la surdité absolue du côté opposé, absolument comme toute lésion destructive de la voie acoustique métathalamo-corticale.

Les voies optiques extra-cérébrales, depuis le globe oculaire jusqu'aux masses grises diencéphaliques, sont de la plus haute importance au point de vue pratique.

Le *nerf optique*, qui s'étend depuis le globe oculaire jusqu'au niveau du chiasma optique, est exclusivement formé de fibres rétiniennes. Ces fibres conservent dans le nerf optique la même situation relative que leurs cellules d'origine dans la rétine, c'est-à-dire que les fibres centrales proviennent des cellules ganglionnaires qui avoisinent la macula, tandis que les fibres périphériques sont les prolongements cylindraxiles des cellules ganglionnaires des zônes périphériques de la rétine.

Une mise hors de fonction des fibres centrales se traduira donc cliniquement par de la cécité dans les parties centrales de la rétine, des taches obscures dans les parties centrales du champ visuel appelées *scotomes*, tandis que la mise hors de fonction des fibres périphériques du nerf optique se manifestera par un rétrécissement concentrique du champ visuel.

Le nerf optique est libre dans la cavité orbitaire. Il occupe le centre du cône musculaire formé par les quatre muscles droits. Au fond de l'orbite il traverse le trou optique creusé dans la base de la petite aile du sphénoïde.

Sur toute l'étendue de son trajet extra-cranien, depuis l'orifice interne du trou optique jusqu'à la face postérieure de la sclérotique, il est entouré par une gaine conjonctive très épaisse qui n'est rien d'autre qu'un prolongement de la dure-mère et qui, au niveau du globe oculaire, va se continuer avec les couches superficielles de la sclérotique. Entre le nerf optique et la face profonde de sa gaine dure-mèrienne, il existe une mince lame conjonctive, dépendance de l'arachnoïde, et limitant avec la face externe du nerf optique un prolongement des espaces sous-arachnoïdiens occupés par le liquide encéphalo-rachidien.

La partie intracranienne du nerf optique, qui s'étend depuis le trou optique jusqu'au chiasma, est simplement entourée par un prolongement arachnoïdien.

Ces dispositions anatomiques expliquent pourquoi, dans les cas de tumeurs cérébrales comprimant directement les organes de la base, ou bien dans les cas de tumeurs cérébelleuses, de tumeurs du pont de Varole ou de la toile choroïdienne du quatrième ventricule, oblitérant ce dernier et amenant ainsi, dans les cavités ventriculaires du cerveau, une accumulation de liquide encéphalo-rachidien secrété par les plexus choroïdiens, la tension de ce liquide dans la gaine du nerf optique puisse augmenter au point d'excercer un étranglement sur les fibres rétiniennes se traduisant cliniquement par la *papillite de stase* et par une diminution concentrique du champ visuel.

La *bandelette optique* est formée d'un faisceau externe de fibres directes, provenant de la moitié temporale de la rétine du côté correspondant, et d'un faisceau interne de fibres croisées, provenant de la moitié nasale de la rétine du côté opposé. La mise hors de fonction d'une bandelette, — soit par compression directe dans les cas de tumeur de la base, soit par compression indirecte dans les cas de tumeur de l'hémisphère — équivaut donc à la mise hors de fonction des moitiés correspondantes des deux rétines. Cet état anatomique se traduira

cliniquement par une obnubilation de la moitié opposée des deux champs visuels. C'est ce que l'on désigne sous le nom de *hémianopsie homonyme*, ou hémianopsie du même côté. Cette hémianopsie homonyme sera *droite* dans la lésion de la bandelette optique *gauche* produisant la mise hors de fonction de la moitié *gauche* des deux rétines. Ce sera une hémianopsie homonyme gauche quand la lésion intéresse la bandelette optique droite.

Cette hémianopsie homonyme due à la lésion de la bandelette optique (hémianopsie basale) se distingue de l'hémianopsie homonyme due à la lésion de la voie optique diencéphalo-corticale (hémianopsie cérébrale) par l'abolition du réflexe pupillaire à la suite d'une impression lumineuse tombant sur la partie insensible des deux rétines.

Un fait digne de remarque c'est que, dans l'hémianopsie homonyme droite ou gauche, le point de fixation des deux rétines, c'est-à-dire la macula des deux yeux, reste sensible. Il en résulte que l'acuité visuelle reste normale au point que le plus souvent le malade ignore l'existence de cette hémianopsie.

Ce fait ne peut s'expliquer qu'en admettant pour les fibres maculaires un entrecroisement imcomplet, de telle sorte que chaque macula enverrait des fibres nerveuses dans les deux bandelettes optiques.

Le *chiasma optique* est essentiellement formé par l'entrecroisement des fibres nasales des deux rétines.

Ces fibres occupent la partie interne des deux nerfs optiques. Après entrecroisement dans le chiasma elles vont occuper la partie interne de chaque bandelette. L'angle antérieur et l'angle postérieur du chiasma sont donc formés par les fibres nasales ou fibres croisées, tandis que par l'angle latéral du chiasma passent les fibres directes ou fibres temporales.

Il résulte de là que les lésions du chiasma intéresseront de préférence les fibres croisées, mettant hors de fonction les parties nasales des deux rétines, ce qui se traduit au dehors par une *hémianopsie bitemporale*. C'est ce que l'on voit survenir le plus souvent dans le cas de tumeur de la région hypothalamique, principalement de l'hypophyse et des parties voisines, tumeur qui exercera une compression soit sur les fibres postérieures du chiasma, soit sur les fibres internes des deux bandelettes.

Une hémianopsie nasale unilatérale, par mise hors de fonction de la moitié temporale d'une rétine, sera généralement la conséquence d'une lésion au niveau de l'angle latéral du chiasma. Ce fait explique l'excessive rareté des hémianopsies binasales qui ne peuvent être la conséquence que d'une lésion bilatérale intéressant de chaque côté les fibres les plus externes du chiasma.

§ 7. Le télencéphale.

Le cerveau terminal est la partie la plus volumineuse de l'axe cérébro-spinal. Il est constitué par les deux hémisphères cérébaux réliés l'un à l'autre par le corps calleux, la commissure blanche antérieure, le psaltérium ou com-

missure des cornes d'Ammon et les organes médians de la partie antérieure de l'hypothalamus.

Le cerveau terminal, comme tous les segments constitutifs du névraxe, est formé d'une partie ventrale et d'une partie dorsale.

La partie ventrale du télencéphale forme la partie optique de l'hypothalamus ; elle comprend l'infundibulum avec l'hypophyse, le chiasma des nerfs optiques, le récessus optique et la lame terminale.

La partie dorsale du télencéphale a pris un développement considérable ; elle comprend le *corps strié*, le manteau ou *pallium* et le *rhinencéphale*.

Le corps strié est formé par les diverses masses grises qui existent à la

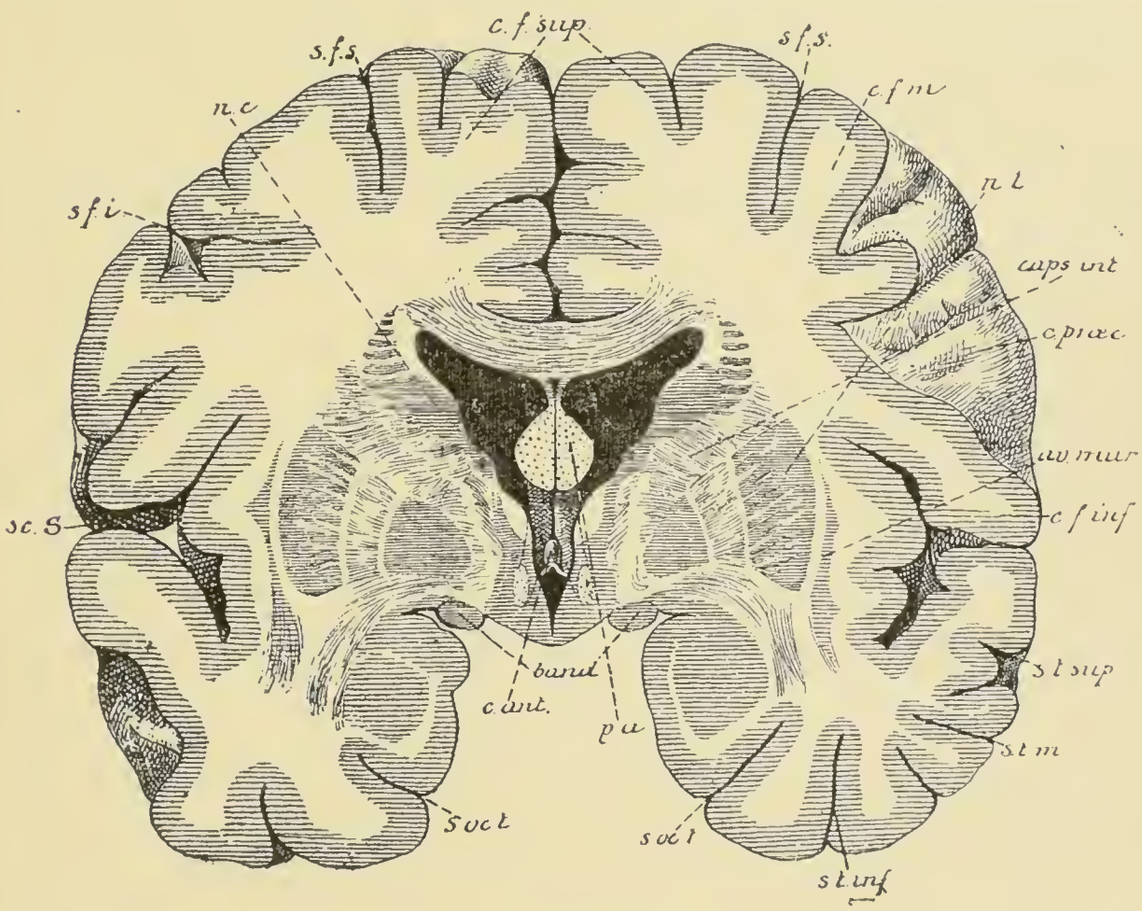

Fig. **275**.
Coupe frontale du cerveau terminal montrant le corps strié et le pallium.
Gr. nat. 3/4.

base du cerveau terminal et que l'on désigne sous les noms de *noyau caudé*, *noyau lenticulaire* et *avant-mur*. Le pallium comprend la couche grise périphérique du cerveau terminal, désignée sous le nom de *substance corticale* ou *écorce grise du télencéphale*, et toute l'étendue de la substance blanche interposée entre l'écorce grise et les ganglions de la base, fig. **275**.

Le rhinencéphale forme une partie importante du cerveau terminal chez les mammifères à odorat fortement développé. Son importance est beaucoup moindre dans le système nerveux de l'homme.

Le corps strié.

Les *masses grises centrales* du télencéphale, noyau caudé, noyau lenticulaire et avant-mur, sont formées de cellules nerveuses entremêlées aux ramifications d'un grand nombre de fibrilles nerveuses. Les cellules nerveuses appartiennent au type multipolaire. On ignore encore où se rendent leurs prolongements cylindraxiles, de même que l'on ne connaît pas l'origine de toutes les fibrilles nerveuses qui viennnent se terminer entre les cellules du corps strié.

Les masses grises de la base du cerveau terminal doivent être des parties importantes de l'axe cérébro-spinal. Embryologiquement, on les considère généralement comme des parties épaissies de la couche corticale grise. On en ignore non seulement les fonctions physiologiques, mais même les connexions anatomiques.

Le pallium.

Le pallium comprend deux parties : la substance grise périphérique ou corticale et la substance blanche centrale.

La substance grise corticale.

La structure interne de la *couche corticale grise* est assez bien connue.

Cette écorce grise, d'une épaisseur variable d'après les différentes régions où on l'examine, paraît le plus développée au niveau des circonvolutions centrales et du lobule paracentral ; elle est le moins épaisse dans le lobe occipital.

Elle est généralement traversée par une mince ligne blanche, nettement visible à l'œil nu, connue sous le nom de *strie de Baillarger*. Cette ligne blanche est beaucoup plus épaisse dans la substance corticale qui recouvre les circonvolutions du coin et porte là le nom de *strie de Gennari* ou *strie de Vicq d'Azyr*.

La structure interne de la substance corticale varie quelque peu d'après les endroits où on l'examine.

Sur des coupes microscopiques on peut diviser toute l'écorce cérébrale en deux couches :

1° La couche moléculaire ou couche externe, appelée encore *couche plexiforme*.

2° La couche des cellules pyramidales ou couche interne.

1° **Couche externe, moléculaire ou plexiforme.** La couche moléculaire, épaisse d'environ un quart de millimètre, est pauvre en cellules nerveuses et relativement riche en éléments de neuroglie. Elle est, jusqu'à un certain point, pour le cerveau l'homologue de la couche moléculaire du cervelet. Les recherches faites avec les méthodes de Golgi ont montré qu'on y rencontre de nombreux éléments nerveux, dont les uns, éléments endogènes, sont représentés par des cellules nerveuses ayant des caractères quelque peu particuliers ; dont les autres, éléments exogènes, sont formés par les ramifications terminales des

prolongements protoplasmatiques venus de toutes les cellules pyramidales sous-jacentes, et par les ramifications cylindraxiles des cellules nerveuses à cylindre-axe ascendant éparpillées dans ces mêmes couches.

Cellules nerveuses. Les cellules de la couche moléculaire se laissent subdiviser en deux groupes : les *cellules à cylindre-axe court* et les *grandes cellules horizontales.*

Les cellules à cylindre-axe court, de forme et de grandeur variables, occupent toute l'étendue de la couche. Elles sont pourvues de ramifications protoplasmatiques plus ou moins abondantes et d'un prolongement cylindraxile, à direction généralement horizontale, parallèle à la surface libre du cerveau et qui va se terminer, par des ramifications libres, à une distance variable mais généralement assez rapprochée de la cellule d'origine.

Les *cellules horizontales* représentent un type cellulaire absolument particulier à la couche moléculaire du cerveau. Ce sont des cellules fusiformes ou triangulaires, donnant naissance à des ramifications protoplasmatiques excessivement longues à direction horizontale. Chacune de ces cellules possède un axone, épais, horizontal, d'une longueur considérable, abandonnant sur son trajet de nombreuses collatérales ascendantes et descendantes se terminant dans la couche moléculaire. Ces axones eux-mêmes paraissent se terminer dans la couche moléculaire. Entourés d'une gaine de myéline, ils forment une partie importante des fibres tangentielles de l'écorce, que la méthode de Weigert met si bien en évidence et qui occupent environ la moitié externe de la couche moléculaire.

On ne connaît pas la signification physiologique de ces différentes cellules de la couche moléculaire. On les considère comme des *cellules d'association* au moyen desquelles des ébranlements centripètes, amenés dans la couche moléculaire, peuvent être transmis aux ramifications terminales de cellules pyramidales situées dans les circonvolutions voisines.

b) Fibres nerveuses. Les fibres nerveuses de la couche moléculaire affectent presque toutes une direction parallèle à la surface libre du cerveau. Elles ont été reproduites dans la couche moléculaire de la moitié droite de la fig. **276** et dans la fig. **278**. Elles représentent :

1° Les prolongements cylindraxiles des grandes cellules horizontales de la couche moléculaire elle-même.

2° Les prolongements cylindraxiles des cellules nerveuses à cylindre-axe ascendant de la couche des cellules pyramidales, fig. **278**. connues sous le nom de *fibres de Martinotti.*

c) Prolongements protoplasmatiques et *cellules de neuroglie.* La structure de cette couche moléculaire est rendue plus complexe encore par les prolongements protoplasmatiques de toutes les cellules pyramidales de l'écorce grise qui viennent se ramifier et s'entrelacer dans cette couche superficielle, fig. **276**, et par de nombreuses cellules de neuroglie, qui forment une mince zône superficielle immédiatement en dessous de la pie-mère enveloppante.

C'est à cause de l'entrelacement intense qui se fait dans cette couche moléculaire, entre les ramifications protoplasmatiques des cellules pyramidales

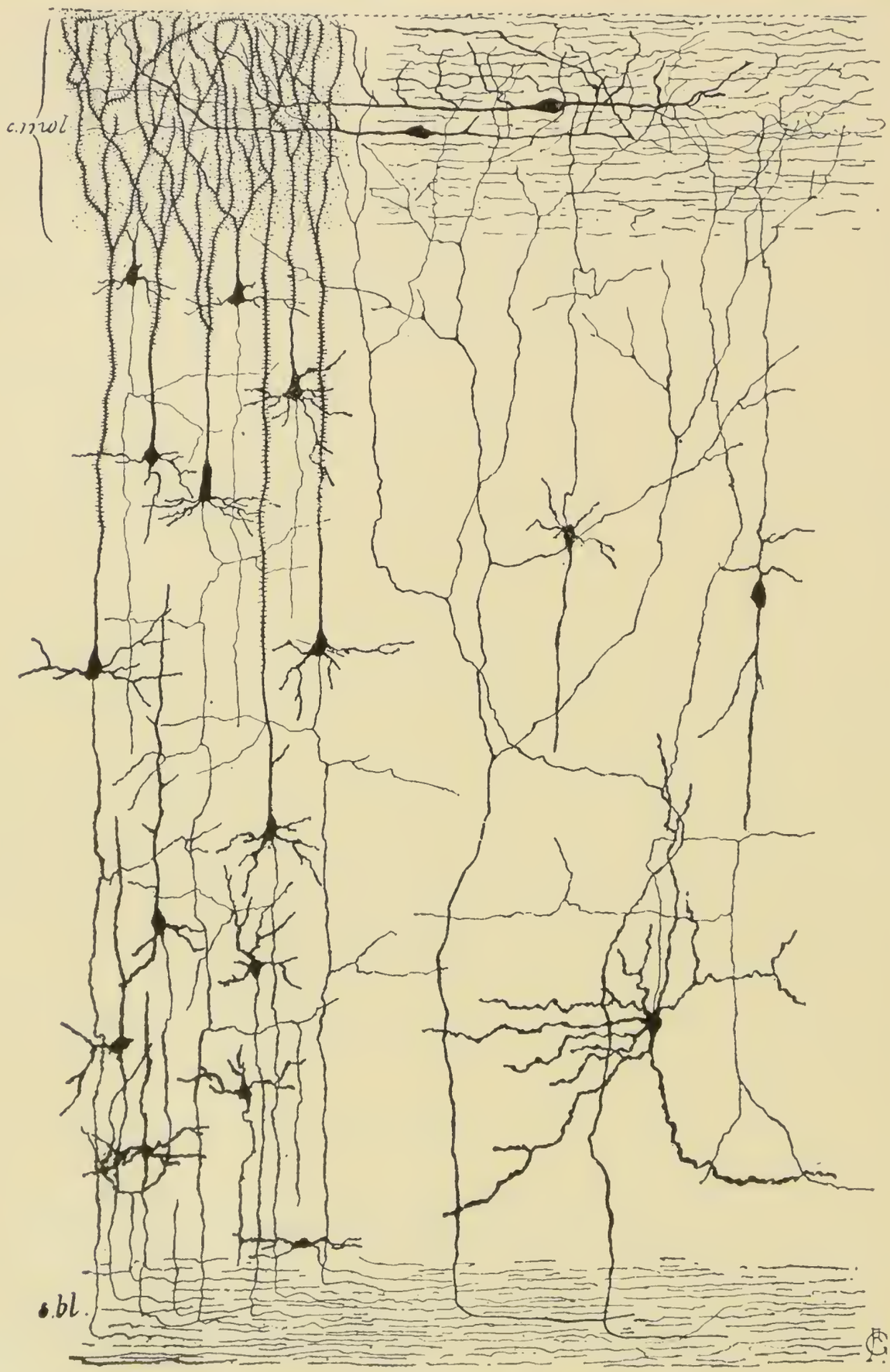

Fig. 276.

Les principaux éléments constitutifs de la couche corticale grise du cerveau terminal (d'après Cajal).

et des cellules propres à cette couche d'une part, les ramifications cylindraxiles provenant des cellules endogènes et des cellules des couches sous-

jacentes d'autre part, que Cajal lui a donné encore le nom de *couche plexiforme*.

2° **La couche des cellules pyramidales.** C'est une couche excessivement épaisse atteignant une hauteur de 1 à 1 1/2 millimètre. Elle est formée à la fois de cellules nerveuses et de fibres nerveuses.

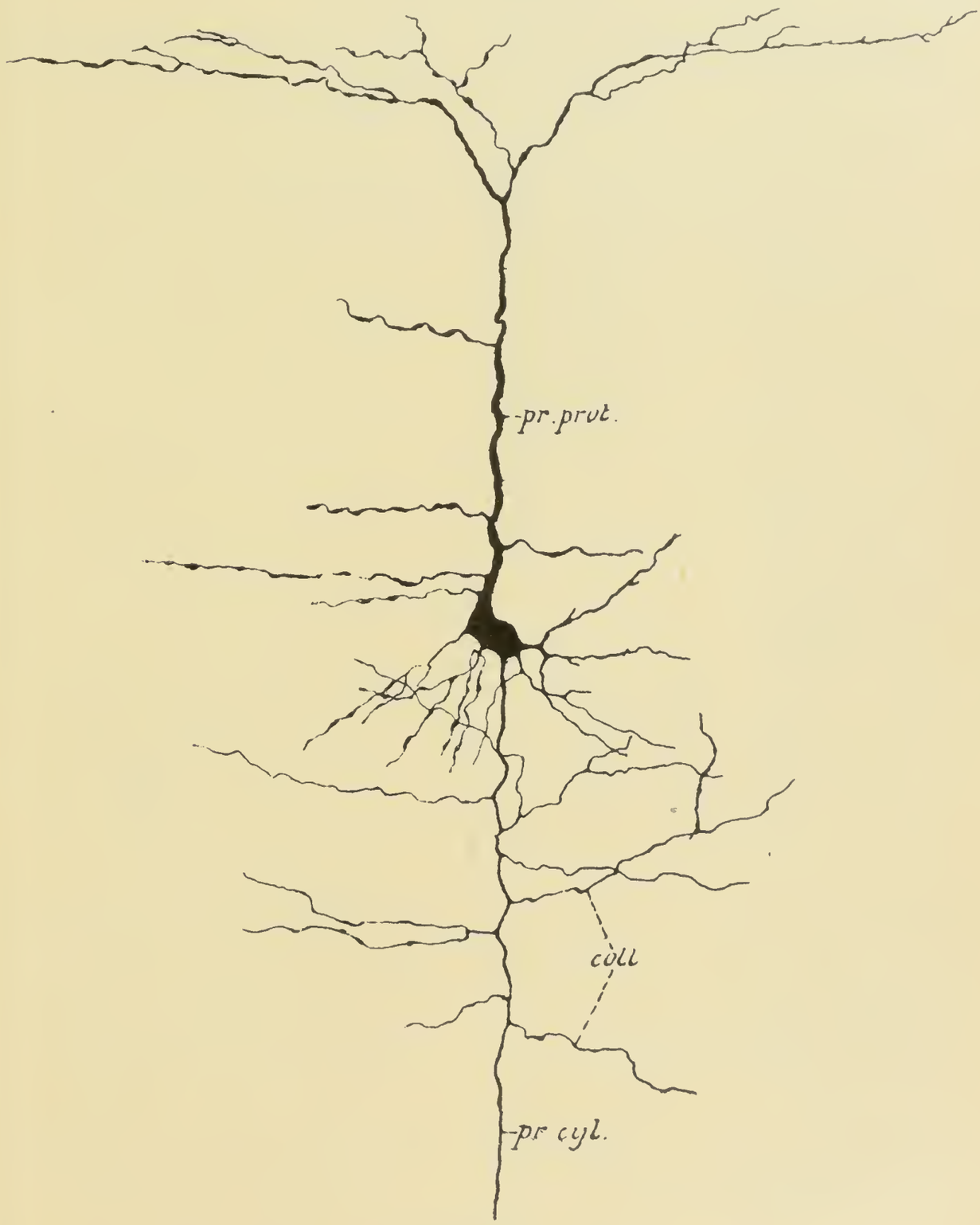

Fig. 277.

Cellule nerveuse de l'écorce cérébrale d'une souris blanche âgée de neuf jours.

pr. prot. : Prolongement protoplasmatique.
pr. cyl. : Prolongement cylindraxile.
coll. : Branches collatérales de prolongement cylindraxile.

Les *cellules nerveuses* ont en général une forme triangulaire ou pyramidale à base centrale et à sommet dirigé vers la périphérie. La forme spéciale de ces

cellules nerveuses leur a valu le nom de *cellules pyramidales*. Ces cellules sont placées en nombreuses rangées les unes au-dessus des autres, de telle sorte que les plus petites sont les plus superficielles et que les couches profondes sont formées par les cellules le plus volumineuses. Elles forment l'élément principal de l'écorce grise des hémisphères cérébraux.

Toutes ces cellules sont pourvues d'un seul prolongement cylindraxile qui part le plus souvent du milieu de la base, se dirige verticalement en bas en émettant un grand nombre de branches collatérales et peut être poursuivi

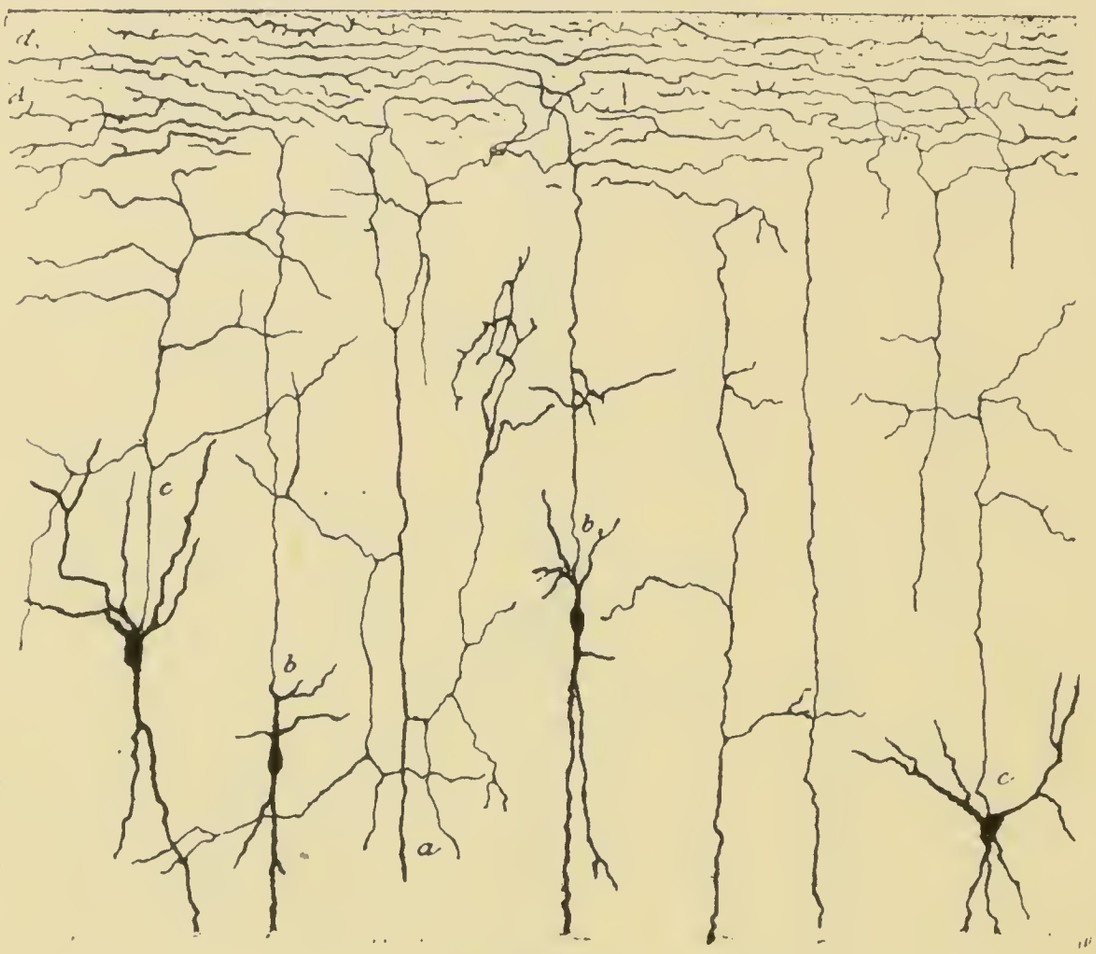

FIG. **278**.

Cellules à cylindre-axe ascendant de l'écorce cérébrale d'une souris âgée de 20 jours (d'après GAJAL).

A : Couche moléculaire.
a : Cylindre-axe provenant d'une grosse cellule de la couche des éléments polymorphes.
b : Cylindre-axes partant de cellules de la couche des pyramidales.
c : Cylindre-axes ascendants se terminant en dessous de la couche moléculaire.
d : Ramilles terminales des fibrilles de la couche moléculaire.

jusque dans la substance blanche, où il va devenir le cylindre-axe d'une fibre nerveuse, FIG. **276** et **277**.

Les prolongements protoplasmatiques, nés des angles latéraux, sont courts et grêles ; ils se terminent rapidement entre les cellules voisines. Du sommet de chacune de ces cellules pyramidales part un prolongement protoplasmatique beaucoup plus volumineux. Il se dirige verticalement vers la couche moléculaire où il se divise et se subdivise, pour se terminer, par des ramifications libres, un peu en dessous de la pie-mère enveloppante. C'est dans toute

l'étendue de l'écorce grise que les prolongements protoplasmatiques des cellules pyramidales viennent en contact avec les nombreuses fibrilles nerveuses qui y trouvent leur terminaison ; ces fibrilles peuvent ainsi agir sur ces prolongements protoplasmatiques pour transmettre aux cellules pyramidales les ébranlements nerveux.

Cette couche de cellules pyramidales renferme encore une seconde espèce de cellules nerveuses: des *cellules à cylindre-axe ascendant.* Les unes, de forme excessivement variable, sont pourvues d'un axone, quelquefois descendant, le plus souvent ascendant qui se ramifie dans le voisinage immédiat de la cellule d'origine ; les autres sont caractérisées par la présence d'un axone qui remonte dans l'écorce grise, abandonne sur son trajet des ramifications collatérales et peut être poursuivi jusque dans la couche moléculaire, où il va prendre part à la constitution de la couche la plus superficielle des fibres tangentielles, FIG. **278**. Ces cellules portent le nom de *cellules de Martinotti.*

Cette couche épaisse des cellules pyramidales, sur des préparations colorées par la méthode de NISSL, FIG. **279**, a été subdivisée en un grand nombre de zônes plus ou moins distinctes, qui sont de dehors en dedans :

1) La zône des cellules pyramidales petites.

2) La zône des cellules pyramidales moyennes.

3) La zône superficielle des cellules pyramidales grandes.

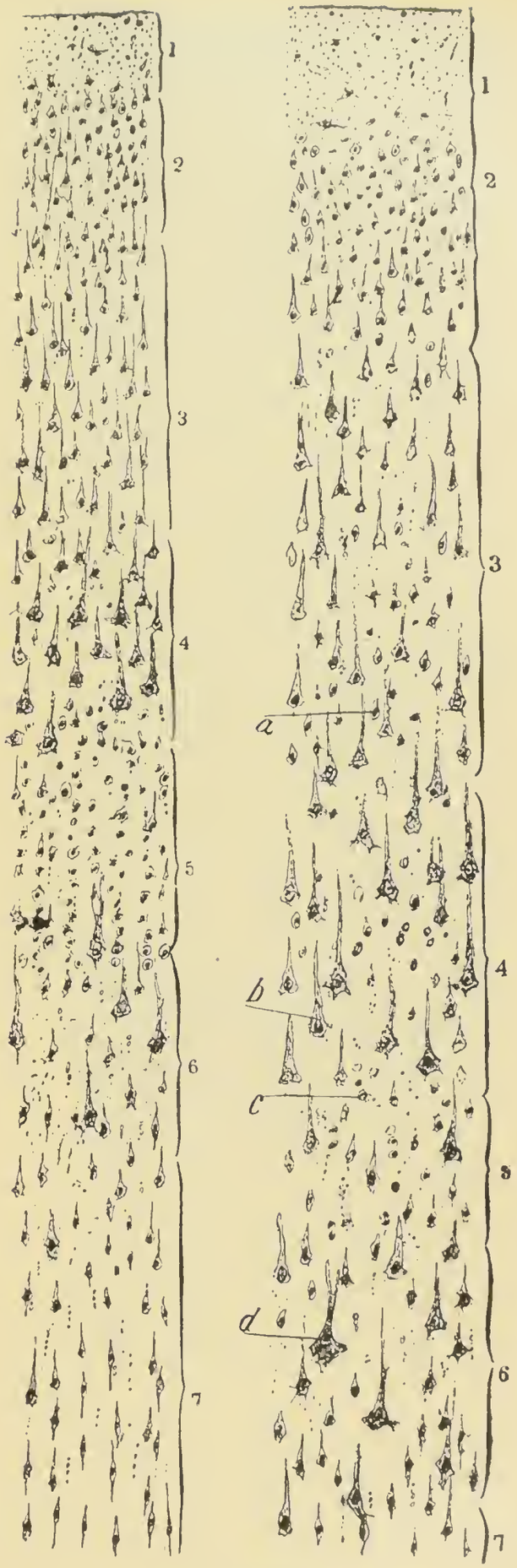

FIG. **279**.
Circonvolutions centrales antérieure (à droite) et postérieure (à gauche) de l'homme, colorées par la méthode de NISSL (d'après CAJAL).

1. Zône plexiforme.
2. Petites pyramidales.
3. Moyennes pyramidales.
4. Grandes pyramidales superficielles.
5. Grains.
6. Grandes pyramidales profondes.
7. Moyennes pyramidales profondes.

Plus bas : cellules fusiformes.

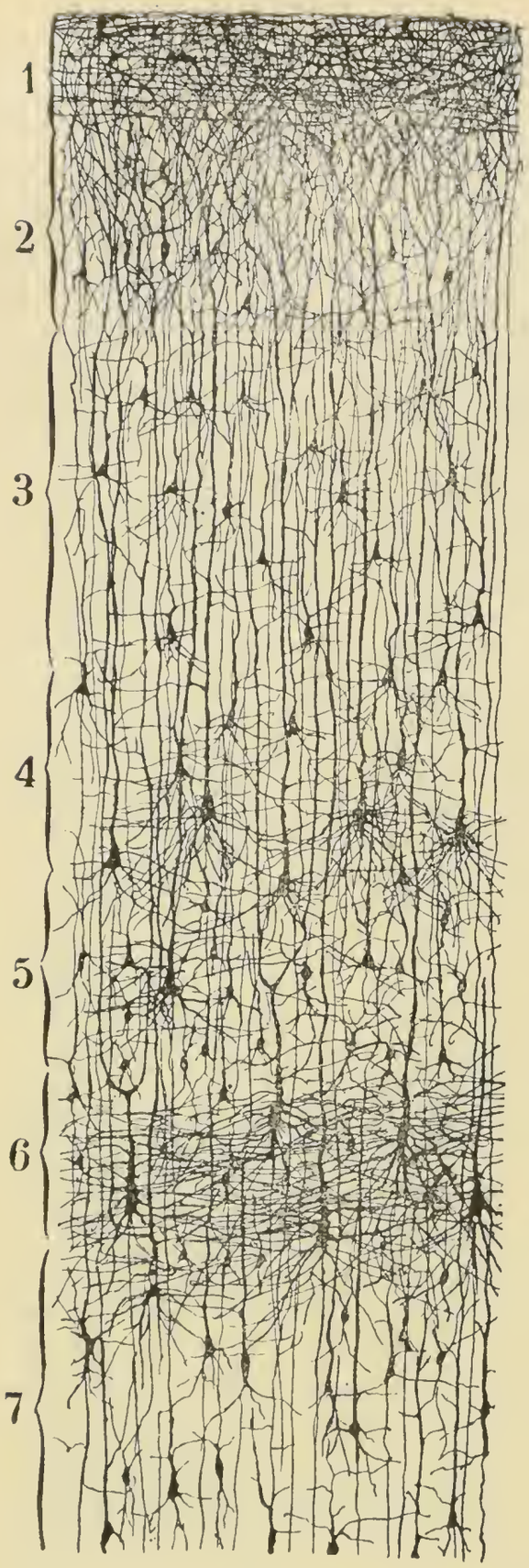

FIG. 280.

Coupe de la circonvolution centrale postérieure. Méthode de GOLGI (d'après CAJAL).

1. Zône plexiforme.
2. Zône des petites pyramidales.
3. Zône des moyennes pyramidales.
4. Zône des grandes pyramidales superficielles.
5. Zône des grains.
6. Zône des grandes pyramidales profondes.
7. Zône des moyennes pyramidales profondes.

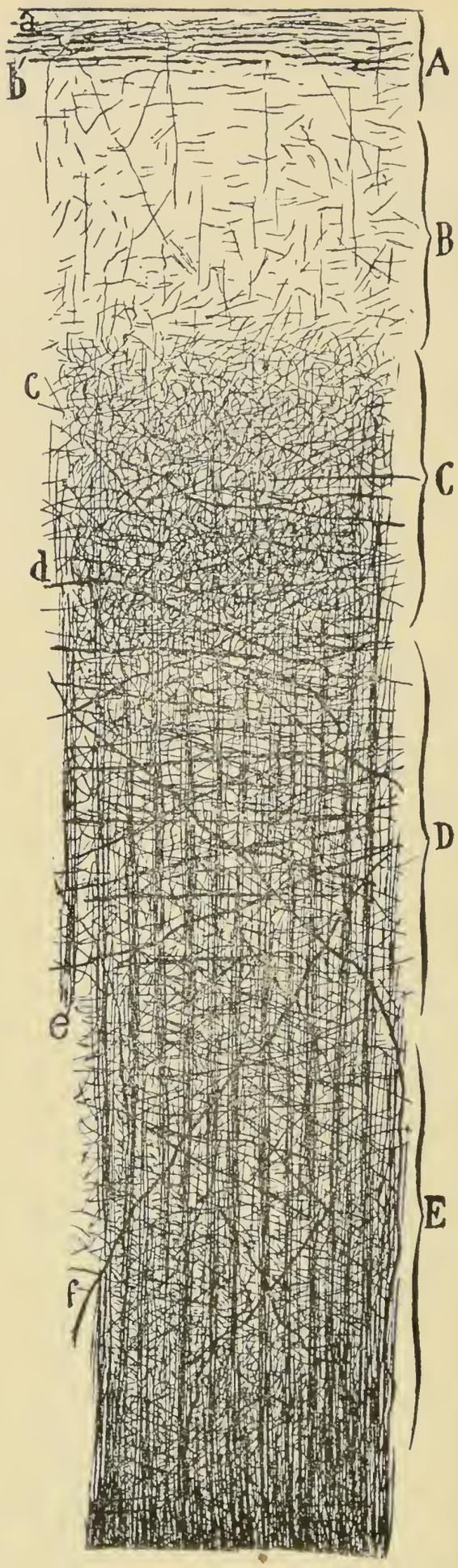

FIG. 281.

Coupe transversale d'une circonvolution centrale de l'homme adulte colorée par la méthode de WEIGERT (d'après CAJAL).

A : Zône plexiforme.

B : Zône des petites pyramidales.

C : Strie de BAILLARGER correspondant à la zône des moyennes pyramidales.

D : Zône des grandes pyramidales superficielles et profondes et zône des grains avec le plexus moyen.

E : Zône des moyennes pyramidales profondes avec le plexus profond.

4) La zône des grains, pauvre en cellules nerveuses pyramidales, mais abondamment pourvue de cellules à cylindre-axe court, à trajet ascendant, qui en se subdivisant donne naissance à des fibres horizontales s'épuisant dans la couche elle-même, ou bien remonte plus haut pour se terminer dans l'une ou l'autre des couches sus-jacentes ; les plus longues remontent jusque dans la couche moléculaire en devenant ainsi de véritables cellules de Martinotti.

5) La zône profonde des cellules pyramidales grandes entremêlées, au moins dans la circonvolution centrale antérieure, de nombreuses cellules géantes appelées *cellules de Betz*.

6) La zône des cellules pyramidales moyennes.

7) La zône des cellules fusiformes.

Cette même subdivision se trouve dans les coupes traitées par la méthode de Golgi, fig. **280**.

Si l'on examine maintenant des coupes de l'écorce cérébrale colorées par la méthode de Weigert, fig. **281**, qui ne met en relief que les fibres nerveuses pour autant qu'elles sont entourées d'une gaine de myéline, on constate que :

La zône moléculaire est occupée, dans ses deux tiers externes, par une couche de *fibres tangentielles*, dont les plus fines doivent être considérées comme formées par les ramifications horizontales provenant des cylindre-axes ascendants des cellules de Martinotti situées dans toutes les couches sous-jacentes ; tandis que les plus grosses représentent les axones horizontaux des cellules fusiformes de la couche moléculaire elle-même.

La zône des cellules pyramidales petites est pauvre en fibres nerveuses myélinisées. Elle n'est traversée que par les fibres ascendantes des cellules de Martinotti des couches profondes et les fibres descendantes provenant des cellules pyramidales appartenant en propre à cette zône.

La troisième et la quatrième zônes sont occupées par un riche plexus nerveux, formé par les fibres descendantes de plus en plus nombreuses des cellules pyramidales, les fibres ascendantes des cellules de Martinotti et surtout les ramifications préterminales des fibres corticipètes, probablement thalamo-corticales, qui viennent essentiellement se terminer entre les cellules pyramidales de ces deux zônes, fig. **282**. C'est la partie encore myélinisée de toutes les fibres corticipètes prenant part à la constitution de ce plexus qui produit à ce niveau la strie de Baillarger.

Dans la sphère visuelle ces ramifications des fibres corticipètes, ou fibres de la voie optique, s'épanouissent de préférence dans la couche des grains et produisent ainsi la *strie de Gennari* ou *strie de Vicq d'Azyr*.

Dans les couches les plus profondes le nombre des fibres myélinisées devient de plus en plus considérable. Elles se réunissent en petits faisceaux, qui traversent radiairement les couches sous-jacentes, et peuvent se pour-

suivre jusque dans la substance blanche, faisceaux essentiellement formés de fibres corticipètes, thalamo-corticales, et de fibres corticifuges qui doivent être : ou des *fibres de projection* cortico-thalamiques, cortico-mésencéphaliques, cortico-protubérantielles, etc. ; ou des *fibres commissurales* allant prendre part à la constitution du corps calleux et de la partie postérieure de la commissure blanche antérieure ; ou des *fibres d'association* allant se rendre dans une région corticale plus ou moins éloignée du même hémisphère.

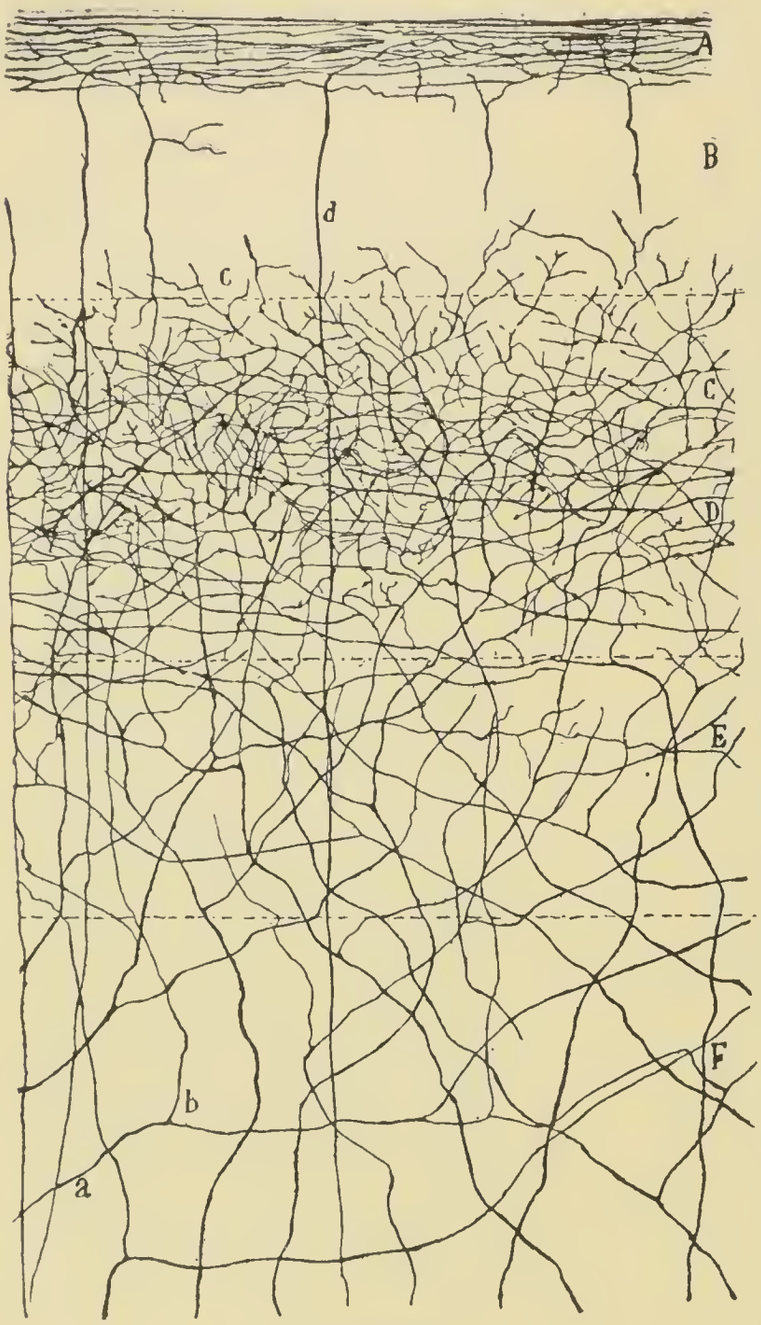

FIG. 282.
Plexus sensitif des circonvolutions motrices du chat (d'après CAJAL).

A : Zône plexiforme.
B : Zône des petites pyramidales.
C et D : Zône des moyennes pyramidales.
E : Zône des pyramidales géantes.
F : Zône des cellules fusiformes.
a : Fibres corticipètes se terminant dans le plexus de la zône des pyramidales moyennes.
d : Fibres de MARTINOTTI se terminant dans la zône plexiforme.

Ce qui domine donc dans cette structure de l'écorce grise, c'est le nombre considérable de cellules nerveuses qui s'y trouvent tassées en quelque sorte les unes sur les autres, en même temps que la quantité incalculable de fibrilles nerveuses qui viennent s'y terminer.

Quand on examine la disposition réciproque de ces éléments nerveux, il y a une chose qui frappe, c'est la différence profonde de structure entre la mince zône superficielle, couche moléculaire ou couche plexiforme, et toute l'épaisseur de la couche des cellules pyramidales, et cela au double point de vue des cellules nerveuses et des fibres nerveuses qu'on y rencontre, FIG. 283.

Couche moléculaire. Les cellules nerveuses de la couche moléculaire appartiennent exclusivement à des éléments nerveux *endogènes* ; ce sont des cellules dont les prolongements cylindraxiles, courts ou longs, se terminent dans la

couche moléculaire elle-même. Elles doivent donc être regardées comme des *cellules d'association* destinées à relier entre elles des régions plus ou moins éloignées de l'écorce grise du télencéphale. A côté de ces cellules nerveuses, se trouve un entrelacement inextricable de ramifications protoplasmatiques appartenant au tronc ascendant de toutes les cellules pyramidales, de même qu'un entrelacement de fibrilles nerveuses, appartenant aux cylindre-axes ascendants de cellules des Martinotti éparpillées dans toute l'épaisseur de la

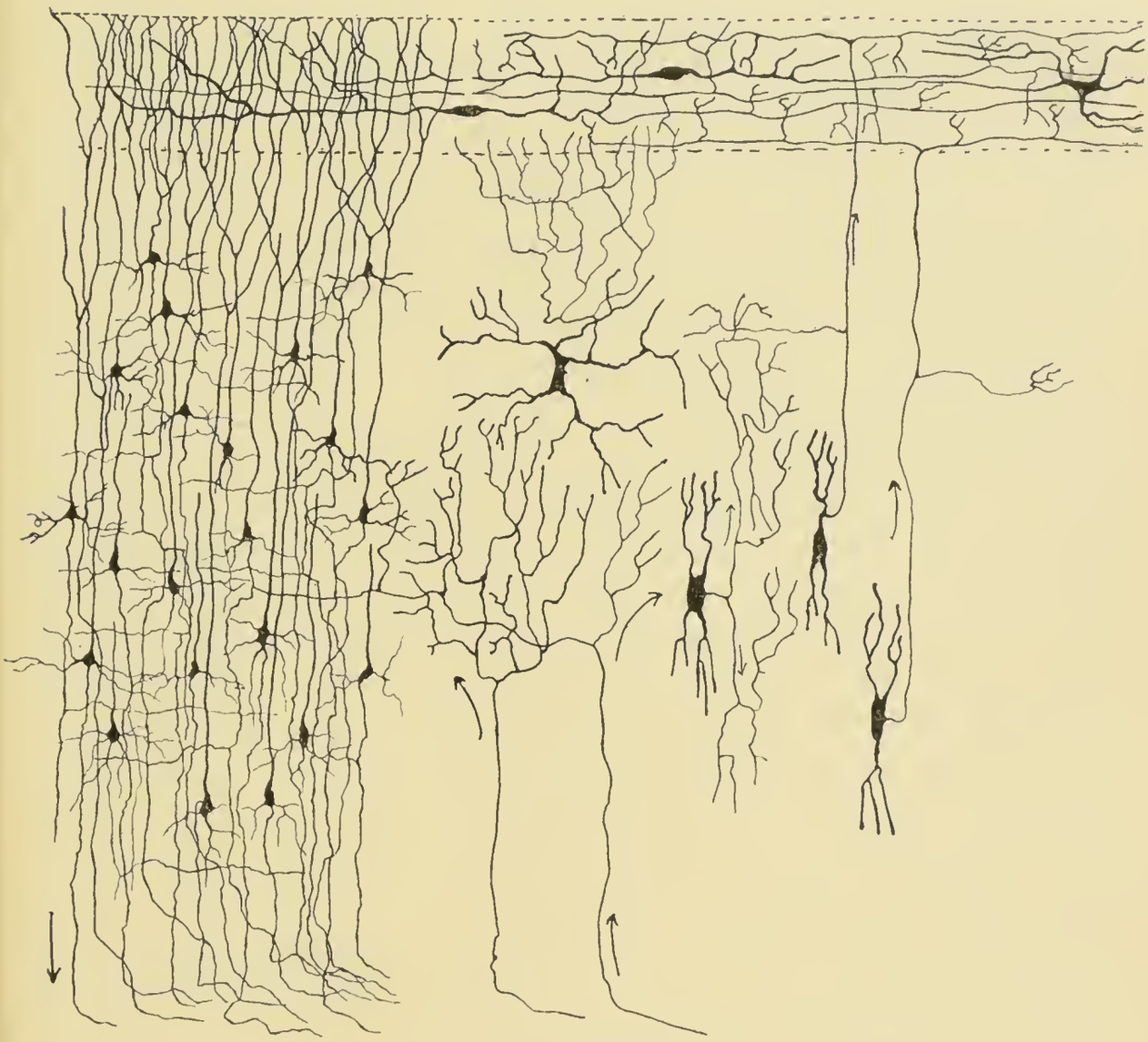

Fig. 283.

Schéma montrant le mode d'articulation des éléments nerveux dans l'écorce grise. A gauche la connexion entre les fibres corticipètes et les cellules pyramidales. A droite, la connexion entre les fibres corticipètes, les cellules de Martinotti, les cellules endogènes de la zône plexiforme et les cellules pyramidales.

couche des cellules pyramidales. Les fibres corticipètes, venant des centres nerveux inférieurs et principalement de la couche optique, n'atteignent jamais cette couche moléculaire.

Couche des cellules pyramidales. Les cellules nerveuses de la couche des cellules pyramidales appartiennent, dans leur immense majorité, à des éléments nerveux *exogènes* : ce sont des cellules nerveuses dont le prolongement cylin-

draxile, centrifuge ou corticifuge, sort de la couche grise pour devenir une fibre constituante de la substance blanche. Ces cellules doivent donc être regardées comme des *cellules de projection* destinées à relier l'écorce cérébrale soit à des masses grises sous-jacentes, soit à des régions corticales éloignées de l'un ou l'autre hémisphère.

Entre ces éléments nerveux à cylindre-axe long et à conduction corticifuge, se trouvent éparpillés des éléments à cylindre-axe court, cellules d'association reliant entre elles soit les cellules pyramidales d'une même zône, soit les cellules pyramidales de zônes superposées, ou bien reliant les cellules pyramidales aux éléments nerveux endogènes de la couche moléculaire.

Quant aux fibres nerveuses qui viennent s'y terminer, ce sont exclusivement des fibres centripètes sortant de la substance blanche et qui viennent se ramifier et se terminer entre les cellules pyramidales de toutes les zônes, sans dépasser pourtant la zône des cellules pyramidales moyennes et sans pénétrer par conséquent jusque dans l'épaisseur de la couche moléculaire.

Si, nous basant sur cette structure anatomique, nous essayons d'en déduire la valeur physiologique de chacune de ces deux couches, nous arrivons naturellement à admettre que les excitations centripètes, amenées par les fibres de la substance blanche, s'arrêtent dans la couche des cellules pyramidales. Là, elles peuvent se transmettre directement aux ramifications protoplasmatiques latérales et au corps cellulaire des cellules pyramidales, et se transformer ainsi en excitation centrifuge, que les axones de ces cellules conduiront soit vers les masses motrices inférieures et, par là, jusque dans les muscles périphériques ; soit, par les fibres du corps calleux, à l'écorce grise de l'autre hémisphère ; soit par les fibres d'association à d'autres régions grises du même hémisphère.

Ces excitations centripètes peuvent aussi être transmises à des cellules à cylindre-axe court, qui les transmettront à leur tour à des cellules pyramidales plus nombreuses ou plus distantes, avant de redescendre, comme excitation motrice, vers les centres nerveux inférieurs.

Cette excitation centripète ne peut jamais arriver *directement* jusque dans la couche moléculaire. Pour arriver aux éléments constituants de celle-ci, il faut qu'elle soit transmise, dans les zônes profondes de l'écorce, à une cellule de Martinotti dont le cylindre-axe ascendant la conduira jusque dans la couche moléculaire. Là, elle sera transmise soit directement aux ramifications protoplasmatiques terminales des cellules pyramidales, soit aux cellules endogènes de cette couche superficielle et, par leur intermédiaire, aux ramifications protoplasmatiques des cellules pyramidales.

Le substratum anatomique des réactions motrices d'origine corticale peut donc être double, fig. **283** : il peut être excessivement simple et se constituer soit d'une fibre corticipète transmettant l'ébranlement nerveux à un nombre limité de cellules pyramidales et, par là, à un nombre correspondant de fibres corticifuges ; soit d'une fibre centripète se mettant en connexion avec une ou

plusieurs cellules à cylindre-axe court qui transmettront l'ébranlement reçu à un nombre plus ou moins considérable de cellules pyramidales appartenant à des zônes différentes et, par leur intermédiaire, à un nombre également considérable de fibres centrifuges. C'est ce qui se passe, ou peut se passer, dans la couche des cellules pyramidales. Dans ces cas la couche moléculaire n'intervient pas dans la réaction motrice.

Le substratum anatomique peut avoir une structure beaucoup plus complexe et se constituer par les ramifications terminales d'une fibre centripète dans la couche des cellules pyramidales, une cellule de Martinotti transmettant l'ébranlement nerveux jusque dans la couche moléculaire, une cellule endogène de cette couche superficielle se mettant en contact avec les ramifications protoplasmatiques d'un nombre plus ou moins considérable de cellules pyramidales, les axones ou fibres centrifuges nées de ces cellules elles-mêmes.

Il résulte de ces considérations que, si nous devons distinguer dans l'écorce grise deux zônes distinctes par leurs caractères anatomiques, nous pouvons aussi y distinguer, en nous basant sur leurs connexions probables, deux zônes distinctes par leur valeur physiologique. L'une serait-elle la zône anatomique des réflexes d'origine corticale et l'autre la zône anatomique de l'activité cérébrale la plus élevée, l'activité psychique ou consciente ? C'est là un problème difficile à résoudre. Quoiqu'il en soit, la substance grise de la *zône moléculaire* nous paraît devoir être considérée comme appartenant à des centres nerveux, supérieurs, comme centres fonctionnels, aux centres localisés dans la substance grise de la zône des cellules pyramidales.

Ces considérations théoriques, basées uniquement sur le mode de superposition des éléments nerveux dans l'écorce grise, trouvent un appui dans ce fait anatomo-pathologique, signalé depuis longtemps, c'est que, dans un bon nombre d'affections cérébrales et notamment la paralysie générale, on observe une diminution plus ou moins considérable dans le nombre des fibres tangentielles de l'écorce, fibres qui ne sont rien d'autre que les ramifications cylindraxiles des cellules de Martinotti et les axones des cellules endogènes de la couche moléculaire. Leur disparition, si les idées exprimées plus haut sont exactes, doit donc mettre hors de fonction la zône moléculaire, que l'on pourrait appeler peut être *zône psychique*, pour laisser plus ou moins intacte la couche sous-jacente ou *zône corticale réflexe*.

La substance blanche.

La substance blanche du cerveau terminal est formée essentiellement de fibres nerveuses et de cellules de neuroglie.

On divise les fibres nerveuses en trois groupes :

1° Des fibres qui relient l'un à l'autre des points identiques des deux hémisphères cérébraux ou *fibres commissurales*.

2° Des fibres plus ou moins longues qui relient l'un à l'autre deux points différents d'un même hémisphère cérébral ou *fibres d'association*.

3° Des fibres qui relient la substance grise corticale d'un hémisphère à la substance grise d'une partie inférieure de l'axe cérébro-spinal ou *fibres de projection*.

Fibres commissurales. Les fibres commissurales constituent le *corps calleux*, la *commissure blanche antérieure* et le *psaltérium* ou *commissure des cornes d'Ammon*.

Corps calleux. Le corps calleux est cette lame épaisse de substance blanche que l'on trouve au fond de la grande fissure médiane interhémisphérique et qui forme le principal moyen d'union des deux hémisphères cérébraux. Toute cette lame blanche est formée de fibres commissurales. Pour se faire une idée du nombre incalculable de fibres nerveuses qui relient ainsi entre elles les différentes régions des deux hémisphères cérébraux, il suffit de comparer la section du nerf optique à la section du corps calleux et de se souvenir que la surface de section du nerf optique chez l'homme mesure environ 9 millimètres carrés et que ce nerf renferme, en moyenne, d'après les recherches de Salzer, 438000 fibres nerveuses.

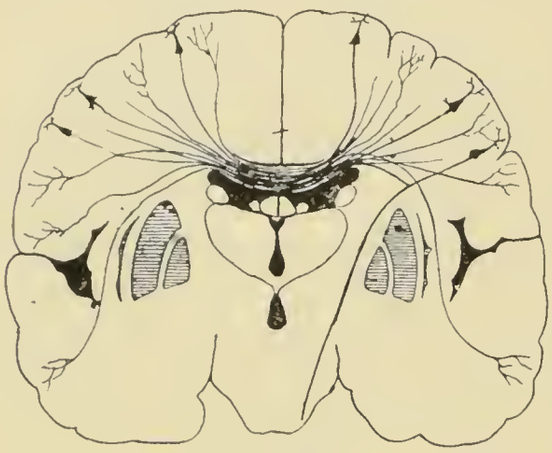

Fig. 284.
Origine et terminaison des fibres du corps calleux.

Les fibres du corps calleux ont leur origine dans certaines cellules pyramidales de la couche corticale grise de l'un ou l'autre hémisphère cérébral et se terminent, par des ramifications libres, dans la couche des cellules pyramidales de l'hémisphère du côté opposé, fig. **284**. Ces fibres calleuses ne représentent cependant pas toutes les prolongements cylindraxiles des cellules pyramidales, un grand nombre de ces fibres commissurales doivent être considérées comme des branches collatérales nées des fibres de projection.

Commissure blanche antérieure et psaltérium. La commissure blanche antérieure et la commissure des cornes d'Ammon sont des faisceaux de fibres nerveuses situés, l'un, entre la lame terminale et les piliers antérieurs de la voûte à trois piliers ; l'autre, entre les piliers postérieurs du trigone cérébral.

Elles forment des parties constitutives du rhinencéphale.

Fibres d'association. Elles servent à relier, dans un même hémisphère cérébral, deux régions de l'écorce plus ou moins éloignées. On les divise en deux groupes : les *fibres courtes* et les *fibres longues*, fig. **285**.

Les *fibres courtes* relient l'un à l'autre deux points plus ou moins rapprochés. Elles sont situées immédiatement en dessous de l'écorce grise.

Les *fibres longues* sont réunies en plusieurs faisceaux plus ou moins distincts. On décrit généralement :

1° Le *faisceau longitudinal supérieur*, formé de fibres qui relient l'écorce grise du lobe frontal à l'écorce grise du lobe occipital et du lobe temporal.

2° Le *faisceau longitudinal inférieur*, étendu entre le lobe occipital et la pointe du lobe temporal.

3° Le *faisceau de l'ourlet* ou *faisceau arqué*, formé de fibres nerveuses à direction antéro-postérieure qui suivent le trajet de la circonvolution du corps calleux et s'étendent du lobe frontal au lobe temporal.

4° Le *faisceau unciforme*, reliant l'écorce grise de la circonvolution frontale inférieure à la pointe du lobe temporal en contournant le fond de la fissure de Sylvius.

Ces fibres d'association représentent soit les prolongements cylindraxiles de certaines cellules pyramidales de l'écorce cérébrale, soit surtout des

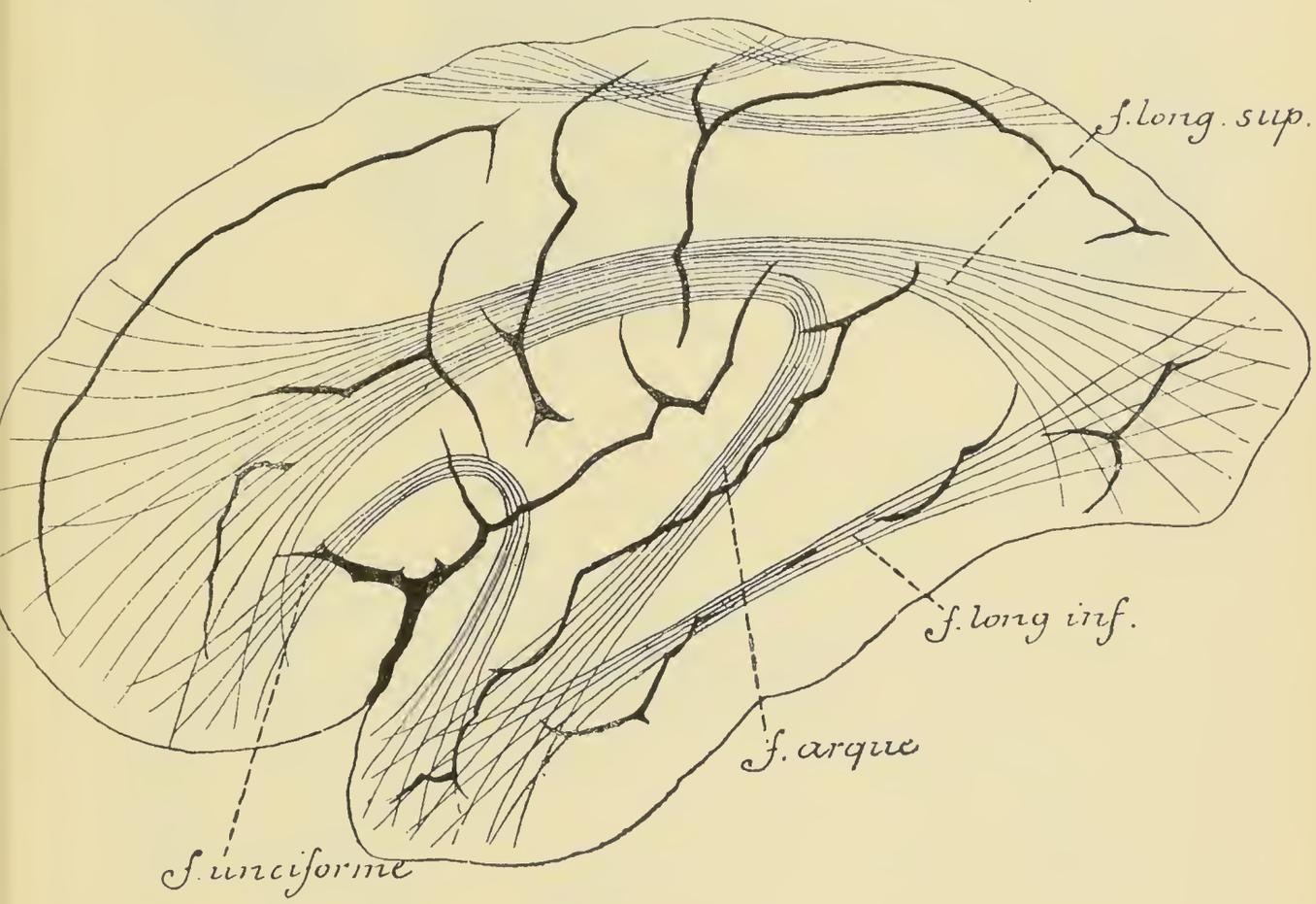

Fig. 285.
Schéma montrant la disposition des fibres d'association dans chaque hémisphère cérébral.

branches collatérales nées de ces prolongements cylindraxiles. Elles se terminent par des ramifications libres dans la couche des cellules pyramidales.

Fibres de projection. On désigne sous le nom de *fibres de projection* toutes les fibres nerveuses qui unissent l'écorce grise du cerveau terminal à une des masses grises sous-jacentes : couches optiques et corps genouillés du cerveau intermédiaire, noyaux gris du cerveau moyen, écorce grise et masses grises centrales du cervelet, noyaux d'origine ou de terminaison des nerfs périphériques de la protubérance annulaire, de la moelle allongée ou de la moelle épinière.

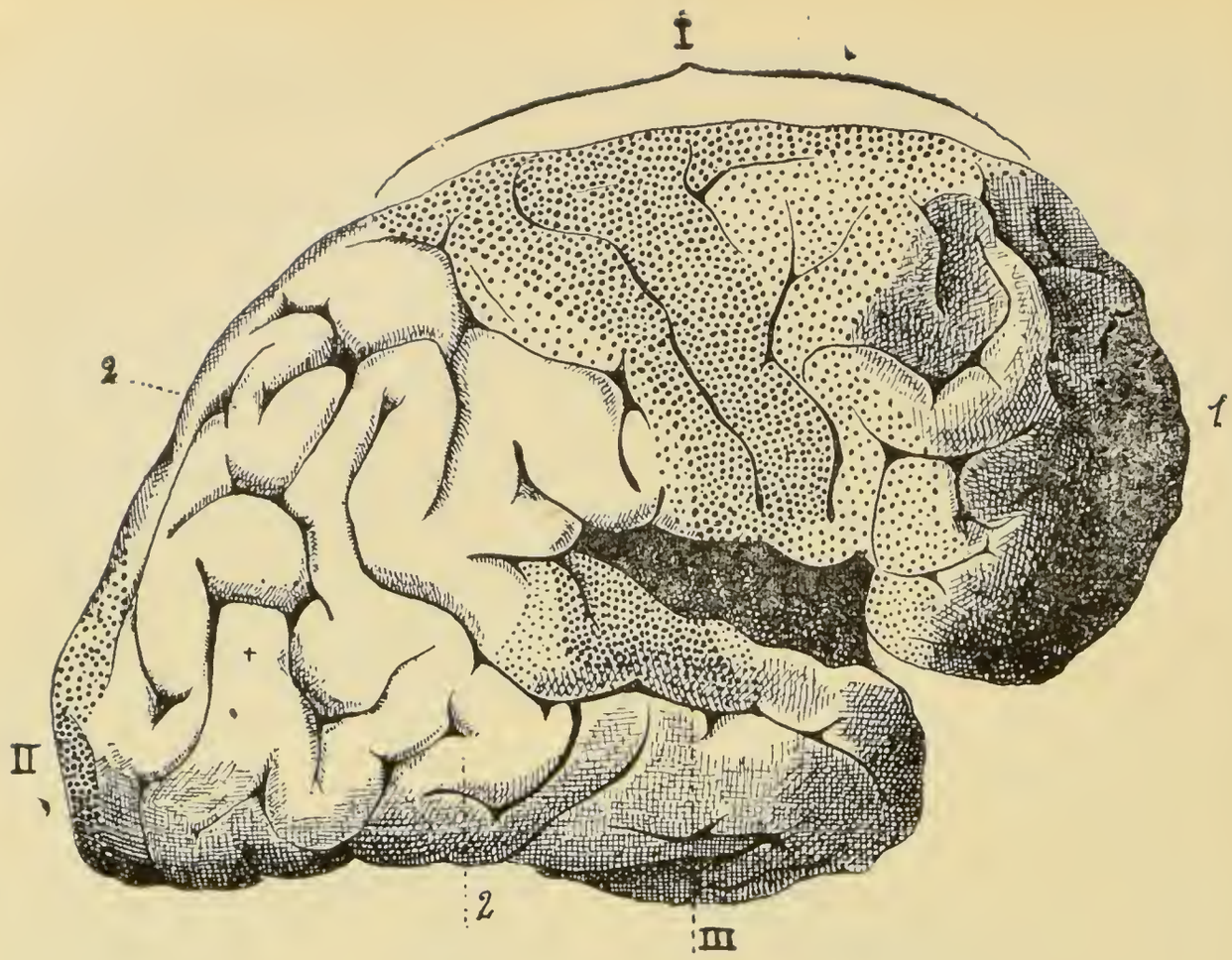

Fig. 286.
Les sphères sensorielles ou centres de projection et les centres d'association (d'après Flechsig).

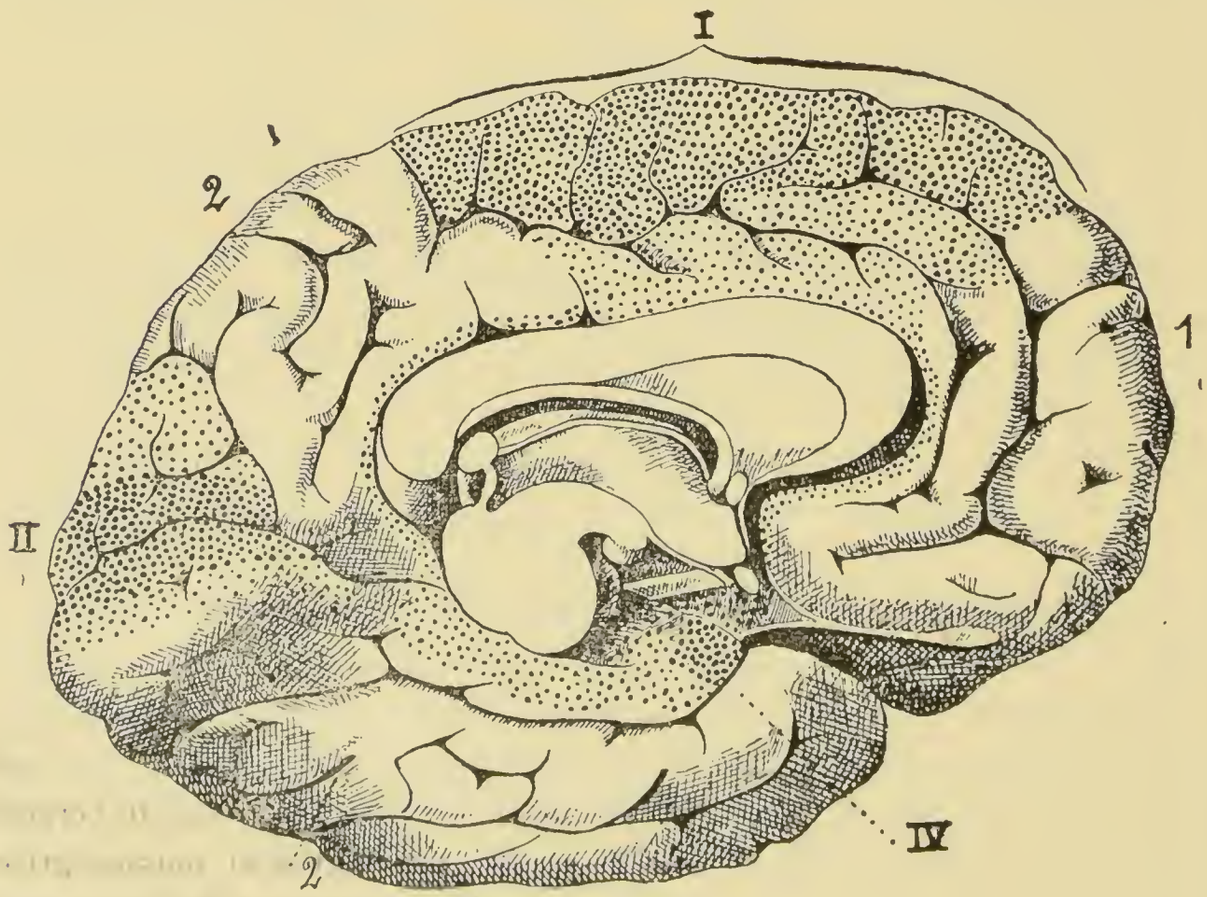

Fig. 287.
Les sphères sensorielles ou centres de projection et les centres d'association (d'après Flechsig).

I : Sphère tactile.
II : Sphère visuelle.
III : Sphère auditive
IV : Sphère olfactive.
a : Centre d'association antérieur.
b : Grand centre d'association postérieur.

On a admis pendant longtemps que ces fibres proviennent des différents points de l'écorce grise d'un hémisphère et convergent en rayonnant vers la couche optique et la capsule interne. D'après les recherches importantes de Flechsig, ces fibres de projection proviennent, sinon exclusivement au moins en majeure partie, de quatre zônes spéciales constituant ce que Flechsig appelle les *sphères sensorielles* ou les *centres de projection*, fig. **286** et **287** : la *sphère tactile* correspondant aux circonvolutions centrales et aux parties voisines des circonvolutions frontales; la *sphère visuelle* comprenant la partie de l'écorce cérébrale voisine de la fissure calcarine; la *sphère auditive* localisée dans la partie moyenne de la première circonvolution temporale et la *sphère olfactive* siégeant dans la circonvolution de l'hippocampe. De ces diverses régions corticales partent des fibres nerveuses dont un grand nombre rayonnent vers la capsule interne. Toute l'étendue du bras antérieur de cette capsule est occupée par des fibres destinées à la couche optique, *fibres cortico-thalamiques*, qui constituent une partie de la *couronne rayonnante de la couche optique*. Les autres vont constituer la substance blanche du bras postérieur de la capsule interne; elles passent alors dans le cerveau moyen pour se rendre finalement dans une des masses grises situées plus bas.

Les fibres qui passent par le bras postérieur de la *capsule interne* appartiennent à deux groupes.

a) Les unes, *motrices*, représentent les prolongements cylindraxiles descendants d'un grand nombre de cellules pyramidales de l'écorce grise qui recouvre la circonvolution centrale antérieure et le lobule paracentral. Elles occupent le point de réunion des deux bras de la capsule interne, appelé *genou*, et toute la partie lenticulaire du bras postérieur. Elles pénètrent dans le cerveau moyen, passent ensuite dans le pont de Varole, le myélencéphale et la moelle épinière et vont se terminer, par des ramifications libres, dans les noyaux d'origine de tous les nerfs moteurs périphériques.

b) Les autres, *sensitives*, représentent les prolongements cylindraxiles ascendants des cellules nerveuses de la couche optique, *fibres thalamo-corticales* faisant suite plus que probablement aux fibres de la voie sensitive médullo-thalamique, de la voie sensitive bulbo-thalamique et de la voie olivo-thalamique. Ces fibres passent également par le bras postérieur de la capsule interne et vont se terminer, par des ramifications libres, dans l'écorce grise de la partie postérieure de la sphère tactile.

Un bon nombre de fibres de projection ne passent pas par la capsule interne proprement dite. Ce sont, d'une part, les fibres ascendantes de la voie optique diencéphalo-corticale, formée par les prolongements cylindraxiles des cellules nerveuses du corps genouillé interne se rendant dans la sphère visuelle. Ce sont, d'autre part, les fibres ascendantes de la voie acoustique diencéphalo-corticale et qui relient le corps genouillé interne à la sphère auditive.

Le rhinencéphale.

Le rhinencéphale forme une partie importante du cerveau terminal de l'homme. A première vue il semble se réduire au bulbe olfactif, à la bandelette olfactive avec le trigone olfactif et aux deux racines ou stries olfactives qui en dépendent. Ce sont là, d'ailleurs, les seules parties du télencéphale qui paraissent en connexion immédiate avec les filets olfactifs quand on étudie la conformation extérieure de l'encéphale. Le rhinencéphale présente cependant un développement beaucoup plus considérable, mais ses diverses parties constitutives se confondent plus ou moins intimement avec les parties voisines du télencéphale de sorte que, sur le cerveau de l'homme, il est difficile de lui assigner des limites exactes.

Le bulbe olfactif.

Le bulbe olfactif est une petite masse ovoïde de substance nerveuse que l'on trouve à la face inférieure du lobe frontal du cerveau terminal. Il est situé dans la partie antérieure du sillon olfactif et repose sur la face supérieure de la lame criblée de l'ethmoïde. C'est par les petits trous percés dans cette lame que passent les filets du nerf olfactif pour se rendre dans le bulbe.

Le bulbe olfactif est formé de trois couches plus ou moins distinctes qui sont, en allant de dehors en dedans, FIG. **288** :

1° La *couche des fibrilles olfactives*, couche superficielle très mince formée par les faisceaux entrelacés des fibres nerveuses olfactives périphériques.

2° La *couche des cellules mitrales*, ou couche moyenne, excessivement riche en cellules nerveuses de forme triangulaire à sommet supérieur et à bords latéraux arrondis. C'est cette forme spéciale du corps cellulaire qui a fait donner à ces cellules le nom de *cellules mitrales*.

3° La *couche des fibres nerveuses centrales*, ou couche interne de substance blanche, formée par des faisceaux de fibres nerveuses entremêlés avec des amas de cellules que l'on a désignées sous le nom de *grains*.

La structure de chacune de ces couches mérite de nous arrêter quelques instants.

1° La *couche des fibrilles olfactives*. Les fibres nerveuses qui constituent cette couche superficielle représentent les prolongements cylindraxiles des éléments nerveux olfactifs périphériques. Nous verrons bientôt, en étudiant le nerf olfactif, que les fibres constitutives de ce nerf ont leurs cellules d'origine dans l'épithélium même de la muqueuse olfactive. Ce sont des cellules bipolaires enclavées entre les cellules épithéliales. Le prolongement périphérique, gros et court, arrive jusqu'à la surface libre de la muqueuse, tandis que le prolongement interne, long et grêle, devient le cylindre-axe d'une fibrille olfactive. Les fibrilles olfactives, réunies en faisceaux plus ou moins volumineux,

parcourent la sous-muqueuse, passent par les orifices de la lame criblée de l'ethmoïde et gagnent ainsi la couche superficielle du bulbe olfactif. Là, ces faisceaux de fibrilles se divisent, se subdivisent et s'entrecroisent dans tous les sens. Les fibrilles qui les constituent s'écartent les unes des autres, pénètrent dans la couche des cellules mitrales, où elles se terminent dans les glomérules olfactifs. Arrivée dans ces glomérules, chaque fibrille olfactive se divise et se subdivise un grand nombre de fois, de façon à produire une arborisation assez complexe de branches terminales indépendantes.

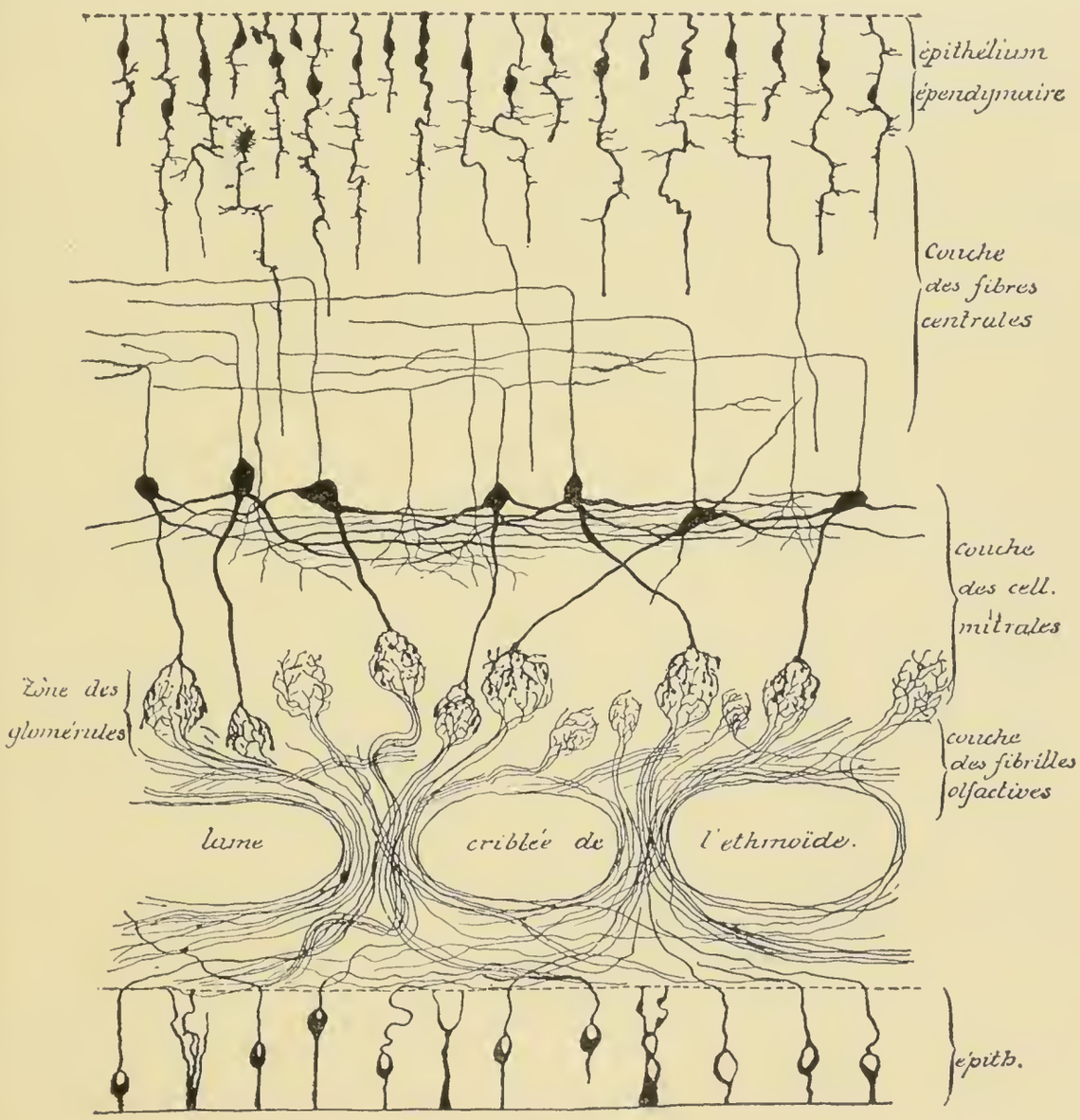

Fig. 288.

Les principaux éléments constitutifs du bulbe olfactif d'un mammifère.

2° La *couche des cellules mitrales*. Cette couche a une structure beaucoup plus compliquée. Nettement séparée de la couche interne par une rangée continue de cellules nerveuses volumineuses connues sous le nom de *cellules mitrales*, elle présente une limite externe beaucoup moins précise. A la limite de la couche moyenne et de la couche superficielle, on trouve une série de masses granuleuses plus ou moins arrondies et de volume variable, connues sous le nom de *glomérules olfactifs*.

A. *Cellules mitrales.* Ce sont des cellules nerveuses volumineuses, de forme triangulaire, placées en série continue à la limite interne de la couche moyenne.

Du sommet interne du corps de ces cellules part le prolongement cylindraxile. Celui-ci pénètre verticalement dans la couche interne, où il devient le cylindre-axe d'une fibre centrale.

Des angles latéraux du corps cellulaire partent un grand nombre de prolongements protoplasmatiques. Ils pénètrent horizontalement dans la substance grise voisine, où ils peuvent être poursuivis sur une longueur souvent considérable; ils émettent pendant ce trajet de courtes branches collatérales et finissent librement en s'entrelaçant avec les prolongements des cellules voisines.

De la base du corps cellulaire sort un prolongement protoplasmatique beaucoup plus volumineux. Celui-ci traverse plus ou moins verticalement toute l'épaisseur de la couche moyenne et pénètre dans un glomérule olfactif. Là, il se divise et se subdivise un grand nombre de fois à des distances très rapprochées et donne ainsi naissance à une arborisation très complexe, dont les branches courtes, épaisses et moniliformes se terminent d'ordinaire par un épaississement libre.

B. *Glomérules olfactifs.* Les glomérules olfactifs reçoivent donc, d'une part, les ramifications terminales du prolongement protoplasmatique descendant d'une cellule mitrale et, d'autre part, les ramifications terminales d'un grand nombre de fibrilles olfactives ou prolongements cylindraxiles des cellules bipolaires de la muqueuse olfactive. Toutes ces fibrilles et toutes ces ramifications entremêlées donnent à ces glomérules leur aspect caractéristique.

3° La *couche des fibres centrales nerveuses.* Cette couche est la plus épaisse des trois couches constitutives du bulbe olfactif. Les fibres qui la constituent représentent, en partie, les prolongements cylindraxiles des cellules mitrales, en partie aussi les fibres commissurales reliant l'un à l'autre les deux bulbes olfactifs en passant par la commissure antérieure.

Les ramifications terminales des prolongements cylindraxiles des cellules bipolaires de la muqueuse olfactive, ou neurones olfactifs périphériques appelés encore neurones olfactifs de premier ordre, et les cellules mitrales avec leurs prolongements protoplasmatiques descendants et leurs cylindre-axes ascendants, ou neurones olfactifs des centres appelés encore neurones olfactifs de deuxième ordre, constituent donc les deux éléments essentiels du bulbe olfactif.

C'est dans le bulbe olfactif qu'apparaît, avec toute la clarté et toute la netteté désirable, le mode de superposition des éléments nerveux sensitifs et la façon dont ces éléments doivent agir l'un sur l'autre.

Le neurone olfactif périphérique a sa cellule d'origine en dehors de l'axe cérébro-spinal, son prolongement cylindraxile s'y termine. Le neurone olfactif

des centres a sa cellule d'origine dans l'axe cérébro-spinal, ses prolongements protoplasmatiques sont descendants, son prolongement cylindraxile est ascendant. Le contact entre le neurone périphérique et le neurone central se fait dans les glomérules olfactifs; là, le prolongement cylindraxile du neurone périphérique rencontre les prolongements protoplasmatiques du neurone central.

Cette disposition est la même pour tous les autres éléments sensitifs, qu'ils pénètrent dans la moelle épinière ou dans une des parties supérieures de l'axe cérébro-spinal; mais à cause de la complexité de structure des autres parties de l'axe nerveux, cette disposition y paraît avec beaucoup moins d'évidence.

La bandelette olfactive. Le trigone olfactif. Les stries olfactives.

La bandelette olfactive, excessivement réduite dans le rhinencéphale de l'homme, est formée essentiellement de fibres nerveuses appartenant à deux groupes : des fibres centripètes représentant les prolongements cylindraxiles des cellules mitrales du bulbe et des fibres centrifuges allant se terminer, par des ramifications libres, entre les prolongements protoplasmatiques latéraux des cellules mitrales.

Arrivées à l'extrémité postérieure de la bandelette olfactive, c'est-à-dire au niveau du trigone ou du tubercule olfactif, les fibres constitutives de la bandelette se divisent en deux groupes : les unes se rendent dans la commissure antérieure, les autres vont constituer les racines ou les stries olfactives qui vont se rendre directement vers l'extrémité antérieure de la circonvolution de l'hippocampe, pour s'y terminer dans la couche moléculaire.

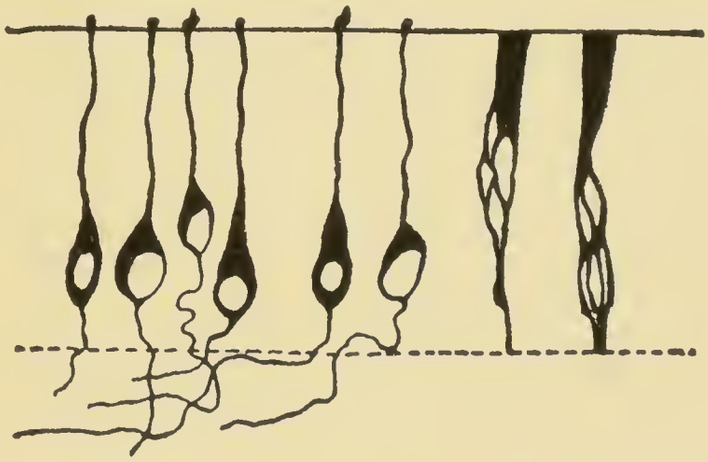

Fig. 289.
Quelques cellules nerveuses bipolaires de la muqueuse olfactive de la souris blanche.

Nerf olfactif.

Le nerf olfactif constitue la première paire des nerfs craniens. C'est un nerf sensitif. Les fibres constitutives de ce nerf ont leurs cellules d'origine dans la muqueuse olfactive, sous forme de cellules bipolaires enclavées entre les cellules épithéliales, fig. 289. Le prolongement périphérique de chacune de ces cellules nerveuses, épais et irrégulier, arrive jusqu'à la surface libre de la muqueuse, où il se termine par un ou deux petits filaments ou cils qui dépassent le niveau de la muqueuse. Il représente le prolongement protoplasmatique ou prolongement à conduction cellulipète. Le prolongement interne est beaucoup plus grêle ; c'est le prolongement cylindraxile ou prolongement à conduction cellulifuge.

Celui-ci traverse la partie inférieure de l'épithélium et arrive dans la sous-muqueuse, où il devient le cylindre-axe d'une fibrille olfactive. Ces fibrilles parcourent la sous-muqueuse et se réunissent les unes aux autres pour former des faisceaux nerveux plus ou moins épais ; ils traversent alors les trous de la lame criblée de l'ethmoïde, pénètrent dans la face inférieure du bulbe olfactif et s'y terminent, par des ramifications libres, dans les glomérules olfactifs.

Les cellules olfactives occupent, chez l'homme, une région assez limitée de la paroi des fosses nasales. On les trouve uniquement dans la muqueuse qui recouvre la partie moyenne du cornet supérieur et la partie correspondante de la cloison des fosses nasales.

Outre les cellules bipolaires de la muqueuse olfactive, qui sont donc les cellules d'origine des fibres des nerfs olfactifs, on trouve encore, dans cette muqueuse, des terminaisons nerveuses intraépithéliales libres. Ces fibrilles nerveuses sont les ramifications terminales de fibres sensitives appartenant au nerf trijumeau.

Considérations générales.

La subdivision de l'écorce cérébrale en zônes de projection et en zônes d'association a une importance considérable au point de vue pratique.

Les *zônes d'association* sont plus que probablement les régions de l'écorce auxquelles sont dévolues les fonctions psychiques, si pas d'une façon exclusive au moins d'une façon prédominante. La mise hors de fonction de ces zônes corticales, pour autant qu'elle respecte les régions voisines et les fibres qui en proviennent, peut ne pas se traduire au dehors par des symptômes cliniques objectivement constatables. Aussi désigne-t-on pour ce motif ces parties grises du télencéphale sous le nom de *zônes silencieuses*. Elles correspondent aux trois quarts si pas aux quatre cinquièmes de la surface libre des deux hémisphères.

Application pratique. Cette disposition anatomique explique ce fait clinique étrange au premier abord, c'est que des lésions destructives souvent très étendues peuvent exister dans ces régions cérébrales, surtout si elles se sont développées lentement et insidieusement, sans que l'examen clinique le mieux conduit puisse être en état d'en faire soupçonnner l'existence.

Les *zônes de projection* de l'écorce sont, au point de vue pratique, les plus importantes et cela parce que, étant en connexion étroite avec des fonctions de motilité et des fonctions de sensibilité, les lésions survenues dans ces régions grises, quelque petites qu'elles soient, se traduiront toujours au dehors par un trouble facilement constatable par nos sens.

Parmi les zônes de projection il y en a trois qui sont exclusivement en rapport avec les organes des sens :

la *sphère visuelle*, zône de projection corticale de la moitié temporale de la rétine correspondante et de la moitié nasale de la rétine du côté opposé ; c'est là qu'aboutissent les fibres diencéphalo-corticales de la voie optique, mieux connues sous le nom de fibres de la radiation optique ;

la *sphère auditive*, zône de projection corticale de l'organe de Corti du côté opposé, reliée au corps genouillé interne du côté correspondant par les fibres diencéphalo-corticales de la voie acoustique ;

la *sphère olfactive* où aboutissent toutes les impressions de sensibilité recueillies par la muqueuse olfactive du côté correspondant.

Applications pratiques. Les lésions qui peuvent intéresser ces zônes de projection peuvent être ou des lésions irritatives ou des lésions destructives.

Les *lésions irritatives* peuvent donner naissance à des hallucinations visuelles, acoustiques ou olfactives d'après la région qu'elles intéressent.

Les *lésions destructives* d'une sphère visuelle se traduisent cliniquement par de l'hémianopsie homonyme, absolument comme la lésion destructive unilatérale de n'importe quelle partie des voies optiques depuis le chiasma optique jusqu'à l'écorce grise du lobe occipital. L'hémianopsie homonyme d'origine corticale ou sous-corticale se différencie de l'hémianopsie basale par la persistance, dans le premier cas, du réflexe pupillaire à la lumière.

La lésion destructive de la partie moyenne de la première circonvolution temporale doit entraîner, *théoriquement*, la surdité du côté opposé. Les faits cliniques semblent démontrer pourtant que, dans les cas de lésion unilatérale, la surdité n'est que transitoire. Nous devons en conclure que chaque organe de Corti est en connexion avec la sphère auditive des deux hémisphères cérébraux, bien que les voies anatomiques qui établissent ces connexions ne nous soient pas connues. Ces connexions pourraient se faire par l'intermédiaire des fibres du corps calleux.

La lésion destructive de la sphère olfactive entraîne de l'*anosmie* du côté correspondant.

La *sphère tactile* est, au point de vue anatomique, la zône de projection la plus étendue ; elle est , au point de vue physiologique, une *zône mixte* en rapport avec des fonctions de sensibilité et des fonctions de motilité. On l'a désignée pendant longtemps sous le nom de *zône sensitivo-motrice*. Les recherches de ces dernières années ont montré que cette zône peut être divisée en deux parties nettement différentes aussi bien anatomiquement que physiologiquement.

Toute la partie située en arrière du sillon de Rolando, c'est-à-dire la circonvolution centrale postérieure et la partie correspondante du lobule paracentral, est une *zône de sensibilité* : la zône de projection corticale de la sensibilité générale aussi bien superficielle que profonde. C'est une véritable *sphère tactile*, l'homologue de la sphère visuelle, de la sphère auditive et de la sphère olfactive.

Applications pratiques. Les *lésions irritatives* de cette sphère tactile peuvent donner naissance à une exagération de la sensibilité normale qui se traduit extérieurement par de la *douleur*. Cette douleur d'origine corticale peut s'observer dans les diverses affections qui intéressent la circonvolution centrale postérieure ou les parties immédiatement voisines.

Les *lésions déstructives* de la circonvolution centrale postérieure se manifestent rarement par des troubles objectifs de la sensibilité superficielle. Elles se traduisent cliniquement par la perte de la faculté de reconnaitre les objets, les yeux fermés, ce que l'on désigne sous le nom de *perte du sens stéréognosique*, *stéréoagnosie* ou *agnosie tactile de palpation*.

La partie de la zône sensitivo-motrice située au-devant du sillon de Rolando, c'est-à-dire la circonvolution centrale antérieure et la partie correspondante du lobule paracentral, préside exclusivement à des *fonctions motrices*. C'est la seule sphère motrice de l'écorce, à laquelle les sphères sensibles doivent être reliées par des faisceaux plus ou moins volumineux de fibres d'association. Cette zône motrice préside à l'innervation corticale de tous les muscles striés du côté opposé du corps, et cela de telle façon que le centre cortical des muscles de la face, de la langue, du pharynx et du larynx se trouve dans le tiers inférieur de la circonvolution précentrale ; le centre cortical de tous les muscles du membre supérieur occupe le tiers moyen de la même circonvolution, tandis que le tiers supérieur et la partie voisine du lobule paracentral forment le centre cortical de tous les muscles du membre inférieur.

Un fait important à faire ressortir c'est que cette innervation corticale n'est pas une innervation anatomique ou musculaire, mais bien une innervation physiologique ou fonctionnelle. De par notre écorce cérébrale nous ne pouvons pas produire des contractions musculaires, mais exclusivement des mouvements. De plus cette innervation corticale est une innervation lentement acquise par l'exercice, innervation qui varie d'un individu à l'autre et qui est susceptible de perfectionnement.

Applications pratiques. Les *lésions irritatives* qui intéressent l'un ou l'autre point de cette zône motrice se traduisent cliniquement par une exagération de leur activité normale, c'est-à-dire par des mouvements cloniques dans les muscles du côté opposé du corps. Ces mouvements cloniques peuvent être limités à un seul muscle ou à un groupe de muscles lorsque la lésion est elle-même limitée. Ils peuvent s'étendre à tous les muscles du côté opposé, lorsque la lésion est étendue. Ces convulsions cloniques sont la marque caractéristique de ce que l'on désigne sous le nom d'*épilepsie jacksonienne*. Le groupe de muscles primitivement atteint correspond au point de l'écorce le plus vivement irrité, de telle sorte que la connaissance exacte du début, dans un cas d'épilepsie jacksonienne, est de la plus haute importance au point de vue du diagnostic de siège.

Les *lésions destructives* de l'écorce se traduisent au dehors par la perte de la motilité volontaire dans les groupes musculaires correspondants. A cause de la grande étendue de la zône motrice, les lésions destructives n'intéressent généralement cette zône que partiellement, entraînant cliniquement des paralysies limitées connues sous le nom de *monoplégies* : monoplégie *linguo-faciale*, *brachiale* ou *crurale* suivant que la lésion intéresse le tiers inférieur, le tiers moyen ou le tiers supérieur de la circonvolution précentrale.

Ces paralysies d'origine corticale ne sont jamais accompagnées de réaction de dégénérescence. L'atrophie, si elle survient, est toujours tardive. De plus, à côté de la paralysie on constate, dans le membre atteint, l'exagération des réflexes tendineux et l'abolition des réflexes cutanés supérieurs.

De la zône motrice corticale partent les fibres descendantes de la voie motrice. Celles-ci convergent toutes les unes vers les autres de façon à se réunir en un faisceau compact qui va traverser le genou et le bras postérieur de la capsule interne.

Les lésions de la *substance blanche* des hémisphères cérébraux ne se traduisent jamais au dehors par des phénomènes d'irritation comme les lésions corticales, mais toujours par des phénomènes de déficit. La disposition anatomique des fibres motrices descendantes permet de comprendre pourquoi des lésions qui avoisinent la substance grise peuvent donner naissance à des paralysies limitées ou des monoplégies comme les lésions corticales, tandis que les lésions qui avoisinent la capsule interne et celles qui intéressent les fibres du bras postérieur de cette capsule elle-même produisent presque toujours des paralysies étendues, de véritables hémiplégies plus ou moins complètes.

Toutes ces paralysies d'origine cérébrale sont accompagnées d'exagération des réflexes tendineux et d'abolition des réflexes cutanés supérieurs, par mise hors de fonction des fibres cortico-spinales. Les muscles paralysés ne présentent ni réaction de dégénérescence, ni atrophie notable et cela à cause de l'intégrité du neurone moteur périphérique.

Ces fonctions de motilité et de sensibilité dévolues aux diverses zônes de projection du cerveau sont des fonctions communes aux deux hémisphères. Chaque hémisphère cérébral tient, en effet, sous son influence, si pas d'une façon exclusive au moins d'une façon prédominante, la motilité de tous les muscles de la vie animale et la sensibilité sous toutes ses formes du *côté opposé* du corps.

A côté de ces fonctions communes, inhérentes en quelque sorte à la constitution anatomique de nos centres nerveux, il se forme encore dans le cours du développement de chaque individu, dans l'hémisphère gauche chez le droitier et dans l'hémisphère droit chez le gaucher, des centres particuliers en rapport intime avec le langage, centres qui occupent une vaste étendue de

l'écorce cérébrale, depuis le pied de la circonvolution frontale inférieure jusqu'au pli courbe et que l'on désigne généralement sous le nom de *zône du langage*.

Le langage, dans son sens le plus large, comprend tous les actes qui permettent à l'homme de communiquer avec ses semblables : parole parlée, parole écrite, langage musical, langage digital (optique pour les sourds-muets, tactile pour ceux qui sont à la fois sourds, muets et aveugles). On peut même y faire rentrer le langage par gestes des nègres (pantomimie) et la mimique.

Tous ces moyens de communication des individus entre eux sont des fontions de l'écorce du cerveau *gauche*, lentement acquises par l'exercice et par l'éducation.

La parole parlée et la parole écrite sont cependant les plus importantes de ces fonctions.

Pour communiquer avec ses semblables au moyen de la *parole parlée*, l'individu doit comprendre le sens des mots parlés qui lui sont adressés et pouvoir à son tour exprimer ses idées par des mots.

La *compréhension des mots* s'est acquise lentement dans le cours du développement de l'individu. Elle se localise dans une partie de l'écorce, indépendante de la sphère auditive, qui forme le *centre des images auditives des mots*, centre localisé dans le tiers postérieur de la première circonvolution temporale.

Pour *articuler des mots* nous devons mettre en mouvement les muscles de la façe, de la langue, du pharynx et du larynx, qui ont leur centre cortical dans le tiers inférieur de la circonvolution centrale antérieure. Mais le souvenir des mouvements d'articulation nécessaires au langage parlé s'amasse dans la partie postérieure de la circonvolution frontale inférieure, qui devient ainsi le *centre de la parole articulée* ou *centre des images motrices d'articulation*. Ces deux centres, centre des images auditives verbales et centre de la parole articulée, sont en connexion étroite l'un avec l'autre.

Applications pratiques. La destruction du tiers postérieur de la première circonvolution temporale gauche entraînera donc la perte de la compréhension des mots parlés, alors que l'ouïe est absolument intacte. C'est ce que l'on désigne sous le nom de *surdité verbale*. Le centre cortical correspondant porte encore pour ce motif le nom de *centre de la surdité verbale*.

La destruction de la partie postérieure de la troisième circonvolution frontale entraîne la perte complète du langage articulé, alors que la motilité de tous les muscles du langage est intacte. C'est l'*aphasie motrice* ou *aphasie de Broca*.

L'aphasie motrice peut exister seule sans trouble aucun du côté de la compréhension des mots. Il n'en est pas de même de la surdité verbale qui est toujours accompagnée de certains troubles du côté du langage, malgré l'intégrité du centre de Broca. Ces troubles consistent dans de la *paraphasie*, soit

paraphasie verbale, on emploi des mots indistinctement les uns pour les autres, soit *paraphasie littérale*, ou altération dans l'articulation des mots de telle sorte qu'il en résulte un langage incompréhensible désigné souvent sous le nom de *jargonaphasie*. Ces troubles ne sont que la conséquence de la surdité verbale, puisque par là le malade se trouve dans l'impossibilité de se contrôler lui-même.

Pour communiquer avec ses semblables au moyen de la *parole écrite*, l'individu doit comprendre le sens des mots écrits ou imprimés et pouvoir à son tour exprimer sa pensée par l'écriture.

La reconnaissance des lettres et la compréhension du sens des mots se sont acquises lentement par l'exercice de la vue. L'image en tant qu'image s'est projetée dans la sphère visuelle. Le souvenir des images visuelles des mots, avec le sens y attaché, s'est localisé dans l'écorce cérébrale en dehors de la sphère visuelle, au niveau du pli courbe ou partie inférieure du lobule pariétal inférieur.

Pour écrire des mots, nous devons mettre en mouvement les muscles du membre supérieur droit qui ont leur centre cortical dans la partie moyenne de la circonvolution centrale antérieure. Mais le souvenir des mouvements nécessaires pour écrire des lettres et des mots s'est localisé, d'après certains auteurs, dans une partie voisine de l'écorce cérébrale, la partie postérieure de la deuxième circonvolution frontale.

Ces deux centres : *centre des images visuelles des lettres et des mots* et *centre de l'écriture* sont en connexion étroite.

Applications pratiques. La destruction du premier produit la perte de la compréhension des mots écrits : c'est la *cécité verbale* ou *alexie*, entrainant presque inévitablement de la *paragraphie*. La destruction du pied de la deuxième circonvolution frontale entraîne l'abolition complète de l'écriture ou l'*agraphie*.

Tous ces troubles du langage sont désignés sous le nom générique d'*aphasies*.

Les aphasies se laissent subdiviser en deux grands groupes : les *aphasies* centripètes ou *sensorielles* et les *aphasies* centrifuges ou *motrices*.

Les aphasies sensorielles comprennent la surdité verbale et la cécité verbale. Les aphasies motrices sont l'aphasie de Broca et l'agraphie.

Ces diverses aphasies peuvent exister soit isolément, soit d'une façon plus ou moins combinée. Il y aura donc des *aphasies totales* et des *aphasies partielles*. Tout dépend du siège et de l'étendue de la lésion corticale.

Comme tous ces centres corticaux sont reliés entre eux et reliés aux centres moteurs des deux tiers inférieurs de la circonvolution centrale antérieure, on comprend aisément que toute aphasie n'est pas nécessairement liée à une lésion *corticale* et qu'elle peut être produite également par une lésion *sous-corticale*. Des troubles du langage peuvent même être dûs à des lésions intéressant les fibres

d'association des différents centres du langage. Dans ces conditions on peut parler d'*aphasie transcorticale.*

Mais l'hémisphère cérébral gauche ne diffère pas seulement de l'hémisphère cérébral droit par la localisation, dans le premier, au moins chez le droitier, des centres du langage. Il en diffère encore par l'influence beaucoup plus grande qu'il exerce sur tous les mouvements volontaires des deux côtés du corps.

C'est ainsi que, dans certains cas de lésion de l'hémisphère gauche ayant entraîné de l'hémiplégie droite, on peut voir survenir, dans le membre supérieur *gauche*, des troubles de motilité qui ne deviennent apparents que quand on demande au malade de faire certains mouvements déterminés, tels que : montrer le poing, faire un pied de nez, allumer un cigare, etc. Ces troubles sont tels que l'exécution du mouvement demandé est ou impossible, ou défectueuse. Ils ont été désignés par Liepmann sous le nom d'*apraxie*, voulant indiquer par là l'incapacité de mouvoir les membres conformément à un but proposé, et cela malgré l'intégrité complète de l'innervation corticale.

Pour que l'apraxie puisse se produire il n'est pas indispensable que l'homme soit atteint d'hémiplégie droite, car l'apraxie peut exister sans hémiplégie. La seule condition indispensable est une lésion de l'hémisphère *gauche* dans une région encore mal déterminée, qui occupe probablement le voisinage des centres sensitivo-moteurs, les isolant plus ou moins complètement des centres visuels, acoustiques et autres avec lesquels ils sont en connexion étroite. Pour expliquer par cette lésion cérébrale *gauche* l'apraxie dans le membre supérieur gauche, Liepmann admet que de l'hémisphère gauche partent des fibres calleuses qui se rendent dans les centres moteurs de l'hémisphère droit et de là dans les membres du côté gauche.

Tout cela démontre donc bien la haute influence qui revient au *cerveau gauche* dans les actes ordinaires de la vie et dans tout ce qui permet à l'homme de se mettre en rapport avec ses semblables.

Cette influence a été acquise, en partie par hérédité, en partie aussi par l'éducation et par l'exercice pendant les premières années du développement de l'individu. Cette influence prédominante d'un hémisphère cérébral sur l'autre revient, en effet, à l'hémisphère *droit* chez les gauchers.

Les deux hémisphères cérébraux sont donc, au début de la vie individuelle, également aptes à remplir le rôle prépondérant que, par hérédité et par éducation, nous réservons généralement à l'hémisphère gauche. Cela étant, on peut se demander s'il ne serait pas plus rationnel de développer par l'exercice les deux hémisphères en rendant tous les enfants ambidextres, leur réservant ainsi, dans les cas de lésion cérébrale unilatérale, une innervation corticale suffisante pour faire face aux nécessités de la vie.

La circulation du télencéphale.

Circulation artérielle.

Au cerveau terminal aboutissent, de chaque côté, deux artères volumineuses : l'*artère carotide interne,* branche de bifurcation de l'artère carotide primitive, et l'*artère cérébrale postérieure,* branche terminale du *tronc basilaire* provenant de la réunion des deux *artères vertébrales.*

Les *artères vertébrales* proviennent des artères sous-clavières, décrivent un trajet flexueux en passant par les trous transversaires des apophyses transverses des vertèbres cervicales, et se recourbent deux fois sur elles-mêmes avant d'arriver au trou occipital et de pénétrer par là dans la boite cranienne. Sur la face antérieure de la moelle allongée, ces deux artères se réunissent en un tronc volumineux, le *tronc basilaire,* qui s'étend jusque un peu au-dessus du bord supérieur de la protubérance annulaire, où il se divise en deux branches terminales : les *artères cérébrales postérieures.*

Les *artères carotides internes* forment les branches externes de bifurcation des deux artères carotides primitives. Chaque artère monte verticalement dans la région du triangle pharyngo-maxillaire sans fournir de branches collatérales. Elle arrive ainsi à la base du crâne, pénètre dans le canal carotidien dont elle suit la direction : elle monte donc d'abord verticalement en haut, puis se recourbe horizontalement en avant et entre dans la boîte cranienne. Elle parcourt la gouttière carotidienne située de chaque côté de la selle turcique, étant renfermée dans le sinus caverneux, et arrive ainsi en dessous de l'apophyse clinoïde antérieure. Là, elle se recourbe verticalement en haut, traverse la dure-mère et arrive à la base du cerveau terminal, où elle se divise en deux branches : l'*artère cérébrale antérieure* et l'*artère cérébrale moyenne.*

Pendant ce long trajet, du point de bifurcation de la carotide primitive jusqu'à sa division en branches terminales, l'artère carotide interne ne fournit qu'une seule branche collatérale : c'est l'*artère ophtalmique.*

Les quatres branches artérielles qui arrivent à la base de l'encéphale, les deux artères vertébrales et les deux artères carotides internes, sont remarquables par leur volume considérable, par le trajet flexueux qu'elles décrivent et qui a pour but d'affaiblir quelque peu la force de l'ondée sanguine que le cœur lance dans ces artères à chaque contraction ventriculaire, et par l'absence de branches collatérales importantes. L'*artère ophtalmique* peut être considérée comme la seule branche extra-cranienne fournie par les artères volumineuses destinées à porter le sang aux différentes parties de l'encéphale. Cette artère ophtalmique donne les artères nourricières à toutes les parties molles de la cavité orbitaire et principalement au globe oculaire et à la rétine. Son origine, tout près de la base du cerveau, explique les relations importantes qui existent entre la circulation du fond de l'œil et la circulation cérébrale.

L'*artère carotide interne* arrive donc verticalement à la base du cerveau; on l'y trouve dans l'angle externe du chiasma des nerfs optiques, FIG. **290** ; c'est là qu'elle se divise en ses branches terminales : l'*artère cérébrale antérieure* et l'*artère cérébrale moyenne*.

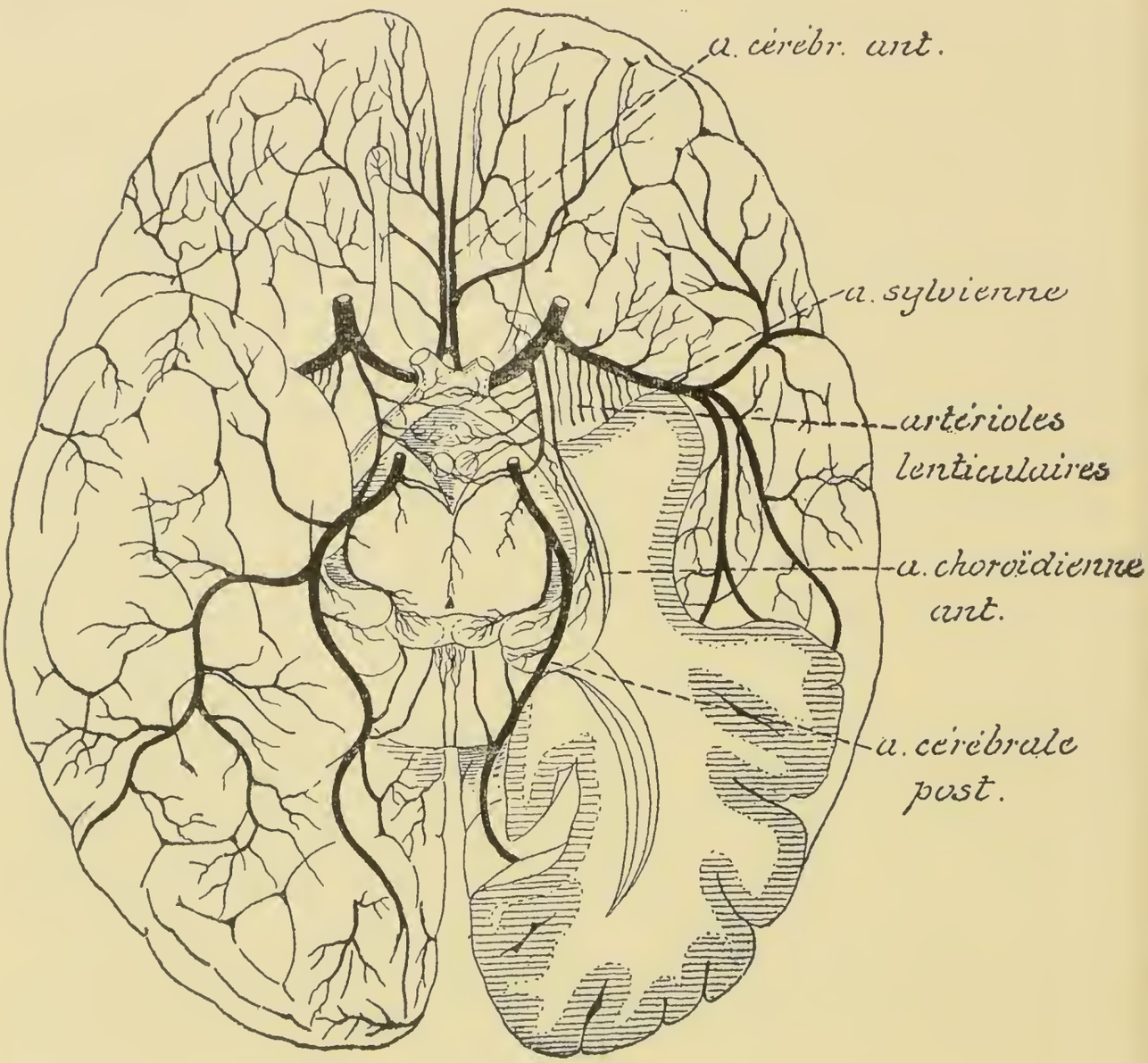

FIG. **290**.
Les artères de la base du cerveau (d'après DURET).

L'*artère cérébrale antérieure* se dirige *horizontalement* en avant et en dedans vers la partie antérieure de la fissure médiane; sa direction est *perpendiculaire* à la direction de la carotide interne.

L'*artère cérébrale moyenne* ou *artère sylvienne* se dirige en dehors; elle croise la substance perforée antérieure, puis parcourt le fond de la fissure de SYLVIUS. Elle suit donc, par rapport à la carotide interne, une *direction oblique* en haut et en dehors.

Le *tronc basilaire* arrive à la face inférieure de l'encéphale en suivant une direction oblique en haut et en avant. Vers le milieu du cerveau moyen, il se divise en deux branches terminales, les *artères cérébrales postérieures*, qui se dirigent directement en dehors en suivant une direction *perpendiculaire* à celle du tronc d'origine.

Chaque hémisphère cérébral reçoit donc son sang artériel de deux artères volumineuses : de l'*artère carotide interne* en avant et de l'*artère cérébrale postérieure* en arrière.

Ces deux troncs artériels sont reliés l'un à l'autre par une large artère anastomotique : l'*artère communicante postérieure*. Celle-ci, née soit du point de bifurcation de la carotide interne, soit de la partie voisine de l'artère sylvienne, se dirige en arrière et en dedans et va s'ouvrir dans l'artère cérébrale postérieure à une petite distance du tronc basilaire, FIG. **290** et **291**.

De plus, les artères d'un hémisphère cérébral sont reliées aux artères de l'hémisphère cérébral du côté opposé par une large artère anastomotique à direction tranversale : l'*artère communicante antérieure*.

L'*artère communicante antérieure* est un tronc artériel assez volumineux passant transversalement au-devant du chiasma des nerfs optiques et reliant l'une à l'autre les deux artères cérébrales antérieures.

Toutes les artères qui arrivent à la base du cerveau terminal sont donc reliées entre elles par ces artères communicantes. Elles forment par leur ensemble une figure géométrique connue sous le nom de *polygone de Willis* ou *cercle artériel de Willis*, FIG. **291**.

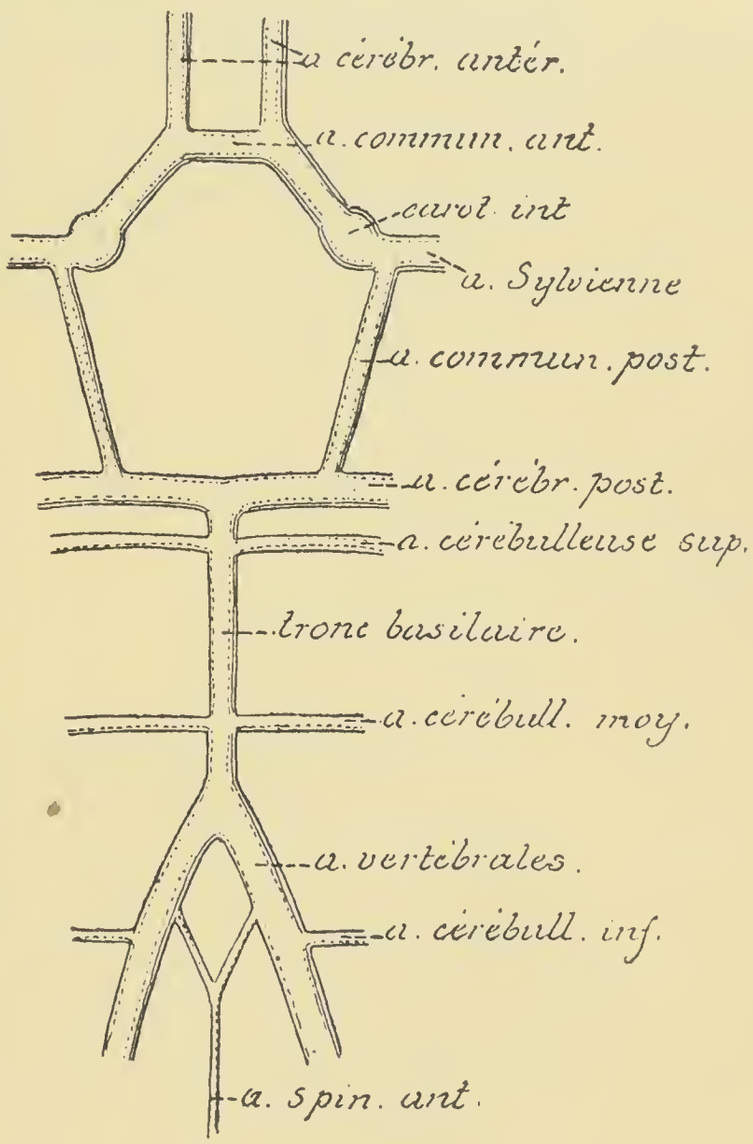

FIG. **291**.
Schéma montrant le mode de constitution du cercle artériel de WILLIS.

De ce cercle artériel de WILLIS partent alors les branches artérielles qui doivent porter le sang aux différents parties du télencéphale et du diencéphale.

Outre les artères cérébrales antérieures, moyennes et postérieures, que l'on doit considérer comme les *branches terminales* des artères carotides internes et du tronc basilaire, le polygone de WILLIS donne de nombreuses petites artères *collatérales* qui pénètrent directement dans la masse encéphalique voisine.

Des deux angles antérieurs du polygone de Willis naissent les *artères cérébrales antérieures*, des angles latéraux partent les *artères sylviennes* et des angles postérieurs, les *artères cérébrales postérieures*. Ces trois artères vont se dis-

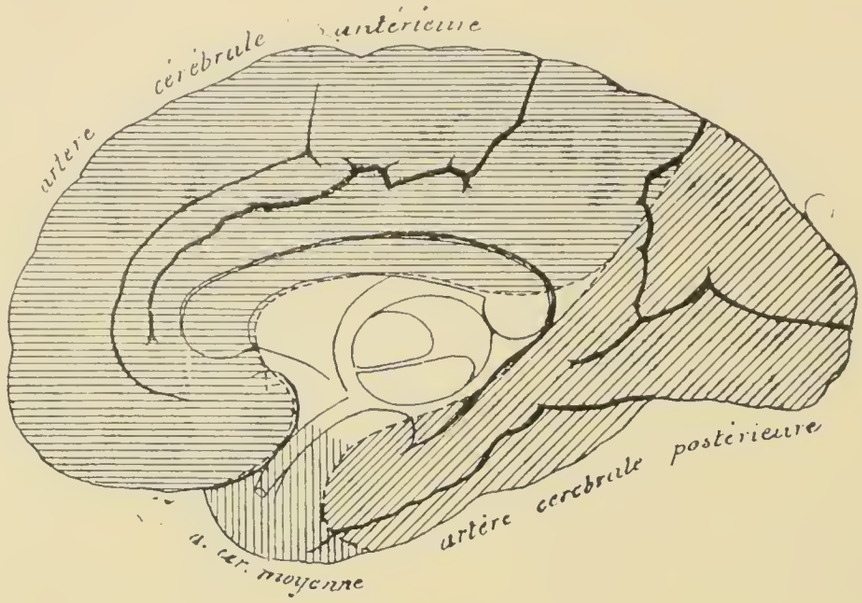

Fig. **292**.
Face interne de l'hémisphère cérébral droit montrant les territoires vasculaires des trois artères cérébrales.

tribuer dans des territoires nettement limités de l'écorce cérébrale de chaque hémisphère.

L'*artère cérébrale antérieure* commence dans l'angle externe du chiasma des

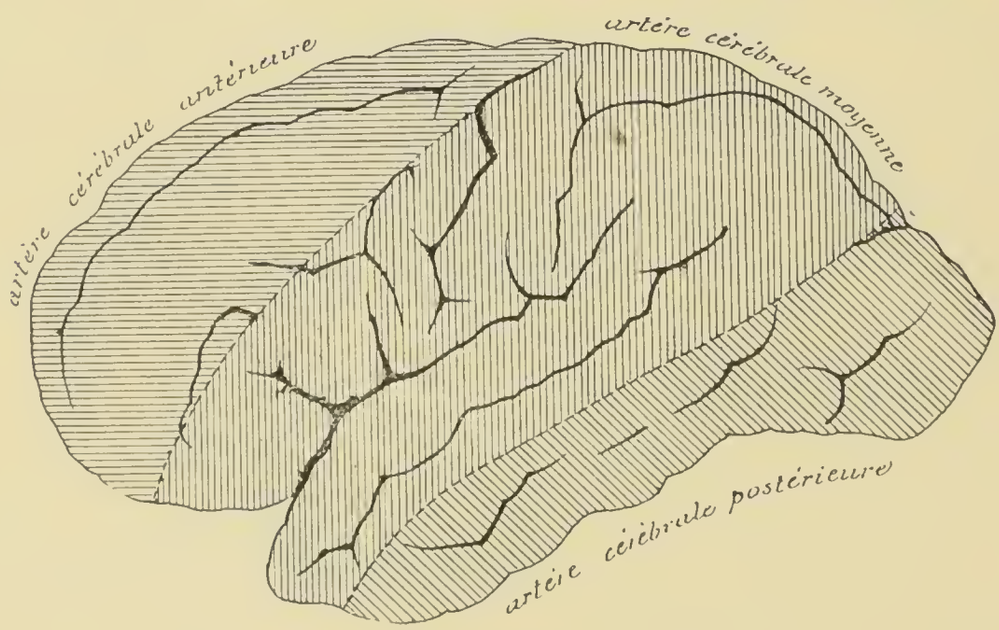

Fig. **293**.
Face externe de l'hémisphère cérébral gauche montrant les territoires vasculaires des trois artères cérébrales.

nerfs optiques et se dirige horizontalement en avant et en dedans, en passant au dessus du nerf optique. Arrivée au-devant du chiasma, elle s'anastomose, par l'artère communicante antérieure, avec l'artère cérébrale antérieure du côté opposé, puis pénètre dans la fissure médiane interhémisphérique, s'applique sur la

face interne du lobe frontal, où elle se divise en trois branches terminales. Par ces branches collatérales et par ses branches terminales, l'artère cérébrale antérieure porte le sang à toute la *face interne* de l'hémisphère correspondant, depuis le pôle frontal jusqu'à la fissure perpendiculaire interne, ainsi qu'à la face supérieure du corps calleux, FIG. **292** ; à une partie de la *face convexe* de l'hémisphère : les circonvolutions frontales supérieure et moyenne et le tiers supérieur de la circonvolution centrale antérieure, FIG. **293**, et à la partie interne de la *face inférieure* du lobe frontal, depuis la fissure médiane jusqu'au sillon crucial, FIG. **294**.

L'*artère cérébrale moyenne* ou *artère sylvienne* naît au niveau de l'angle externe

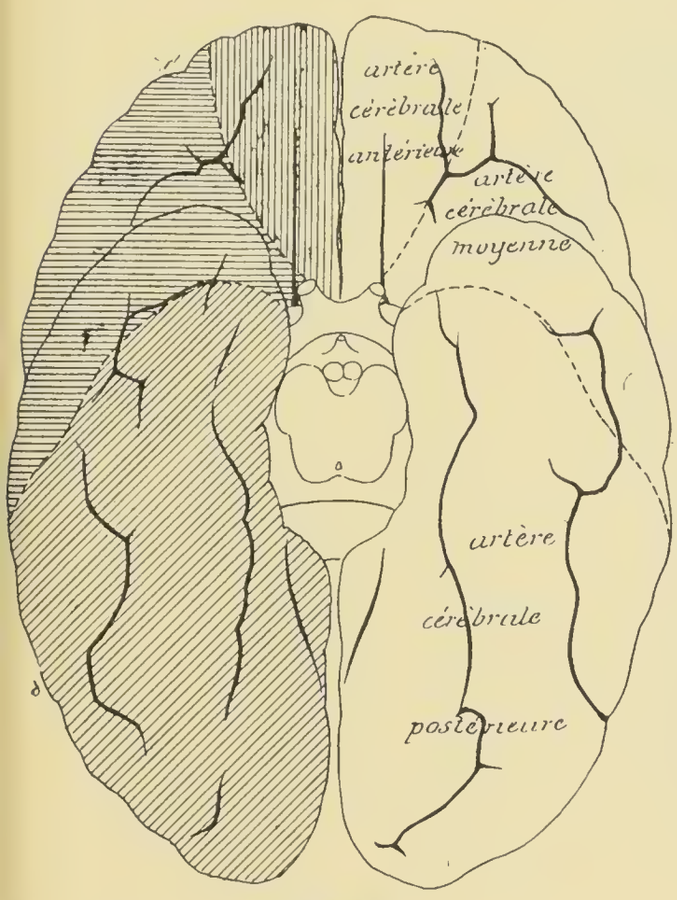

FIG. **294**.
La face inférieure du cerveau terminal montrant les territoires vasculaires des trois artères cérébrales.

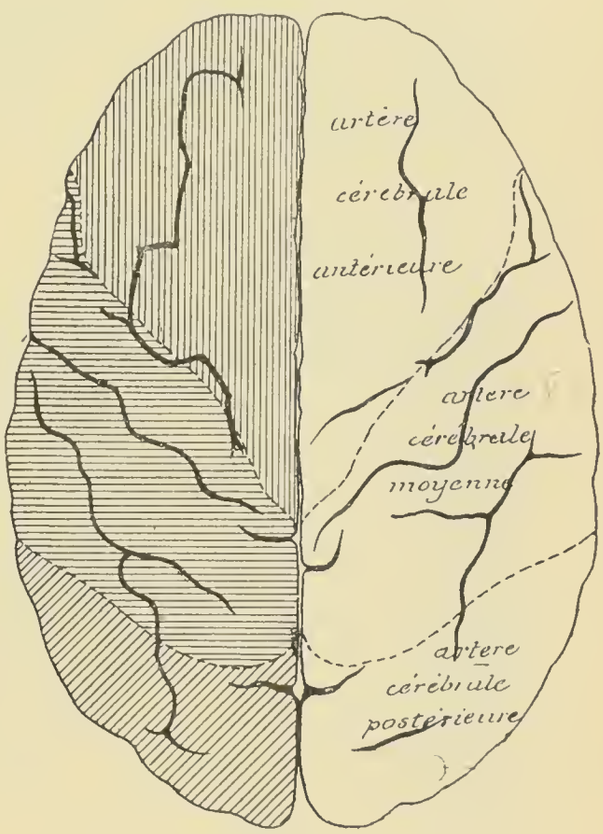

FIG. **295**.
La face supérieure du cerveau terminal montrant les territoires vasculaires des trois artères cérébrales.

du chiasma des nerfs optiques et se dirige obliquement en haut et en dehors. Elle croise d'abord la substance perforée antérieure, puis s'engage au fond de la fissure de SYLVIUS, où elle se ramifie sur la face externe des circonvolutions de l'insula de REIL.

Elle se divise généralement en quatre branches terminales ; celles-ci vont se ramifier dans la pie-mère qui recouvre le territoire de l'écorce cérébrale avoisinant la fissure de SYLVIUS : la partie externe de la *face inférieure* du lobe frontal, FIG. **294**, et, sur la *face externe* de l'hémisphère, la circonvolution frontale inférieure, les deux tiers inférieurs de la circonvolution centrale antérieure, toute l'éten-

due de la circonvolution centrale postérieure, les circonvolutions pariétales, la circonvolution temporale supérieure et une partie de la circonvolution temporale moyenne, FIG. **293** et **295**.

L'*artère cérébrale postérieure* contourne le pédoncule cérébral et se divise en trois branches terminales ; celles-ci vont se ramifier dans la pie-mère qui recouvre la *face interne* de l'hémisphère cérébral depuis la fissure perpendiculaire interne jusqu'au pôle occipital, FIG. **292**, la partie de la *face externe* de chaque hémisphère située en dessous et en arrière du territoire dépendant de l'artère sylvienne, FIG. **293** et **295**, et presque toute l'étendue de la *face inférieure* du lobe occipito-temporal, FIG. **294**.

En se ramifiant dans la pie-mère, les artères cérébrales se divisent et se subdivisent en devenant de plus en plus petites.

Les ramifications de ces trois artères cérébrales s'anastomosent entre elles et forment un réseau dans la pie-mère.

De ce réseau périphérique partent maintenant des branches collatérales qui pénètrent directement dans la substance cérébrale et qui constituent les véritables *artères nourricières* du cerveau terminal, que l'on peut diviser en deux groupes : les *artères des circonvolutions* et les *artères des ganglions de la base*.

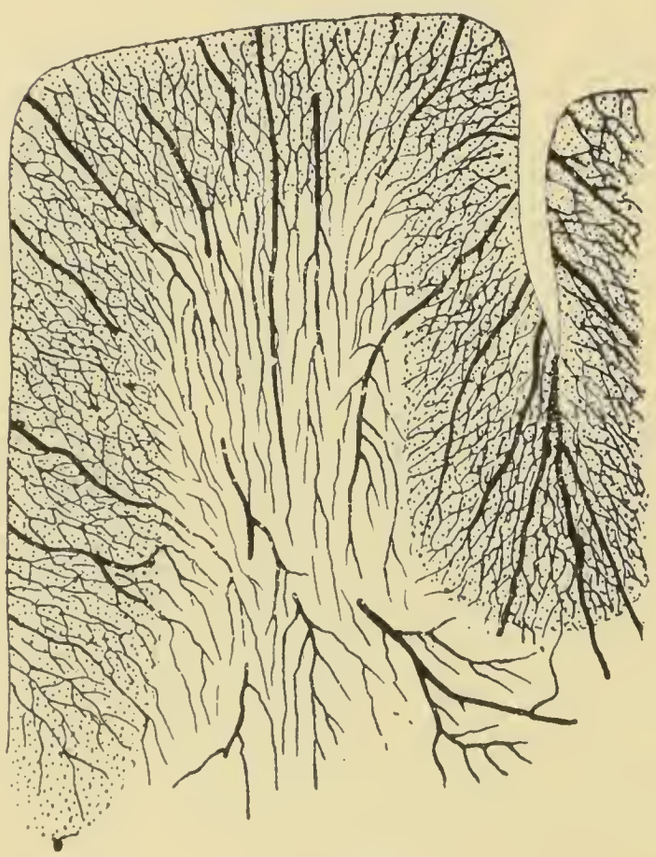

FIG. **296**.
Les artères des circonvolutions (d'après DURET).

Artères des circonvolutions. Elles naissent du réseau artériel de la pie-mère et pénètrent directement dans la substance cérébrale. Elles se divisent en deux groupes, les *artères longues* et les *artères courtes*, FIG. **296**.

Les *artères longues* ou *artères médullaires* traversent la couche corticale grise et pénètrent dans la substance blanche jusqu'à une profondeur de 3 ou 4 centimètres et là elles se résolvent en réseau capillaire.

Les *artères courtes* ou *artères corticales* pénètrent dans la couche corticale grise, où elles se réduisent en un réseau capillaire.

Toutes ces artères nourricières des circonvolutions sont des *artères terminales* dans le sens de COHNHEIM, c'est-à-dire que ces artères ne s'anastomosent jamais directement les unes avec les autres, mais qu'elles se résolvent toutes en réseaux capillaires.

Artères des ganglions de la base. Les artères des ganglions de la base naissent des trois artères cérébrales dans le voisinage immédiat du polygone de Willis. Les plus importantes sont celles qui proviennent de l'artère sylvienne.

L'*artère sylvienne*, en passant sur la face inférieure de la substance perforée antérieure et avant de se diviser en branches terminales, abandonne une série de petites artérioles, fig. **297**, qui pénètrent verticalement dans les orifices de la lame perforée pour se rendre dans le noyau caudé et le noyau lenticulaire, c'est-à-dire les deux masses grises qui forment le corps strié.

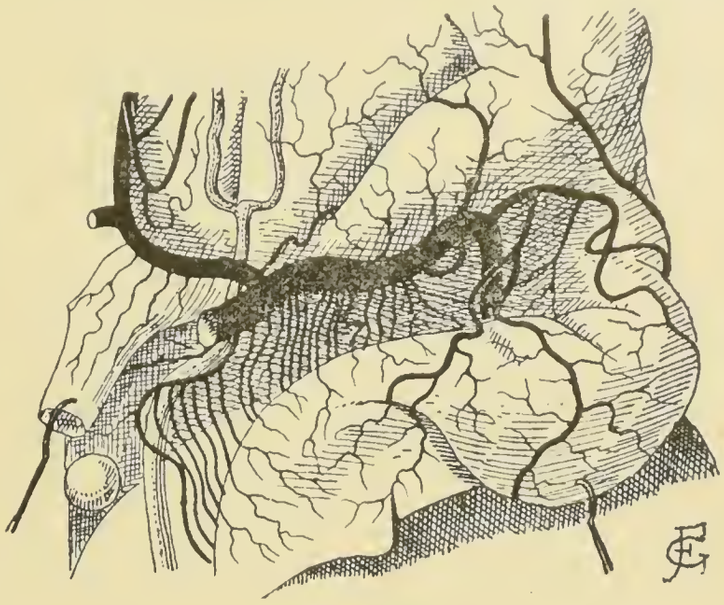

Fig. **297**.
L'artère sylvienne sur la face inférieure de la substance perforée antérieure (d'après Testut).

L'*artère cérébrale antérieure* fournit aussi, au niveau de la substance perforée antérieure, quelques branches collatérales qui traversent cette lame grise pour se rendre dans la tête du noyau caudé.

L'*artère cérébrale postérieure* fournit les *artères optiques* se rendant dans le cerveau intermédiaire.

Toutes ces artères des ganglions de la base sont des *artères terminales* comme les artères des circonvolutions. Elles pénètrent profondément dans l'hémisphère cérébral, sans jamais s'anastomoser ni avec les artères médullaires des circonvolutions, ni avec les artères voisines des noyaux gris ; elles se réduisent finalement en capillaires. Tous ces vaisseaux capillaires s'anastomosent entre eux et forment un réseau à mailles petites et serrées dans la substance grise, à mailles plus larges dans la substance blanche.

Artères des ventricules latéraux. La toile choroïdienne du troisième ventricule et les plexus choroïdes des ventricules latéraux reçoivent de chaque côté trois artères.

1° Une *artère choroïdienne antérieure* qui vient de la carotide interne et pénètre par la partie antérieure de la fente de Bichat, pour se terminer dans le plexus choroïde du prolongement sphénoïdal du ventricule latéral, fig. **290**.

2° Une *artère choroïdienne postérieure et latérale.* Elle vient de l'artère cérébrale postérieure, pénètre par la partie moyenne de la fente de Bichat et se divise, entre les deux feuillets de la toile choroïdienne, en deux rameaux, dont l'externe se rend dans le plexus choroïde et l'interne s'épuise dans la toile choroïdienne.

3° Une *artère choroïdienne postérieure et médiane.* Elle naît aussi de l'artère

cérébrale postérieure et se divise en un rameau destiné à la toile choroïdienne et un rameau destiné au plexus choroïde.

Les *artères de la toile choroïdienne* fournissent des branches aux couches optiques et vont se terminer dans la tête du noyau caudé.

Les *artères des plexus choroïdes* n'interviennent pas dans la nutrition des parois ventriculaires. Elles s'épuissent toutes dans ces plexus qui sont excessivement riches en vaisseaux capillaires.

Circulation veineuse.

Les veines du cerveau terminal présentent certains caractères qui les distinguent des veines des autres parties de l'organisme.

Elles sont d'abord beaucoup moins nombreuses, mais aussi beaucoup plus volumineuses que les artères correspondantes.

Elles ne présentent pas de valvules.

Elles s'anastomosent fréquemment et largement entre elles.

Enfin, des veines cérébrales le sang veineux se déverse dans les sinus de la dure-mère, qui sont des cavités sanguines toujours béantes, formées par un simple dédoublement des deux feuillets constitutifs de la dure-mère.

Ces dispositions anatomiques expliquent la lenteur relative de la circulation veineuse dans la boîte crannienne.

Comparées aux artères cérébrales, les veines cérébrales présentent une situation tout à fait caractéristique. Les grosses artères cheminent de préférence au fond des sillons, les grosses veines, au contraire, courent sur la face convexe des circonvolutions.

Les *veines cérébrales* se divisent en deux systèmes : les *veines superficielles* et les *veines profondes*.

Les *veines superficielles* forment deux groupes. Les unes accompagnent, au moins en partie, les artères nées du cercle artériel de Willis ; on les trouve dans la région médiane de la base du cerveau terminal. Ce sont les *veines de la base*. Les autres ont une distribution indépendante des artères cérébrales. On les trouve dans la pie-mère qui recouvre les circonvolutions cérébrales ; ce sont les *veines des circonvolutions*.

Les *veines profondes* naissent dans les masses grises centrales du cerveau terminal. Elles se réunissent en deux troncs volumineux situés entre les deux feuillets de la toile choroïdienne et appelés *veines de Galien*. On désigne encore les veines profondes sous le nom de *veines des ganglions de la base*.

Les veines superficielles.

a) Les veines de la base

A la base du cerveau terminal, accompagnant les branches terminales du cercle artériel de Willis, on trouve des branches veineuses volumineuses :

la *veine cérébrale antérieure*, la *veine cérébrale moyenne* ou *veine de l'insula de Reil* et la *veine basilaire*.

La *veine cérébrale antérieure* accompagne l'artère correspondante. Elle est beaucoup moins volumineuse que cette dernière et se distribue à un territoire

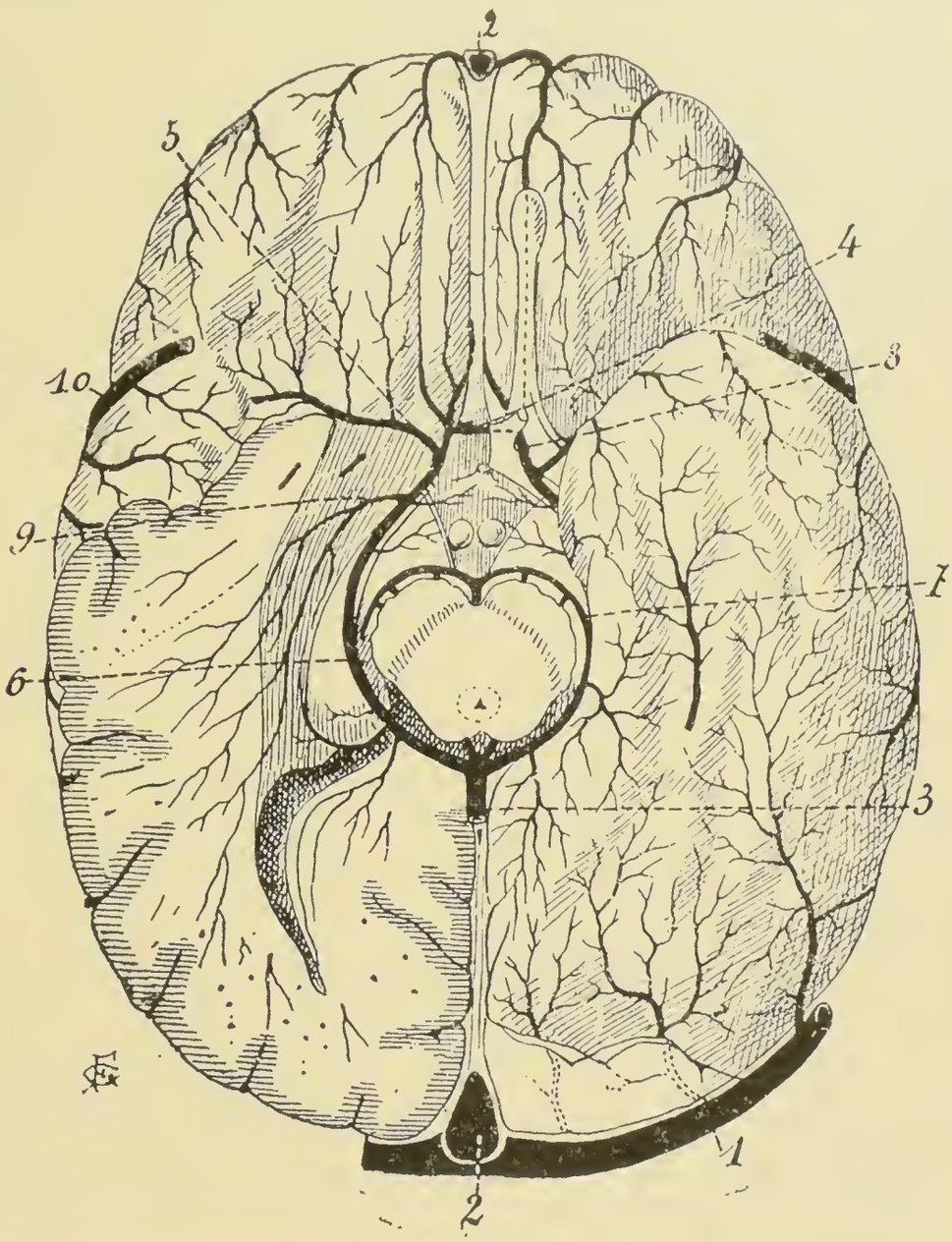

FIG. 298.
Les veines superficielles de la face inférieure du cerveau terminal (d'après TESTUT).

1. Sinus latéral.
2. Sinus longitudinal supérieur.
3. Tronc résultant de la réunion des veines de GALIEN et des veines bulbaires.
4. Veine communicante antérieure.
5. Veine cérébrale moyenne.
6. Veine basilaire.
7. Veine communicante postérieure.
8. Veine cérébrale antérieure.
9. Veine de la corne d'AMMON.
10. Grande veine anastomotique de TROLARD.

cérébral beaucoup plus limité. Elle naît sur la face interne du lobe frontal et sur la face convexe du corps calleux et vient se réunir avec la veine cérébrale moyenne au niveau de la substance perforée antérieure. Avant de former, avec cette dernière veine, un tronc unique, la *veine basilaire*, elle reçoit quel-

ques veinules du corps strié, qui passent par les orifices de la lame perforée antérieure pour se jeter dans la veine cérébrale.

La *veine cérébrale moyenne* ou *veine de l'insula de Reil* correspond à l'artère sylvienne. Beaucoup moins volumineuse que l'artère, elle est située profondément dans la fissure de Sylvius sur la face externe de l'insula de Reil. Elle amène le sang veineux des circonvolutions insulaires et vient se réunir à la veine cérébrale antérieure, fig. **298**.

La distribution des veines cérébrales antérieures et moyennes ne répond pas à la distribution des artères correspondantes, parce que la plupart des veines de la face interne et de la face externe des hémisphères cérébraux se jettent directement dans les sinus de la dure-mère.

L'artère cérébrale postérieure n'est pas accompagnée d'une veine correspondante. Le sang veineux de la partie des hémisphères cérébraux desservie par cette artère est déversé, par de nombreuses veines superficielles, soit directement dans le sinus latéral, soit dans une veine volumineuse de la base : la *veine basilaire*.

La *veine basilaire* est une veine volumineuse située à la base du cerveau le long de la fente cérébrale de Bichat, fig. **298**. Elle commence au niveau de la substance perforée antérieure, où elle résulte de la réunion de la veine cérébrale antérieure avec la veine cérébrale moyenne ; elle contourne ensuite le pédoncule cérébral, étant appliquée sur la bandelette optique, et vient se déverser, de chaque côté, dans le tronc unique qui résulte de la réunion des deux veines de Galien. Sur ce trajet, les veines basilaires reçoivent des veinules internes provenant du chiasma des nerfs optiques, des bandelettes optiques, de l'infundibulum, des corps mamillaires et de la face antérieure des pédoncules cérébraux ; et des veinules externes venant des circonvolutions voisines du lobe occipito-temporal.

Les deux veines basilaires sont reliées l'une à l'autre par une *veine communicante postérieure* passant transversalement au-devant de la protubérance annulaire. Il existe encore, à la base du cerveau et au-devant du chiasma des nerfs optiques, une *veine communicante antérieure* étendue entre les deux veines cérébrales antérieures.

Les veines cérébrales antérieures, les veines basilaires et les deux veines communicantes antérieure et postérieure forment donc, à la base du cerveau, un cercle veineux complet.

b) Les veines des circonvolutions.

Pour la facilité de la description, on divise les veines superficielles des circonvolutions en trois groupes :

1° Les veines de la face interne des hémisphères cérébraux ou *veines cérébrales internes*.

2° Les veines de la face externe des hémisphères cérébraux ou *veines cérébrales externes*.

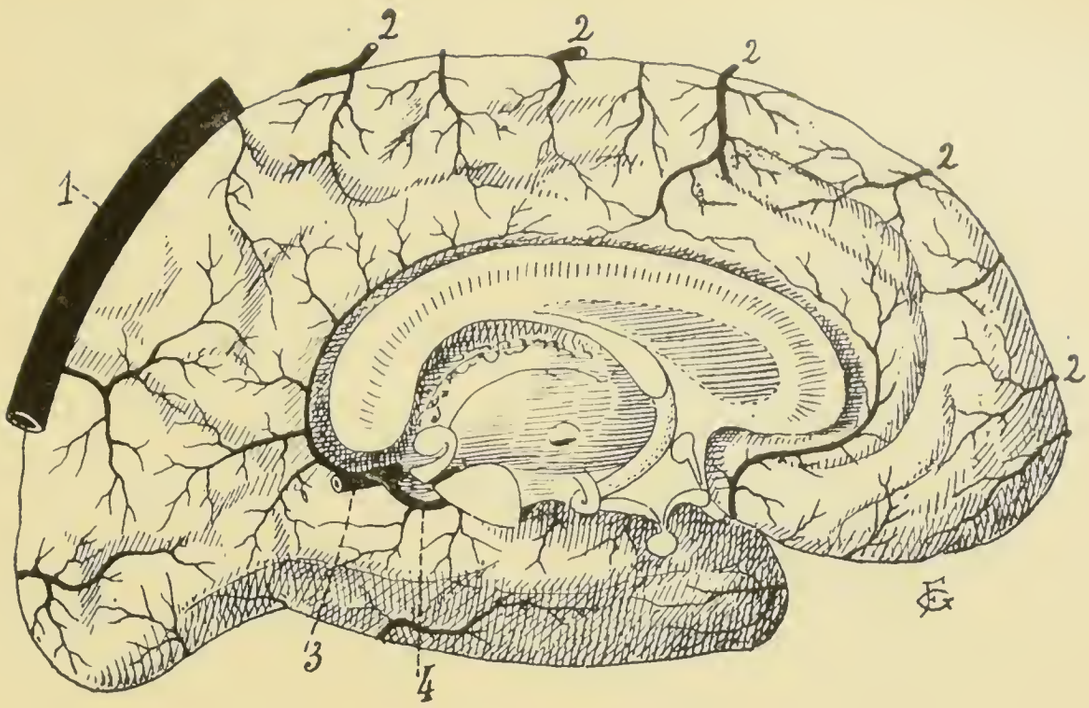

Fig. 299

Les veines superficielles de la face interne de l'hémisphère cérébral gauche (d'après Testut).

1. Sinus longitudinal supérieur.
2. Veines cérébrales externes ascendantes.
3. Tronc veineux résultant de la réunion des veines de Galien.
4. Veine basilaire.

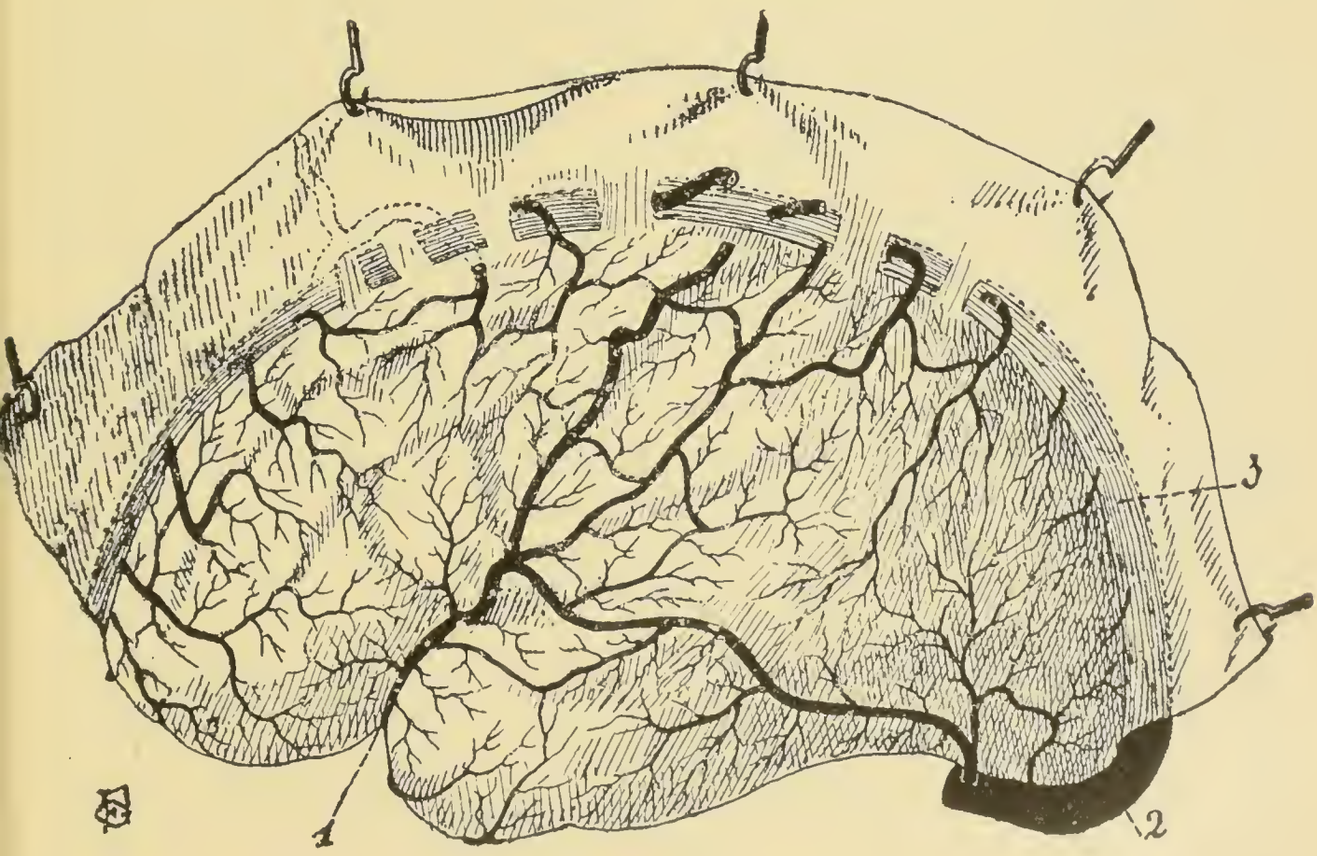

Fig. 300.

Les veines superficielles de la face externe de l'hémisphère cérébral gauche (d'après Testut).

1. Grande veine anastomotique de Trolard.
2. Sinus latéral.

3° Les veines de la face inférieure de chaque hémisphère ou *veines cérébrales inférieures.*

Veines cérébrales internes. Les veines de la face interne se jettent en majeure partie dans le sinus longitudinal supérieur. Quelques-unes d'entre elles se rendent dans le sinus longitudinal inférieur, dans la veine de Galien ou dans la veine cérébrale antérieure, fig. **299**.

Veines cérébrales externes. Les veines de la face externe sont en partie ascendantes et en partie descendantes. Les veines ascendantes se jettent dans le sinus longitudinal supérieur. Les veines descendantes se rendent dans les sinus de la base : sinus latéral, sinus pétreux supérieur ou sinus caverneux. Parmi ces veines de la face interne, il en est une plus volumineuse que les autres, située au niveau de la fissure de Rolando et s'ouvrant, d'une part, dans le sinus longitudinal supérieur et, d'autre part, à la base du cerveau, dans le sinus caverneux ou le sinus pétreux supérieur : c'est la *grande veine anastomotique de Trolard*, fig. **300**.

Veines cérébrales inférieures. Les veines de la face inférieure se jettent en partie dans le sinus latéral (veines de la face inférieure du lobe occipito-temporal), en partie dans la veine cérébrale antérieure, la veine cérébrale moyenne ou veine de l'insula de Reil et dans le commencement du sinus longitudinal supérieur (veines de la face inférieure du lobe frontal), fig. **298**.

Toutes ces veines superficielles, les veines de la base aussi bien que les veines des circonvolutions, s'anastomosent largement et fréquemment entre elles, de façon à produire, dans l'épaisseur de la pie-mère, un véritable réseau veineux.

Les veines cérébrales superficielles ou veines extra-cérébrales reçoivent le sang veineux amené par les veines intra-cérébrales. Celles-ci naissent dans la profondeur du cerveau en faisant suite, soit au réseau capillaire de la substance blanche : *veines longues* ou *veines médullaires* ; soit au réseau capillaire de l'écorce grise : *veines courtes* ou *veines corticales*. Ces veines accompagnent les artères correspondantes. Elles sont beaucoup plus volumineuses, mais aussi beaucoup moins nombreuses que ces dernières.

Les veines profondes.

Les veines profondes recueillent le sang veineux des ganglions de la base, des parois ventriculaires du cerveau terminal et du cerveau intermédiaire, de la partie voisine de la substance blanche de chaque hémisphère et des plexus choroïdes latéraux. Elles constituent, entre les deux feuillets de la toile choroïdienne du troisième ventricule, deux veines volumineuses appelées *veines de Galien.*

Chaque veine de Galien commence, à l'extrémité antérieure de la toile choroïdienne, par la réunion de la *veine de la cloison transparente*, la *veine du corps strié* et la *veine des plexus choroïdes latéraux*, fig. **301**.

La *veine de la cloison transparente* est très grêle ; elle ramène le sang veineux de la cloison transparente, de la partie antérieure du corps calleux et de la partie correspondante du ventricule latéral.

La *veine du corps strié* est beaucoup plus volumineuse. Elle parcourt d'arrière en avant le sillon semi-circulaire qui sépare le noyau caudé de la couche optique, recevant successivement des veinules de la partie externe de la couche optique, et des veines plus grosses venant du noyau lenticulaire, du noyau caudé, de la capsule interne et de la substance blanche voisine. A l'extrémité antérieure de la couche optique, elle passe par le trou de Monro et se jette dans la veine de Galien.

La *veine des plexus choroïdes* se trouve dans l'épaisseur de ces plexus ; elle augmente de volume d'arrière en avant et se jette dans la veine de Galien, au niveau du trou de Monro.

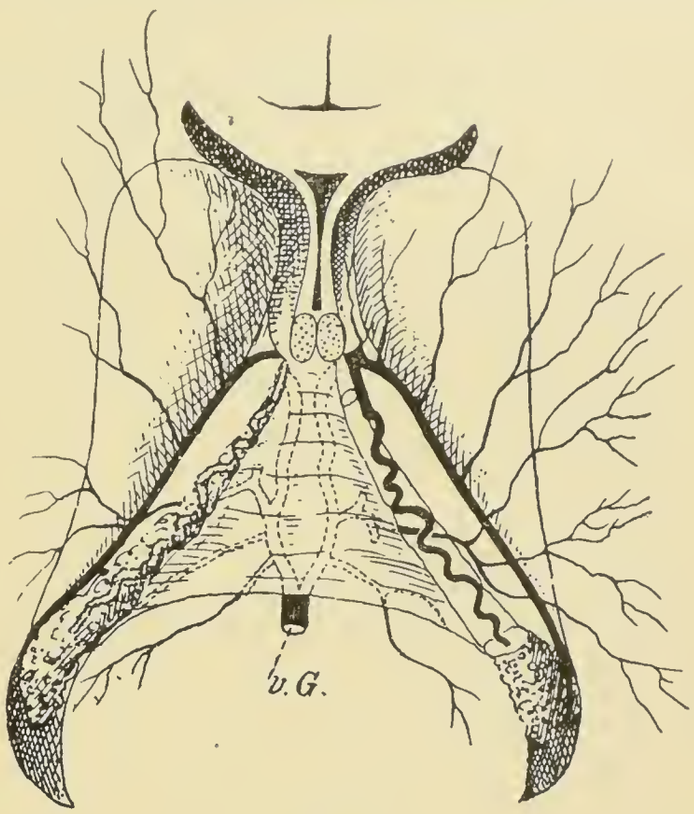

Fig. **301**.
Les veines de Galien ou veines cérébrales profondes. Gr. nat. 2/5.

Veines de Galien. Chaque veine de Galien se constitue donc, à l'extrémité antérieure de la toile choroïdienne, par la réunion de la veine de la cloison transparente, la veine du corps strié et la veine du plexus choroïde. Elle parcourt d'avant en arrière toute l'étendue de la toile choroïdienne, renforcée successivement par les veines de la couche optique et de la voûte à trois piliers et la veine de la corne d'Ammon. A la base de la toile choroïdienne, les deux veines de Galien se réunissent en un tronc volumineux qui se jette dans l'extrémité antérieure du sinus droit.

Des veines cérébrales le sang veineux passe dans les sinus de la dure-mère.

TROISIÈME PARTIE.

LES VOIES NERVEUSES.

L'étude de l'organisme interne des différentes parties de l'axe cérébro-spinal nous a mis en possession d'une série de coupes transversales prises à toutes les hauteurs, depuis le cône terminal de la moelle épinière jusqu'au lobe frontal du cerveau terminal. Nous allons mettre ces coupes les unes au-dessus des autres et tâcher de reconstruire avec elles toute la structure interne du système nerveux cérébro-spinal.

L'axe nerveux tout entier est formé de deux substances : la substance blanche et la substance grise. Un fait qui mérite d'être signalé, c'est que dans toute la partie inférieure de cet axe, depuis le cerveau intermédiaire jusqu'au filet terminal, la substance grise est centrale et la substance blanche est périphérique. Le cerveau terminal et le cervelet sont les seules parties qui présentent une structure inverse : ils ont une substance blanche centrale et une substance grise périphérique.

Cette disposition a son importance. Le cerveau et le cervelet constituent, en effet, les *centres nerveux supérieurs*. C'est dans leur substance grise corticale que doivent aboutir, en dernière analyse, toutes les impressions venues soit de la profondeur des organes, soit de toute l'étendue de notre tégument externe ; c'est de cette même substance grise corticale que partent aussi, en grande partie, soit les incitations motrices par lequelles l'organisme va répondre, d'une façon consciente ou inconsciente, aux excitations reçues (cerveau) ; soit les incitations nécessaires pour donner aux muscles la coordination dont ils ont besoin pour l'exécution de ces mouvements réactionnels (cervelet). La partie inférieure de l'axe nerveux, au contraire, représente les *centres nerveux inférieurs* ou *centres secondaires*, reliés à l'écorce cérébrale et à l'écorce cérébelleuse et influencés, dans une forte mesure, par les éléments nerveux constitutifs de cette substance grise supérieure.

Substance grise.

Depuis le cerveau intermédiaire jusqu'au filet terminal, la substance grise centrale de l'axe nerveux est traversée par le canal médullaire primitif.

La substance grise placée au-devant du canal est essentiellement motrice ; c'est là que l'on trouve les cellules nerveuses qui donnent origine aux fibres

motrices périphériques, FIG. **302** : cornes antérieures et cornes latérales de la substance grise sur toute l'étendue de la moelle épinière ; trigone de l'hypoglosse, noyau ambigu et noyau dorsal du vague pour les nerfs moteurs qui dépendent du myélencéphale ; noyaux moteurs du facial, de l'oculo-moteur externe et du trijumeau dans l'épaisseur du pont de VAROLE; noyau du pathétique dans l'isthme du rhombencéphale et noyau du nerf oculo-moteur commun dans le cerveau moyen.

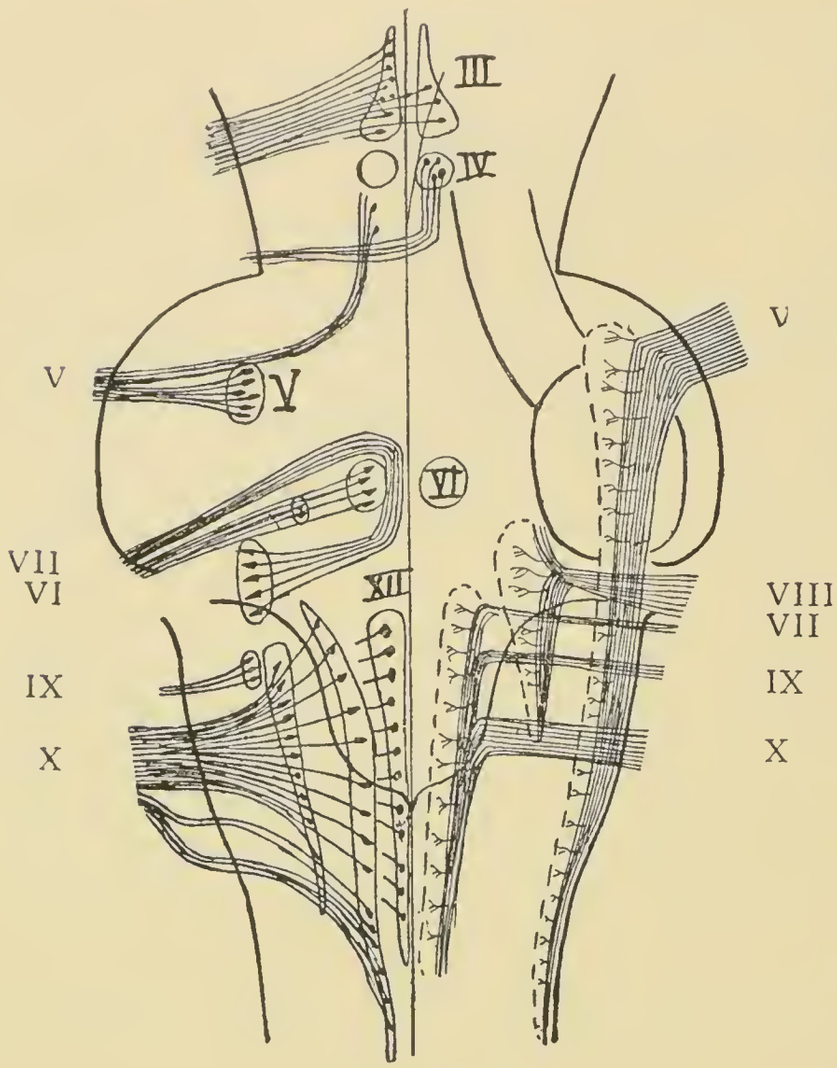

FIG. **302**.
Schéma montrant les noyaux d'origine et les noyaux de terminaison des nerfs craniens.

Cette substance grise antérieure n'est pas exclusivement formée par les *cellules radiculaires* des nerfs moteurs périphériques; on y trouve encore, comme second élément constitutif, un entrelacement inextricable de fines fibrilles nerveuses. Parmi celles-ci, quelques-unes représentent les ramifications cylindraxiles collatérales et terminales des fibres nerveuses de la voie motrice d'origine corticale qui doivent relier la zône motrice de l'écorce cérébrale à ces noyaux d'origine ; d'autres représentent les ramifications cylindraxiles des fibres nerveuses formant les voies motrices courtes d'origine sous-corticale reliant des masses grises du diencéphale et des diverses parties du rhombencéphale aux cellules d'origine des nerfs moteurs périphériques ; d'autres encore appartiennent aux collatérales des fibres des voies sensitives voisines.

La substance grise placée en arrière du canal central est en rapport avec les fibres sensitives. C'est là que viennent se rendre les ramifications collatérales et terminales des fibres sensitives périphériques : cornes postérieures et régions moyennes de la substance grise de la moelle et noyaux des faisceaux de GOLL et de BURDACH pour les fibres des racines postérieures des nerfs spinaux ; substance grise voisine du faisceau solitaire pour les fibres sensitives du facial, du vague et du glosso-pharyngien ; les différentes masses grises connues sous

le nom de noyaux de l'acoustique pour la terminaison des fibres des deux racines du nerf de la huitième paire (noyau accessoire et tubercule latéral pour les fibres du nerf cochléaire, noyau à grosses cellules ou noyau de Deiters, noyau de Bechterew ainsi que la masse grise qui longe en dedans la racine descendante pour les fibres du nerf vestibulaire) ; le noyau terminal ou substance grise voisine de la racine descendante ou spinale du nerf trijumeau pour les fibres sensitives du nerf de la cinquième paire.

Cette substance grise postérieure ne constitue pas seulement le *noyau de terminaison* des fibres sensitives périphériques, elle forme encore le *noyau d'origine* pour le neurone sensitif central, dont le prolongement cylindraxile ascendant ou descendant doit se terminer dans une masse grise supérieure ou inférieure des centres nerveux.

La substance grise de tout l'axe cérébro-spinal est formée essentiellement de cellules nerveuses donnant origine à des fibres nerveuses et de fibrilles nerveuses qui viennent s'y terminer. On y trouve des cellules nerveuses à cylindre-axe long et des cellules nerveuses à cylindre-axe court. Les cellules nerveuses à cylindre-axe long envoient leurs prolongements cylindraxiles dans la substance blanche. Entourés d'une gaine de myéline, ces prolongements cylindraxiles vont devenir les fibres constitutives de cette dernière substance.

Substance blanche.

La substance blanche de tout l'axe cérébro-spinal est formée de fibres nerveuses. Ces fibres constituent les voies nerveuses que l'on divise en deux groupes : les *voies longues* et les *voies courtes*.

Voies longues. Les voies longues sont formées par l'ensemble des fibres nerveuses qui relient les diverses sphères sensorielles du cerveau terminal aux organes périphériques, soit dans le sens centripète, soit dans le sens centrifuge, FIG. **303** A.

L'étude des voies longues consiste à rechercher l'origine et la terminaison de leurs fibres ascendantes et descendantes, à poursuivre leur trajet et à établir leurs connexions à travers tout le système nerveux central et périphérique.

Voies courtes. Toutes les autres voies peuvent être considérées comme des *voies courtes*. Elles ont pour fonction de relier l'une à l'autre des masses grises plus ou moins rapprochées dans l'axe cérébro-spinal. Ces voies sont excessivement nombreuses. Elles servent essentiellement à relier soit les fibres centripètes périphériques aux cellules d'origine des fibres centrifuges, soit une masse grise dans laquelle se termine un nerf centripète périphérique au noyau d'origine réelle d'un ou de plusieurs nerfs centrifuges. Elles interviennent presque exclusivement dans la constitution des *voies réflexes*.

Nous avons rencontré tous ces faisceaux de fibres nerveuses dans les différentes coupes de l'axe nerveux que nous avons étudiées antérieurement.

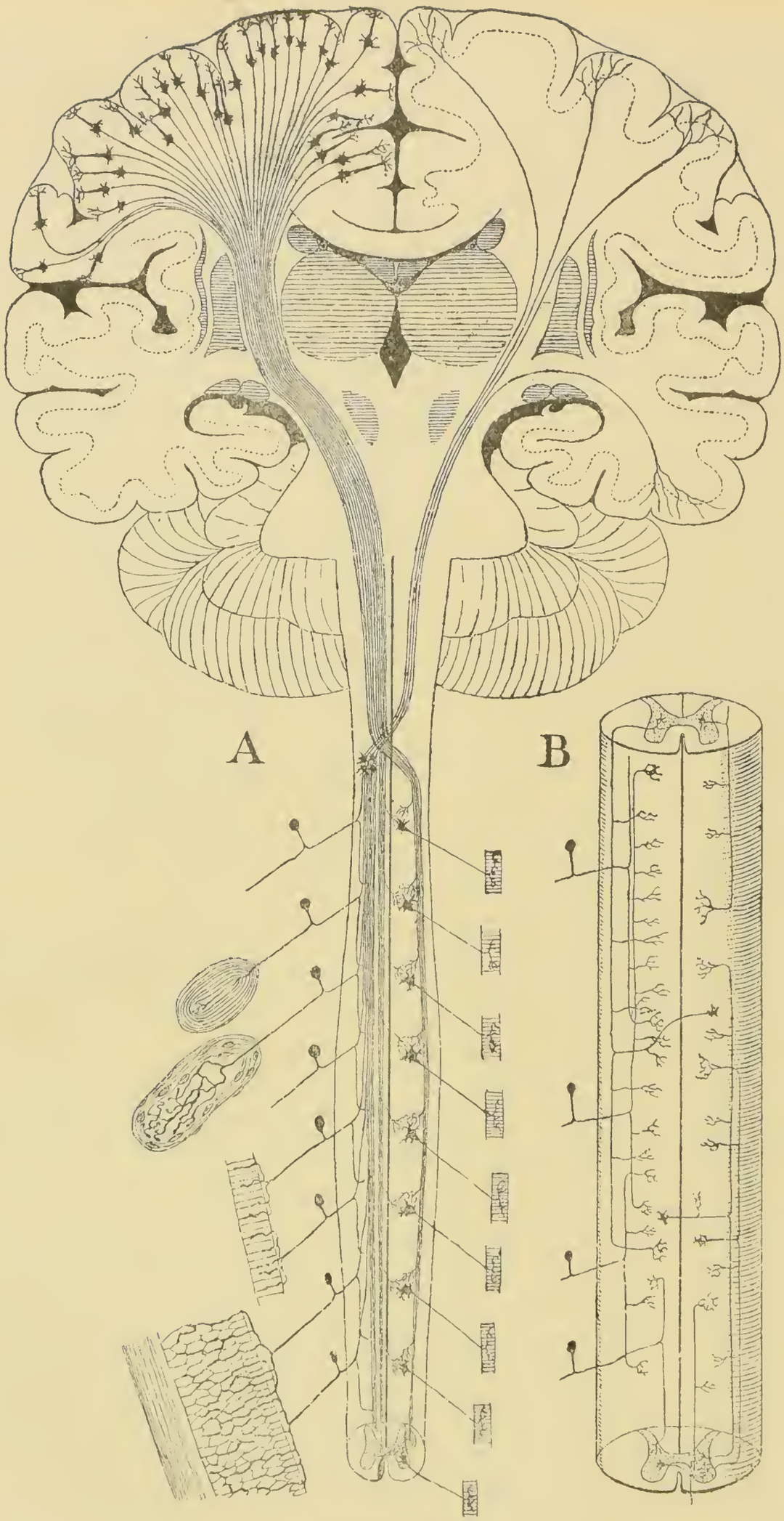

Fig. 303.

A. Schéma des voies longues de la sphère tactile.
B. Schéma des voies courtes ou fibres commissurales longitudinales dans la moelle épinière.

Nous allons les reprendre l'un après l'autre, poursuivre leur trajet et étudier leurs connexions et leurs rapports à travers toute l'étendue de l'axe cérébro-spinal.

Les voies ascendantes.

Les voies ascendantes, considérées dans leur ensemble, se laissent subdiviser en deux groupes : les *voies longues* ou *voies de sensibilité* et les *voies courtes* ou *voies réflexes*.

Voies longues. Les fibres qui constituent les voies ascendantes longues ou voies de sensibilité ont pour fonction de recueillir les impressions, qui se produisent à la surface du corps et dans la profondeur des organes, et de les transmettre jusque dans les parties grises les plus élevées de l'axe cérébro-spinal.

Considérées dans leur forme la plus simple, ces voies de sensibilité sont constituées de deux parties superposées : une partie *périphérique*, reliant les différents organes du corps à l'axe nerveux, et une partie *centrale*, unissant les parties inférieures de l'axe cérébro-spinal, dans lesquelles se terminent les neurones périphériques, aux éléments de la couche corticale grise du cerveau terminal, FIG. **304**.

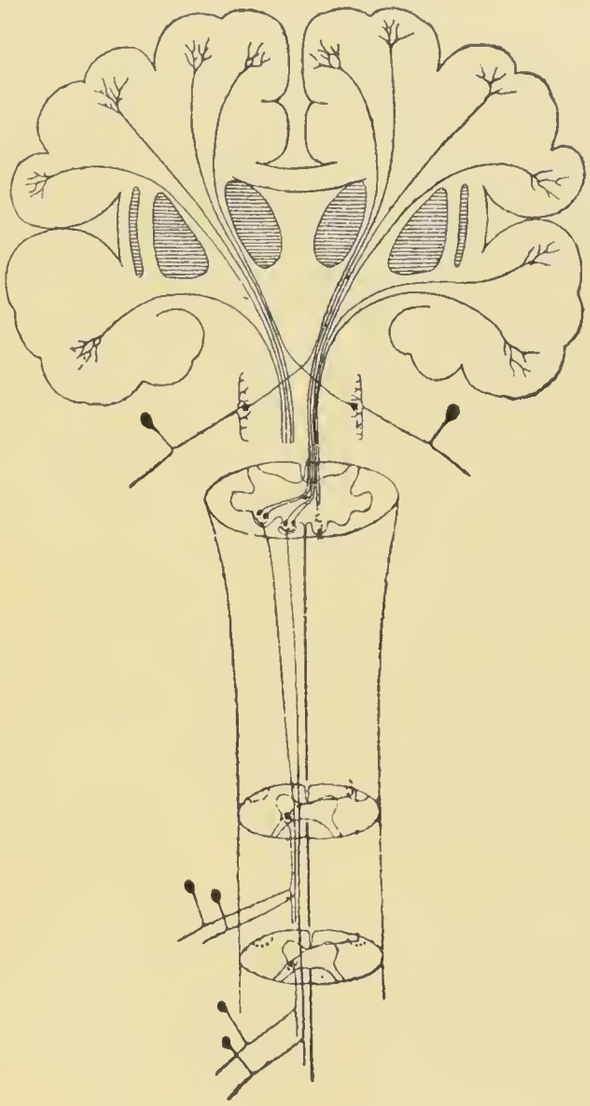

FIG. **304**.
Schéma montrant la disposition et le mode de superposition des neurones centripètes.

La *partie périphérique* est formée d'un seul neurone ; celui-ci a toujours sa cellule d'origine *en dehors* de l'axe cérébro-spinal ; il est pourvu d'un prolongement à conduction cellulipète qui se termine dans les organes périphériques et d'un prolongement cylindraxile, qui trouve sa terminaison dans les masses grises inférieures des centres nerveux, masses grises qui portent le nom de *noyaux terminaux* des nerfs sensibles périphériques.

La *partie centrale* est formée de deux ou plusieurs neurones superposés ; ces neurones sensitifs des centres ont leurs cellules d'origine dans les parties inférieures du névraxe, dans les masses grises dans lesquelles se terminent les prolongements cylindraxiles des neurones périphériques. Leurs prolongements

protoplasmatiques sont descendants, tandis que leurs prolongements cylindraxiles sont ascendants et vont se rendre, d'une façon directe ou indirecte, dans l'écorce grise du cerveau terminal.

Les excitations ou les impressions qui viennent d'une moitié du corps sont perçues par les éléments de la couche corticale grise de l'hémisphère cérébral du côté opposé.

C'est là un fait d'observation indiscutable. Il s'en suit nécessairement que les éléments de la voie sensitive, qui transmettent ces impressions de la périphérie à l'écorce cérébrale, doivent, en un point quelconque de l'axe nerveux, passer la ligne médiane et s'entrecroiser avec les éléments de la voie sensitive du côté opposé. Cet entrecroisement ne se fait pas par le neurone sensitif périphérique. Celui-ci envoie toujours son prolongement cylindraxile dans la substance grise de la moitié correspondante de l'axe cérébro-spinal.

Mais *cet entrecroisement a lieu par le prolongement cylindraxile du neurone sensitif central*. Celui-ci a sa cellule d'origine dans une des masses grises inférieures (médullaires, bulbaires, protubérantielles, etc.) ; son prolongement cylindraxile, en remontant dans l'axe nerveux, passe la ligne médiane, s'entrecroise avec le prolongement cylindraxile du neurone du côté opposé, et va se terminer, après interruption dans le diencéphale, dans l'écorce grise de l'hémisphère cérébral.

Dans cette écorce grise, le neurone central va se terminer dans l'une ou l'autre sphère sensorielle suivant la nature des impressions (tactiles, acoustiques, visuelles, gustatives (?), ou olfactives) qu'il amène dans le télencéphale.

En se basant sur la zône de l'écorce où se terminent ces voies ascendantes, on pourrait les subdiviser en voies tactiles, acoustiques, visuelles et olfactives.

Voies courtes. Mais les fibres qui entrent dans la constitution des nerfs centripètes périphériques ne possèdent pas toutes une connexion corticale. Un grand nombre même de ces fibres centripètes se terminent dans les centres nerveux inférieurs et interviennent dans le mécanisme des mouvements réflexes. Il y a d'ailleurs des nerfs périphériques qui sont sans connexion aucune avec l'écorce cérébrale, tel le nerf vestibulaire, tel probablement aussi la partie centripète du nerf pneumogastrique.

Il y en a d'autres pour lesquels une connexion corticale existe sans aucun doute, mais dont nous ignorons complètement, non seulement le trajet suivi par les fibres centripètes dans l'axe nerveux, mais même la région de l'écorce où se fait la perception consciente. Telles les fibres centrales en connexion avec les fibres gustatives renfermées dans le nerf glosso-pharyngien et dans le nerf de Wrisberg, ou racine sensitive du nerf de la septième paire.

D'ailleurs, même pour les nerfs périphériques qui possèdent une connexion corticale, les voies ascendantes qui établissent cette connexion renferment un grand nombre de fibres qui s'arrêtent en chemin et se terminent dans les

centres nerveux inférieurs. Ce sont là encore des éléments constituants des voies courtes ou des voies réflexes.

Division des voies ascendantes. Pour décrire les voies ascendantes du système nerveux cérébro-spinal, on peut les subdiviser, en tenant compte exclusivement des *masses grises où elles ont leur origine* et où elles se mettent en connexion avec la terminaison des nerfs centripètes périphériques, en :

1° Voies ascendantes d'origine *médullaire*, en connexion avec les fibres des racines postérieures de tous les nerfs spinaux.

2° Voies ascendantes d'origine *bulbaire*, en connexion avec les fibres sensitives des nerfs pneumo-gastrique, glosso-pharyngien et facial (nerf de Wrisberg).

3° Voies ascendantes d'origine *bulbo-protubérantielle*, en connexion avec le nerf trijumeau et avec les deux branches (cochléaire et vestibulaire) du nerf acoustique.

4° Voies ascendantes d'origine *diencéphalique*, en connexion avec le nerf optique.

5° Voies ascendantes d'origine *télencéphalique*, en connexion avec le nerf olfactif.

I.

Voies ascendantes d'origine médullaire.

Ces voies sont formées, comme toute voie centripète, d'une partie périphérique et d'une partie centrale.

Partie périphérique.

La partie périphérique est représentée par l'ensemble des fibres nerveuses qui entrent dans la constitution de toutes les racines postérieures de la moelle épinière. Nous avons vu que toutes ces fibres ont leurs cellules d'origine dans les ganglions spinaux.

Une question intéressante à résoudre concerne le nombre approximatif de fibres nerveuses amenées ainsi, dans chaque cordon postérieur de la moelle, par les racines postérieures des 31 nerfs spinaux.

D'après des recherches récentes, le nombre de ces fibres radiculaires atteint, pour la moelle d'un homme adulte, le chiffre de 653627 fibres nerveuses pour *chaque moitié du corps*, soit un total de 1307254 fibres médullaires afférentes.

Toutes ces fibres centripètes vont devenir des fibres constituantes des cordons postérieurs de la moelle. Elle vont se terminer, soit dans de la *substance grise médullaire* depuis le cône terminal jusqu'au niveau du premier nerf cervical, soit dans les *noyaux des faisceaux de Goll et de Burdach* ou *noyaux des cordons postérieurs* apparaissant à la partie inférieure du bulbe, FIG. **305**.

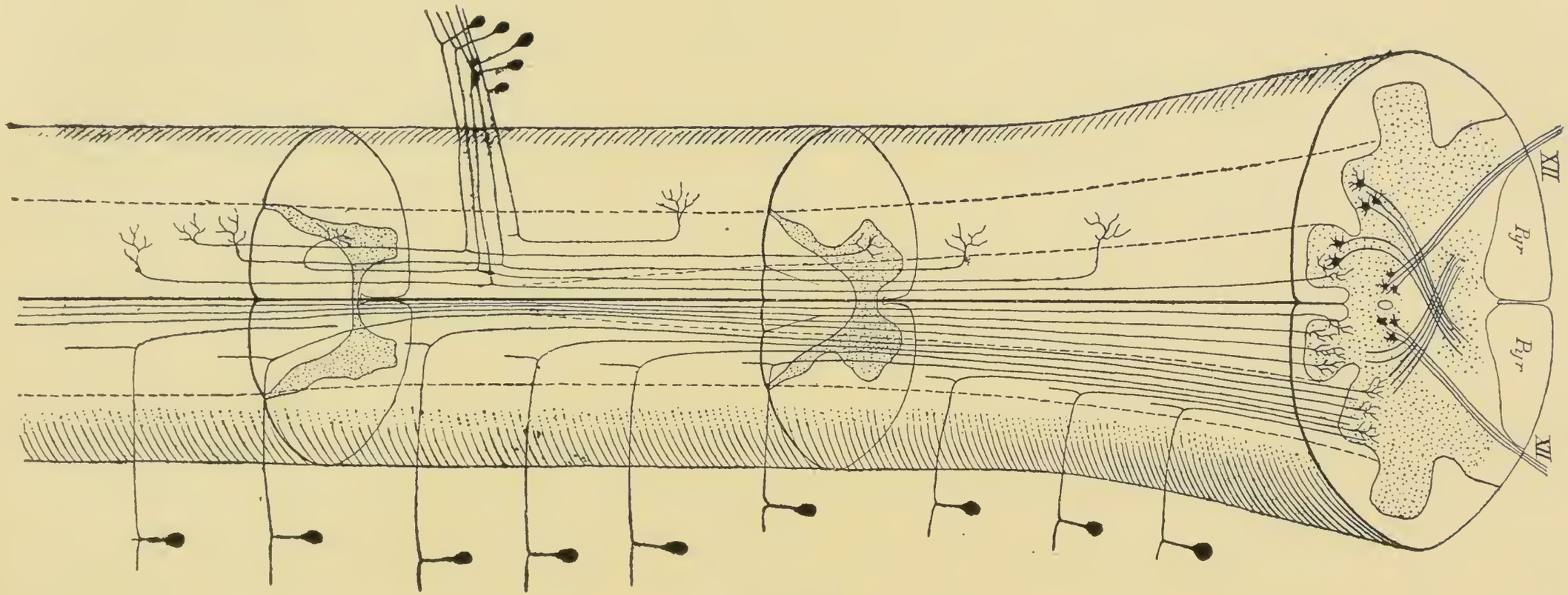

Fig. **305**.

Schéma indiquant le trajet que parcourent les fibres des racines postérieures dans les cordons postérieurs. A gauche, nous avons représenté les différentes fibres provenant d'une seule racine. A droite, nous avons représenté la position relative des fibres provenant de racines différentes. Chaque ganglion spinal a été représenté par une seule cellule unipolaire.

Il résulte de toutes les recherches faites sur la constitution des cordons postérieurs de la moelle et sur les connexions qui existent, d'une part entre les nerfs centripètes périphériques et la substance grise médullaire dans laquelle ils se terminent, d'autre part entre cette substance grise médullaire et l'écorce cérébrale, que ces deux masses grises (corne postérieure de la moelle et noyaux des cordons postérieurs) diffèrent entre elles par la nature des fibres qui viennent s'y terminer et par les connexions qui les relient aux centres nerveux supérieurs.

Pour ce qui concerne la nature des fibres radiculaires, nous savons que, *anatomiquement*, les fibres des cordons postérieurs se laissent subdiviser en *fibres courtes* et *fibres longues*. Les fibres courtes sont *myélopètes*, elles se terminent dans la substance grise des différentes cornes de la moelle ; les *fibres longues* sont *bulbopètes* et trouvent leur terminaison dans les noyaux des cordons postérieurs. Nous avons vu antérieurement que, au point de vue *physiologique*, on doit également établir une distinction entre ces fibres courtes et ces fibres longues. Les fibres courtes se terminant dans la moelle servent à la transmission de la sensibilité *superficielle* ou *cutanée* (sensibilité tactile, douloureuse et thermique) ; tandis que les fibres longues, qui se laissent poursuivre jusque dans les noyaux des faisceaux de Goll et de Burdach, transmettent seules, vers les centres nerveux supérieurs, les impressions de la sensibilité profonde (sensibilité des muscles, des tendons, des articulations) généralement considérée comme sensibilité *musculaire*.

Partie centrale.

Quant aux connexions centrales reliant ces masses grises médullaires à l'écorce cérébrale, connexions qui, prises dans leur ensemble, constituent les voies ascendantes longues *médullaires*, il résulte de l'ensemble des recherches expérimentales faites sur les animaux que la voie ascendante qui trouve son origine dans les *noyaux des cordons postérieurs* se rend directement vers la couche optique du côté opposé en traversant, de bas en haut, le myélencéphale, le métencéphale et le mésencéphale ; tandis que la voie ascendante qui provient des *cornes postérieures* de la moelle n'arrive à la couche optique qu'après avoir passé par le cervelet.

La première de ces voies nerveuses, *voie de transmission de la sensibilité profonde ou musculaire*, n'est formée que de deux neurones superposés : un *neurone médullo-thalamique* et un *neurone thalamo-cortical*. On pourrait donc l'appeler la *voie médullo-thalamo-corticale*.

La seconde voie ascendante, *voie de transmission de la sensibilité superficielle* ou *cutanée*, est formée d'un chainon médullo-cérébelleux, d'un chainon cérébello-olivaire et d'un chainon olivo-thalamique auquel fait suite un chainon thalamo-cortical. Elle constitue donc une *voie médullo-cérébello-thalamo-corticale*.

Toutes ces fibres ascendantes réunies forment les *voies ascendantes longues*

d'origine médullaire, les *voies médullo-corticales* ou véritables *voies médullaires de sensibilité*.

A côté d'elles, il existe encore, dans la moelle épinière, un nombre considérable de fibres courtes en connexion avec les fibres radiculaires postérieures. Ce sont les *voies courtes* d'origine médullaire ou *voies pour les mouvements réflexes*.

1° *Voies longues médullaires.*

A) *Voie médullo-thalamo-corticale ou voie centrale de la sensibilité musculaire.*

Cette voie nerveuse ascendante relie donc les noyaux des cordons postérieurs d'un côté à la sphère tactile de l'hémisphère cérébral du côté opposé.

Sa *partie périphérique* est formée par toutes les fibres radiculaires *longues* ou *fibres bulbopètes* renfermées dans chaque cordon postérieur, et provenant, en nombre variable, de toutes les racines postérieures des nerfs spinaux. Elle relie les muscles, les tendons et les articulations du cou, du tronc et des membres aux noyaux des cordons postérieurs.

Les fibres longues du faisceau de Goll proviennent exclusivement des racines postérieures de tous les nerfs sacrés et lombaires ainsi que des nerfs dorsaux inférieurs ; tandis que le faisceau des fibres longues, qui entrent dans la constitution du faisceau de Burdach, ne renferme que des fibres radiculaires provenant des racines postérieures des nerfs dorsaux supérieurs et de tous les nerfs cervicaux.

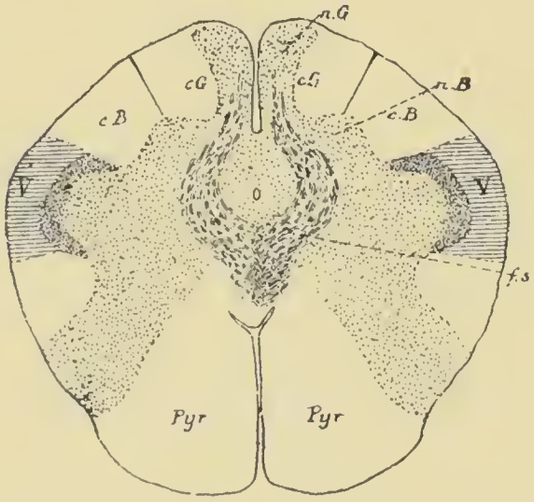

Fig. 306.
Entrecroisement des fibres médullo-thalamiques ou fibres du ruban de Reil à la partie inférieure du myélencéphale.

Les racines postérieures amènent à la moelle, avons-nous vu, dans chaque moitié du corps, plus de 650,000 fibres nerveuses. Il résulte des recherches de Ingbert que, sur ce total de 653627 fibres radiculaires postérieures, il y a environ un cinquième (21 °/o ou 135800) de fibres musculaires et quatre cinquièmes (79 °/o, soit 517037) de fibres cutanées.

La *partie centrale* de la voie sensitive médullo-thalamo-corticale est formée d'un chainon médullo-thalamique et d'un chainon thalamo-cortical.

Chainon médullo-thalamique. Il commence dans les masses grises de la partie inférieure du bulbe connues sous le nom de noyaux des faisceaux de Goll et de Burdach.

Du noyau du faisceau de Goll les fibres nerveuses se dirigent en avant, en longeant la face latérale de la coupe du canal central, fig. 306, puis en de-

dans pour s'entrecroiser dans le raphé, en constituant la partie inférieure de l'*entrecroisement des fibres médullo-thalamiques*. En remontant dans le bulbe, on voit bientôt apparaître le noyau du faisceau de BURDACH d'où partent de nombreuses fibres horizontales qui s'inclinent en avant, puis en dedans, en décrivant de larges arcades à concavité postérieure, véritables fibres arciformes qui gagnent le raphé pour s'y entrecroiser avec les fibres du côté opposé, FIG. **307**.

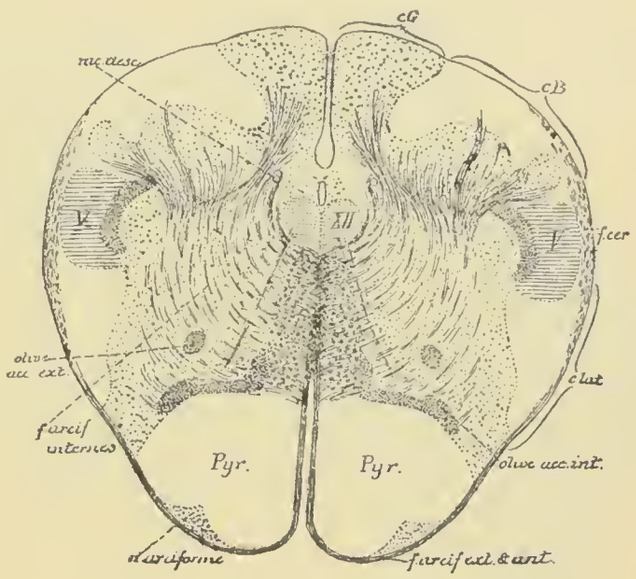

FIG. **307**.
Entrecroisement des fibres médullo-thalamiques à la partie inférieure de la moelle allongée.

Après entrecroisement, toutes ces fibres se recourbent en haut pour devenir verticales. Elles constituent bientôt, de chaque côté du raphé, entre les pyramides antérieures qui sont en avant et la masse grise voisine du canal central qui est en arrière, un faisceau volumineux, formé par les prolongements cylindraxiles de toutes les cellules nerveuses renfermées dans les noyaux des cordons postérieurs. Ce faisceau représente le chaînon médullo-thalamique de la voie sensitive médullo-thalamo-corticale.

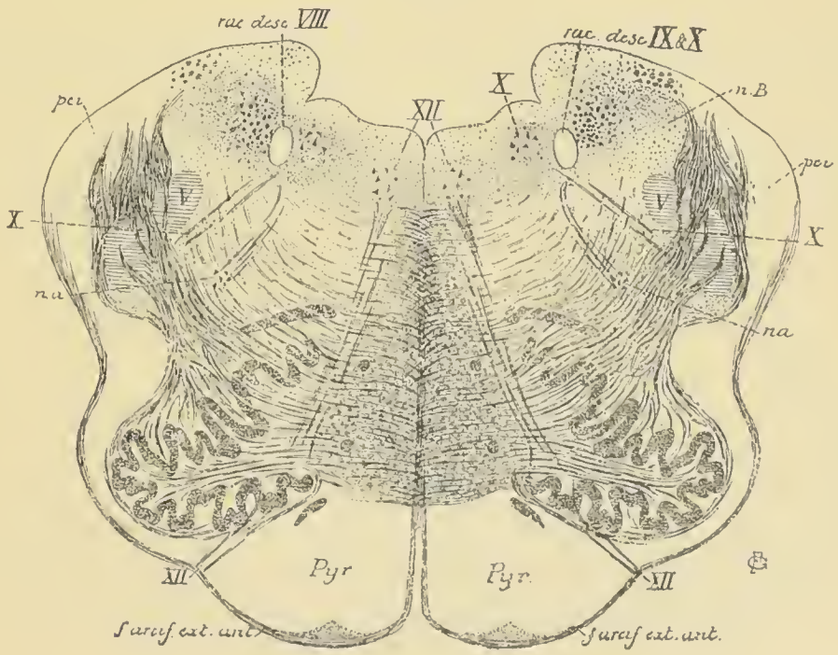

FIG. **308**.
Coupe montrant la position de la couche interolivaire à la partie supérieure du myélencéphale.

Myélencéphale. Les fibres de ce faisceau ascendant traversent ensuite, de bas en haut, toute l'étendue de la moelle allongée, conservant toujours leur

position de chaque côté du raphé, en arrière des fibres de la voie motrice centrale ou voie pyramidale. En longeant la face interne des olives du bulbe, ce faisceau compact de fibres ascendantes prend le nom de *couche interolivaire*, FIG. **308**.

Métencéphale. La voie médullo-thalamique parcourt ensuite la protubé-

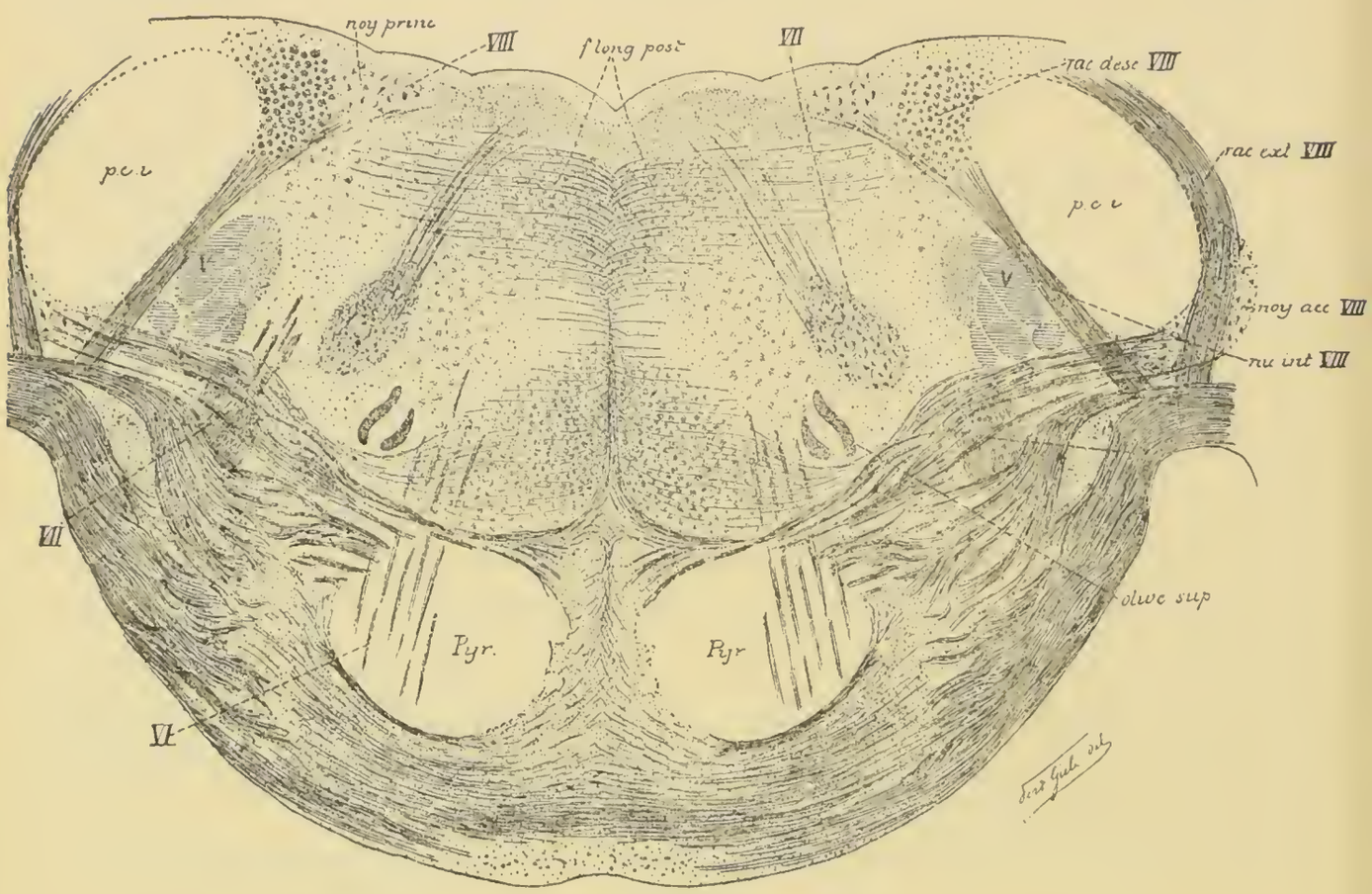

FIG. **309**.
Coupe montrant la position des fibres de la voie médullo-thalamique dans la partie inférieure de la protubérance.

rance annulaire, de chaque côté du raphé, immédiatement en arrière des fibres transversales ponto-cérébelleuses, FIG. **309**. En montant dans cette partie

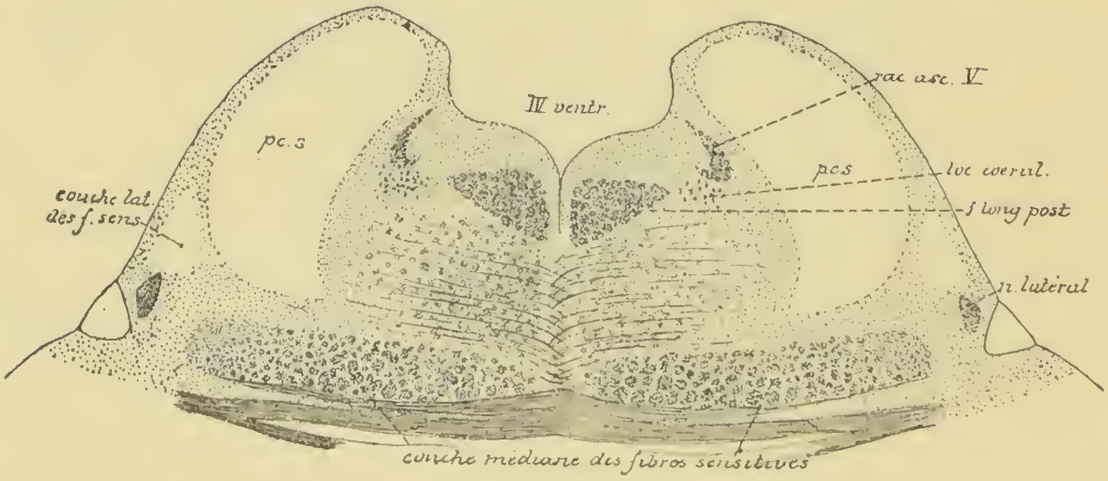

FIG. **310**.
Coupe montrant la position des fibres de la voie médullo-thalamique à la partie supérieure de la protubérance annulaire où elles forment le lemniscus médian.

ventrale du métencéphale, ce faisceau de fibres sensitives s'aplatit dans le sens antéro-postérieur, s'élargit dans le sens transversal et s'écarte insensiblement

de la ligne médiane, FIG. **310**. En traversant le pont de VAROLE, ce faisceau aplati des fibres de la voie sensitive médullo-thalamique prend encore le nom de *lemniscus médian* ou *ruban de Reil médian*.

Mésencéphale. En pénétrant dans le mésencéphale les fibres continuent à s'écarter de la ligne médiane, pour venir occuper la partie latérale de la formation réticulaire, FIG. **311**.

Elles traversent la région sous-thalamique pour se terminer dans le noyau ventral, ou latéral de la couche optique.

Le chainon médullo-thalamique représente donc une voie croisée reliant les noyaux des cordons postérieurs d'un côté de la moelle à la couche optique du côté opposé.

Chainon thalamo-cortical. Au chainon médullo-thalamique fait suite un chainon thalamo-cortical. Les fibres constituantes de cette voie corticipète ont leurs cellules d'origine dans le noyau latéral du thalamus.

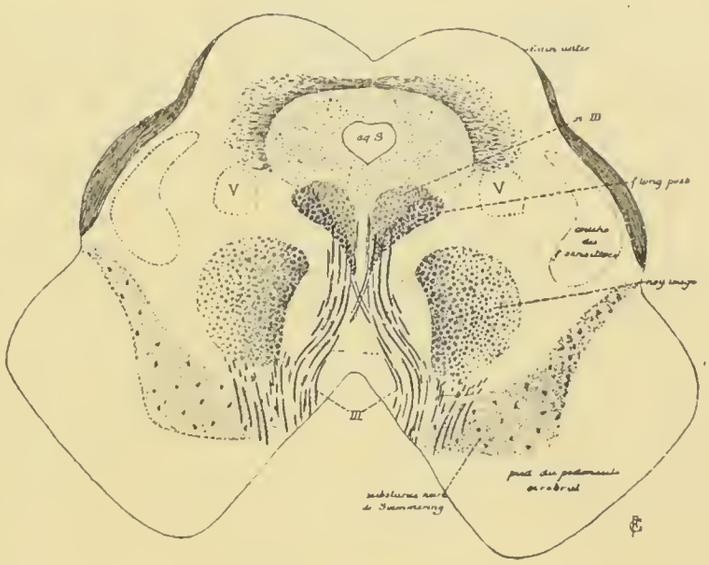

FIG. **311**.
Position des fibres médullo-thalamiques dans le mésencéphale.

On n'est pas encore parvenu à établir leur trajet exact par la méthode des dégénérescences secondaires. On pense que ces fibres sortent par la face externe de la couche optique, qu'elles entrent momentanément dans la constitution de la partie supérieure du bras postérieur de la capsule interne, pour devenir fibres constituantes de la couronne rayonnante de la couche optique, traverser le centre ovale de VIEUSSENS et se terminer dans l'écorce grise de la circonvolution centrale postérieure et de la partie correspondante du lobule paracentral.

Ces trois groupes de neurones superposés :

1° les *neurones musculo-médullaires* ou neurones directs reliant les muscles périphériques aux noyaux des cordons postérieurs de la moelle,

2° les *neurones médullo-thalamiques* ou neurones croisés reliant les noyaux des cordons postérieurs à la couche optique et

3° les *neurones thalamo-corticaux* ou neurones directs reliant la couche optique à la sphère tactile,

constituent donc par leur ensemble la voie ascendante longue *musculo-corticale* ou voie de transmission de la sensibilité musculaire, FIG. **312**.

Applications pratiques. L'interruption de cette voie nerveuse, en un point quelconque de son trajet ascendant, empêche les impressions de sensibilité profonde d'arriver jusqu'à l'écorce cérébrale. Le malade porteur d'une telle

lésion n'est donc plus renseigné sur la position respective de ses divers segments de membres pendant les mouvements qu'il leur imprime, d'où incoordination des mouvements ou *ataxie*.

L'ataxie d'origine médullaire est la plus fréquente. On la voit survenir, comme symptôme plus ou moins tardif, dans le tabes dorsalis ou ataxie locomotrice. On peut cependant observer une ataxie d'origine bulbaire et même protubérantielle. Plus haut la lésion *isolée* des fibres de la voie médullo-thalamique est beaucoup plus rare. Aussi les lésions cérébrales sont-elles rarement accompagnées d'incoordination des mouvements.

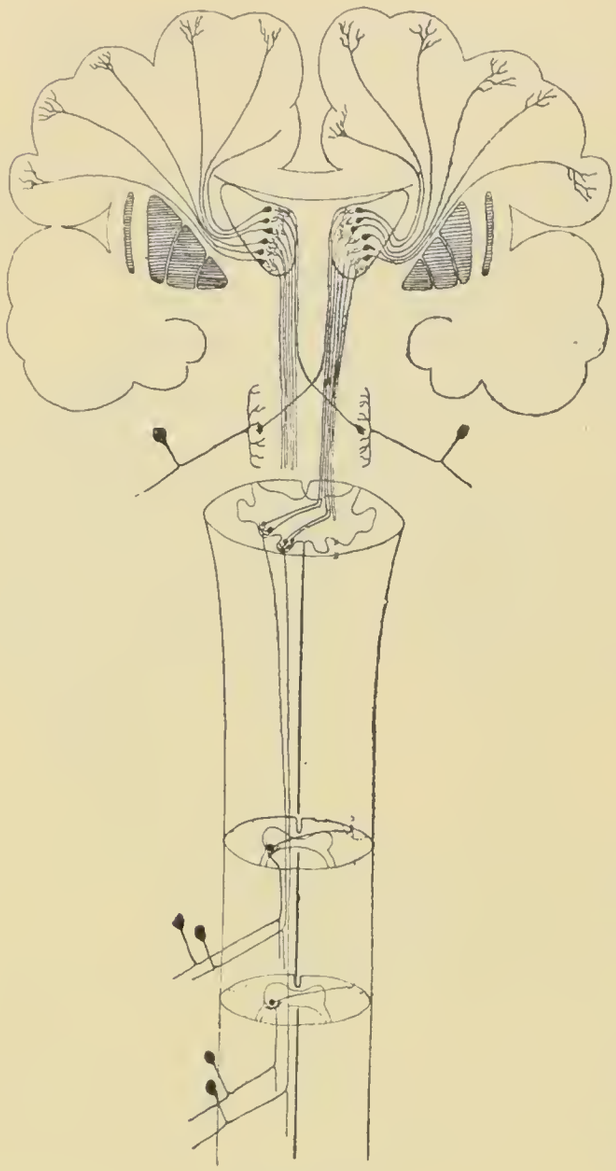

Fig. **312.**
Schéma montrant la disposition et le mode de superposition des neurones de la voie musculo-corticale ou voie de transmission de la sensibilité musculaire.

B) *Voie médullo-cérébello-thalamo-corticale ou voie centrale de la sensibilité cutanée.*

Cette voie nerveuse ascendante relie la colonne grise postérieure d'un côté de la moelle à la sphère tactile de l'hémisphère cérébral du côté opposé.

Sa *partie périphérique* est formée par toutes les fibres radiculaires *courtes* renfermées dans chaque cordon postérieur et provenant, en nombre variable, de toutes les racines postérieures des nerfs spinaux. Elle relie donc la *surface cutanée* du cou, du tronc et des quatre membres à la colonne grise postérieure de la moelle.

Toutes ces fibres courtes, devenues des fibres *myélopètes* des cordons postérieurs de la moelle, vont se terminer, par des ramifications libres, dans toutes les régions de la substance grise du même côté et même dans la substance grise de la corne postérieure du côté opposé.

Ces masses grises médullaires représentent donc les *noyaux terminaux* pour les fibres courtes des cordons postérieurs, ou fibres de la sensibilité cutanée ; en même temps elles sont les *noyaux d'origine* : 1°) pour toutes les fibres ascendantes longues qui ont pour fonction de transmettre aux centres nerveux supérieurs toutes les excitations recueillies à la surface du corps ; 2°) pour de nombreuses fibres courtes, médullaires ou autres, intervenant dans le mécanisme des mouvements réflexes.

La *partie centrale* de la voie de transmission de la sensibilité cutanée est formée d'un grand nombre de neurones superposés : neurones médullo-cérébelleux, cérébello-olivaires, olivo-thalamiques et thalamo-corticaux.

Chaînon médullo-cérébelleux. Cette voie commence, dans la moelle épinière, par deux faisceaux de fibres nerveuses situés à la périphérie du cordon latéral : le faisceau cérébelleux dorsal ou de Flechsig et le faisceau cérébelleux ventral ou de Gowers.

Faisceau cérébelleux dorsal. Les fibres du faisceau médullo-cérébelleux dorsal ont leurs cellules d'origine dans la colonne de Clarke du même côté, colonne grise dans laquelle se terminent un grand nombre de collatérales courtes des fibres des cordons postérieurs, fig. **313**. Ce sont donc des *fibres directes.*

Ce faisceau monte ensuite à travers toute la longueur de la moelle épinière, plus ou moins intimement confondu avec le faisceau de Gowers, fig. **313**. Il augmente constamment de volume par l'adjonction de nouvelles fibres nerveuses. Arrivées à la partie inférieure du myélencéphale, les fibres de ce faisceau cérébelleux se séparent insensiblement des fibres du faisceau de Gowers. Elles s'inclinent en arrière, pour se rendre dans le segment externe du pédoncule cérébelleux inférieur ou corps restiforme, et se terminer dans l'écorce cérébelleuse du ver supérieur du cervelet.

Faisceau cérébelleux ventral. Ce faisceau existe, dans le cordon latéral, au-devant du faisceau cérébelleux dorsal avec lequel il se confond intimement, fig. **313**. Ses fibres constitutives ont leurs cellules d'origine dans la substance grise médullaire. Cette origine n'est pas exactement connue.

On admet généralement que ces fibres proviennent en petite partie des cellules de la corne postérieure du même côté et, en majeure partie, de celles de la corne postérieure de la moitié opposée de la moelle. Ces fibres croisées, pour se rendre dans le faisceau de Gowers, passent par la commissure blanche de la moelle. Les fibres du faisceau de Gowers sont donc principalement des *fibres croisées.* Ce faisceau monte dans la moelle épinière en augmentant insensiblement de volume par l'adjonction constante de nouvelles fibres nerveuses.

Arrivés à la partie inférieure du myélencéphale, les deux faisceaux se séparent insensiblement l'un de l'autre. Le faisceau cérébelleux dorsal s'incline en arrière, tandis que le faisceau de Gowers monte dans le faisceau latéral du bulbe, au-devant de la racine du nerf de la cinquième paire.

Il traverse ainsi toute la hauteur du bulbe, étant situé dans le voisinage immédiat de la surface libre du myélencéphale, plus ou moins confondu avec les fibres descendantes du faisceau rubro-spinal et les fibres réticulo-spinales avec lesquelles il forme le *faisceau hétérogène.* Arrivé dans le pont de Varole, il devient plus profond, étant recouvert par la masse des fibres transversales qui prennent part à la constitution du pédoncule cérébelleux moyen. Au niveau de l'extrémité supérieure du noyau masticateur il s'incline en arrière,

en passant au-dessus des fibres radiculaires du nerf de la cinquième paire, longe la face externe du pédoncule cérébelleux supérieur en devenant de plus en plus superficiel, puis se recourbe en dedans en contournant ce pédoncule

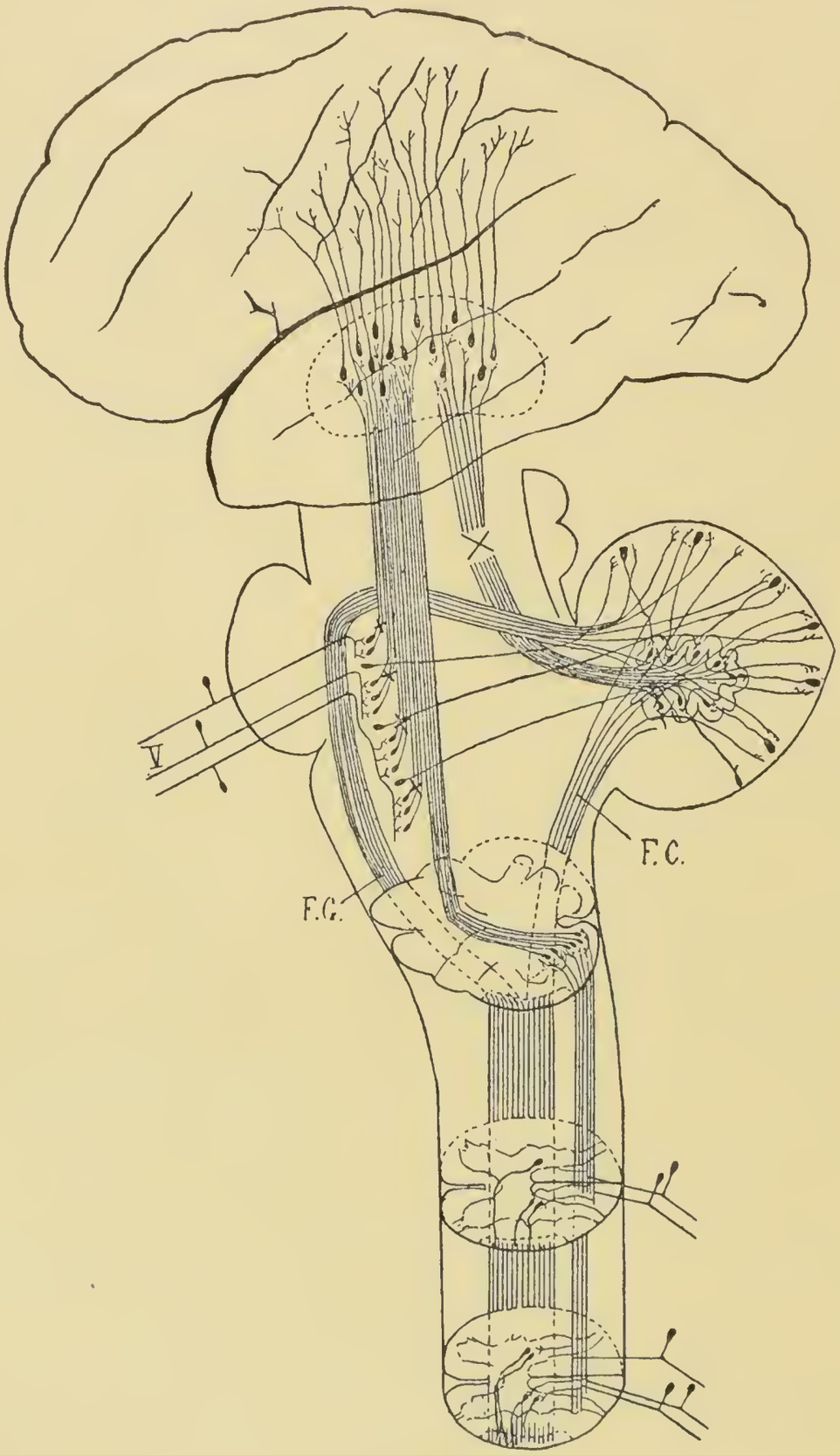

Fig. 313.

Schéma montrant la constitution des voies ascendantes longues d'origine médullaire : la voie musculo-corticale et la voie tégumento-corticale.

et pénètre dans la valvule de Vieussens, par la substance blanche de laquelle il gagne l'extrémité antérieure du ver supérieur du cervelet.

Le chainon médullo-cérébelleux représente donc à la fois une voie directe

(faisceau de Flechsig) et une voie croisée (faisceau de Gowers) reliant la corne grise postérieure d'un côté de la moelle à l'écorce grise de la partie supérieure du lobe médian du cervelet.

Valeur fonctionnelle. Nous avons vu que les fibres du faisceau médullo-cérébelleux dorsal servent à la transmission de la sensibilité *tactile. La voie de la sensibilité tactile* est donc, dans la moelle épinière, une *voie directe*, comme la voie de la sensibilité musculaire.

Les fibres du faisceau de Gowers transmettent incontestablement, vers les centres nerveux supérieurs, les impressions douloureuses et thermiques amenées dans la moelle par les fibres des racines postérieures. Ces fibres représentent donc la voie de transmission de la douleur et de la température. La *voie de la sensibilité thermo-algésique* est, le long de la moelle épinière, une voie croisée.

Applications pratiques. La mise hors de fonction des fibres du faisceau de Gowers d'un côté — comme cela peut s'observer soit à la suite d'une blessure accidentelle de la périphérie du cordon latéral, soit dans les cas de méningo-myélite syphilitique unilatérale — se traduira donc par la perte de la sensibilité à la douleur et à la température (dissociation syringomyélique) dans toute la partie du corps du côté opposé sous-jacente au segment médullaire intéressé. La même dissociation de la sensibilité peut s'observer au début d'une compression médullaire intéressant surtout les fibres des deux faisceaux médullo-cérébelleux antérieurs.

Si la lésion intéresse à la fois les deux faisceaux cérébelleux d'un même côté, elle se traduira au dehors par la perte de la sensibilité tactile dans le membre inférieur du côté correspondant et la dissociation syringomyélique de la sensibilité dans le membre du côté opposé.

Si la lésion est plus profonde encore et qu'elle intéresse les fibres de la zône pyramidale latérale on verra s'ajouter à ces troubles de la sensibilité, la paralysie dans le membre inférieur du côté lésé, c'est-à-dire tous les symptômes caractéristiques du syndrome de Brown-Sequard.

Chainon cérébello-olivaire. Il résulte des recherches expérimentales que la destruction de l'écorce grise de la partie supérieure du lobe médian est uniquement suivie de la dégénérescence secondaire de nombreuses fibres nerveuses, pouvant se poursuivre jusque dans l'olive cérébelleuse et probablement aussi jusque dans les noyaux du toit. Au chainon ascendant médullo-cérébelleux doit donc faire suite un chainon très court cérébello-olivaire. La distinction entre neurones appartenant à la voie de la sensibilité tactile et neurones appartenant à la voie de la sensibilité thermo-algésique, si nette le long de la moelle épinière, ne se retrouve plus dans le chainon cérébello-olivaire.

Chainon olivo-thalamique. Toutes les cellules constituantes de l'olive cérébelleuse envoient leur axone dans le pédoncule cérébelleux supérieur du côté correspondant.

Les fibres de ces pédoncules subissent un entrecroisement complet dans la partie inférieure du mésencéphale, FIG. **313**.

Au sortir de la commissure de WERNEKINK, un grand nombre de ces fibres ascendantes se terminent : soit dans le pont de VAROLE et la partie supérieure du bulbe (faisceau cérébelleux descendant), soit dans le noyau rouge, soit dans le noyau d'origine du nerf oculo-moteur commun. Un petit nombre seulement de ces fibres se laissent poursuivre jusque dans la couche optique du même côté et du côté opposé, sans que l'on connaisse exactement la masse grise thalamique où a lieu cette terminaison. Ces dernières constituent le chainon olivo-thalamique chargé de conduire jusque dans l'écorce cérébrale les impressions de douleur et de température recueillies par les fibres nerveuses périphériques.

Chainon thalamo-cortical. Les impressions de douleur et de température pouvant devenir *conscientes*, nous devons admettre l'existence d'une voie ascendante se laissant poursuivre jusque dans l'écorce cérébrale. Il doit donc exister un neurone thalamo-cortical faisant suite au neurone olivo-thalamique et se terminant plus que probablement dans l'écorce grise de la circonvolution centrale postérieure et du lobule paracentral, comme le neurone thalamo-cortical appartenant à la voie de la sensibilité musculaire.

Les cinq groupes de neurones superposés :

1) les *neurones tégumento-médullaires*, neurones directs reliant la surface cutanée du cou, du tronc et des quatre membres à la colonne grise postérieure de la moelle,

2) les *neurones médullo-cérébelleux*, neurones à la fois directs et croisés reliant la colonne de CLARKE et la corne grise postérieure à l'écorce grise du lobe médian du cervelet,

3) les *neurones cérébello-olivaires*, ou neurones reliant l'écorce cérébelleuse au noyau dentelé,

3) les *neurones olivo-thalamiques*, neurones croisés reliant l'olive cérébelleuse à la couche optique et

5) les *neurones thalamo-corticaux*, ou neurones directs reliant le thalamus à la sphère tactile,

constituent donc par leur ensemble la voie ascendante longue *tégumento-corticale*, FIG. **313**, ou voie de transmission de la sensibilité cutanée sous toutes ses formes.

Les voies courtes médullaires.

Mais, dans la substance grise de la moelle, les fibres myélopètes des racines postérieures ne se mettent pas uniquement en connexion avec les cellules d'origine des fibres des deux faisceaux médullo-cérébelleux. Elles se mettent encore en connexion avec toutes les autres cellules médullaires : soit avec les cellules radiculaires de la corne grise antérieure, par l'intermédiaire

des collatérales longues reliant directement la fibre radiculaire postérieure aux cellules d'origine des fibres antérieures ; soit avec les cellules des cordons, au moyen des collatérales courtes se terminant dans toutes les régions de la corne postérieure.

Nous avons vu que ces cellules des cordons (abstraction faite de celles qui donnent origine aux fibres des faisceaux médullo-cérébelleux) envoient leur axone dans la substance blanche de la moelle, où ils vont prendre part à la constitution des différents faisceaux fondamentaux, soit comme fibres ascendantes, soit comme fibres descendantes, soit, après bifurcation, à la fois comme fibres ascendantes et descendantes.

Ces collatérales courtes, avec les neurones médullaires donnant origine aux fibres des faisceaux fondamentaux, et les collatérales longues forment, par leur ensemble, les *voies courtes médullaires* ou parties intégrantes des *voies réflexes*.

II.

Voies ascendantes d'origine bulbaire.

Nous savons que dans le bulbe viennent se terminer toutes les fibres centripètes amenées par le nerf glosso-pharyngien, le nerf pneumo-gastrique, le nerf de Wrisberg ou racine sensitive du nerf facial, de même qu'une partie au moins des fibres de la racine descendante du nerf vestibulaire et du nerf trijumeau. Les connexions centrales de ces deux derniers nerfs, ainsi que celles de la branche cochléaire du nerf de la huitième paire, peuvent être considérées comme constituant des voies d'origine bulbo-protubérantielle. Il nous reste donc à rechercher, dans le bulbe proprement dit, les voies centrales en connexion avec la partie sensitive des trois nerfs : pneumo-gastrique, glosso-pharyngien et facial.

Partie périphérique.

Le **nerf pneumo-gastrique** présente, sur le trajet de ses filets radiculaires centripètes, deux ganglions nerveux, le *ganglion pétreux* et le *ganglion plexiforme*, qui sont les homologues d'un ganglion spinal. Les fibres qui ont leurs cellules d'origine dans ces ganglions, à leur entrée dans le bulbe, se recourbent en bas en formant la racine descendante du pneumo-gastrique. Cette racine traverse la moelle allongée, en diminuant lentement de volume. On admet que ses fibres constituantes se terminent dans une longue et mince colonne grise, longeant la face interne de la racine, et qui représente le *noyau terminal* de toutes les fibres centripètes renfermées dans le nerf de la dixième paire.

Le **nerf glosso-pharyngien** possède également deux petits ganglions *(jugulaire et pétreux)* situés sur le trajet de ses filets radiculaires. Les fibres centripètes qui en proviennent pénètrent dans le tronc cérébral et s'y recourbent en

bas, en formant la racine descendante du glosso-pharyngien, dont les fibres constituantes se terminent dans une masse grise voisine : le *noyau terminal* de toutes les fibres centripètes du nerf de la neuvième paire.

Le **nerf de Wrisberg** présente, sur son trajet dans le canal de Fallope, un petit ganglion nerveux, le *ganglion géniculé*, formé de cellules unipolaires. Les prolongements externes de ces cellules vont devenir les fibres constituantes soit de la chorde du tympan, soit du nerf grand pétreux superficiel, pour se terminer dans la muqueuse qui recouvre les deux tiers antérieurs du dos de la langue (chorde du tympan) et celle qui recouvre la face antérieure du voile du palais et de ses piliers antérieurs. Les prolongements internes pénètrent dans le tronc cérébral où ils se recourbent en bas, pour former la racine descendante, dont les fibres constituantes se terminent dans la masse grise voisine, ou *noyau terminal* pour les fibres centripètes du nerf de la septième paire.

Toutes ces fibres descendantes des trois nerfs VII, IX et X forment, par leur ensemble, le *faisceau solitaire* du bulbe. Celui-ci est accompagné sur sa face interne par une colonne grise connue sous le nom de *noyau du faisceau solitaire*.

Partie centrale.

Si nous nous basons sur les connexions centrales ascendantes que nous avons étudiées dans la moelle épinière, nous pouvons supposer *à priori* qu'à chacun de ces trois nerfs centripètes, en connexion avec une masse grise du bulbe, correspondront une ou plusieurs voies ascendantes destinées à conduire, jusque dans l'écorce grise de l'hémisphère cérébral, les impressions de sensibilité recueillies par leurs terminaisons nerveuses périphériques. Guidé par cette idée, nous avons, sur un grand nombre de lapins, détruit la substance grise du plancher du quatrième ventricule dans le voisinage immédiat du faisceau solitaire. Dans aucune de nos expériences nous ne sommes parvenu à mettre en évidence, par la méthode de Marchi, l'existence d'une voie ascendante bulbo-thalamique ou bulbo-corticale.

En présence de ces résultats négatifs constants, nous pouvons nous demander si une connexion corticale *doit* exister pour chacun de ces trois nerfs et, dans l'affirmative, si cette connexion doit s'établir de la même façon que les connexions ascendantes qui relient les racines postérieures des nerfs spinaux au cerveau terminal.

Un fait indiscutable, c'est que les trois nerfs bulbaires, VII, IX et X, ne sont pas comparables entre eux, ni comparables aux racines postérieures des nerfs médullaires.

Ce qui prouve qu'ils ne sont pas comparables entre eux, c'est que, au point de vue de la sensibilité, ils n'ont pas la même valeur physiologique. Les fibres centripètes du nerf de Wrisberg et du nerf glosso-pharyngien servent exclusivement à la transmission de la sensibilité *gustative*, tandis que celles du nerf pneumo-gastrique amènent vers les centres nerveux les impressions

vagues de sensibilité recueillies dans les muqueuses de certains organes respiratoires et digestifs.

Ce qui prouve que ces nerfs bulbaires ne sont pas comparables aux nerfs centripètes en connexion avec la moelle épinière, c'est que chacun des nerfs médullaires renferme des fibres de sensibilité profonde ou musculaire et des fibres de sensibilité superficielle ou cutanée (tactile, douloureuse et thermique), ce qui n'est le cas pour aucun des trois nerfs bulbaires.

La chose est évidente pour le nerf de Wrisberg et le nerf glosso-pharyngien, puisque leurs fibres centripètes ne recueillent que les impressions de sensibilité gustative. Quant au nerf pneumo-gastrique, ses fibres motrices sont surtout destinées à des muscles lisses, innervation qui se fait indirectement par l'intermédiaire du sympathique. Il innerve également les muscles striés du pharynx, du larynx et du cœur, mais rien ne prouve que ces muscles sont pourvus de fibres centripètes, ou fibres de sensibilité musculaire, d'autant plus que nous n'avons aucune conscience de la position respective des cartilages et des ligaments du larynx, pas plus que nous ne sommes renseignés sur l'état de contraction des muscles du pharynx et du cœur. Quant aux impressions de sensibilité qui se produisent sur les muqueuses des organes innervés par le pneumo-gastrique, elles se réduisent, pour autant qu'elles deviennent conscientes, à des sensations vagues de contact, de douleur et de température.

Nous basant sur ces considérations, nous pouvons admettre que, si des connnexions corticales existent, elles ne doivent pas être les mêmes pour les trois nerfs VII, IX et X, ni être construites d'après le même plan que les voies ascendantes d'origine médullaire.

Nous savons que les impressions de sensibilité *gustative* arrivent jusqu'à la conscience. Une voie ascendante bulbo-corticale, en connexion avec le nerf de Wrisberg et le nerf glosso-pharyngien, *doit* donc exister. Cette voie commence incontestablement dans la colonne grise qui représente le noyau terminal pour les fibres centripètes de ces deux nerfs, c'est-à-dire la partie supérieure du noyau du faisceau solitaire, que nous ne sommes pas parvenu à léser dans nos recherches expérimentales. Dans l'état actuel de la science nous ignorons cependant complètement le trajet suivi par ces fibres bulbo-thalamo (?)- corticales, de même que la région spéciale de l'écorce où elles doivent aboutir.

Le nerf pneumo-gastrique ne renferme probablement pas de fibres centripètes *musculaires*. Une connexion bulbo-thalamique, comparable à la connexion médullo-thalamique, n'existe donc probablement pas. C'est ce qui explique sans doute les résultats négatifs de nos recherches expérimentales. Mais ce nerf renferme des fibres de sensibilité *cutanée* amenant, vers l'écorce cérébrale, des impressions vagues de contact, de douleur et de température. Si, dans le système nerveux central, les voies homologues sont construites d'après un

plan uniforme, nous devons admettre pour le bulbe une voie ascendante analogue à la voie médullo-cérébello-thalamo-corticale, voie qui serait formée successivement d'un chainon bulbo-cérébelleux, cérébello-olivaire, olivo-thalamique et thalamo-cortical.

L'existence de cette voie n'a pas encore été signalée jusqu'ici.

III.

Voies ascendantes d'origine bulbo-protubérantielle.

Trois nerfs périphériques envoient leurs fibres centripètes à la fois dans la protubérance annulaire et dans la moelle allongée. Ce sont le *nerf vestibulaire* et le *nerf cochléaire*, constituant ensemble le nerf acoustique, et la racine sensitive du *nerf trijumeau*.

Chacun de ces nerfs mérite une étude spéciale, parce que chacun d'eux possède des connexions centrales qui lui appartiennent en propre et qui sont complètement différentes de celles des deux autres. Ces trois nerfs ont d'ailleurs, au point de vue de la sensibilité, une valeur physiologique différente.

Le *nerf vestibulaire* recueille, dans la profondeur des canaux demi-circulaires du labyrinthe membraneux, des impressions vagues qui échappent complètement à la conscience, mais qui interviennent hautement dans le maintien de l'équilibre de notre corps dans l'espace. C'est le *nerf de l'équilibre*, comme les canaux demi-circulaires dont il provient sont les *organes de l'équilibre*.

Le *nerf cochléaire* transmet vers les centres nerveux les impressions auditives recueillies dans la profondeur de l'organe de Corti du limaçon.

Quant au *nerf trijumeau*, il tient sous sa dépendance la sensibilité cutanée de la face et de la partie antérieure de la tête, de la muqueuse des fosses nasales et de la cavité buccale, de même que la sensibilité profonde des muscles, des tendons, des capsules et surfaces articulaires correspondantes.

A. *Voies vestibulaires.*

Elles sont formées, comme toute voie centripète, d'une partie périphérique et d'une partie centrale.

Partie périphérique.

Le nerf vestibulaire présente sur son trajet, au fond du conduit auditif interne, un petit ganglion gris connu sous le nom de *ganglion de Scarpa*. Celui-ci est formé de cellules nerveuses, fusiformes ou bipolaires, pourvues de deux prolongements indépendants. Le prolongement périphérique se termine, par des ramifications libres, entre les cellules épithéliales de ce qu'on appelle improprement *taches acoustiques* dans le saccule, l'utricule et les ampoules des canaux demi-circulaires du labyrinthe membraneux. Le prolongement cen-

tral va devenir une fibre constituante d'abord du nerf acoustique, puis de sa racine interne ou racine vestibulaire. Celle-ci pénètre dans le tronc cérébral, entre la racine descendante du nerf trijumeau et la section du corps restiforme. Arrivées dans le voisinage du plancher du quatrième ventricule, les fibres de ce nerf vestibulaire se bifurquent : les branches descendantes se recourbent en bas pour former la racine descendante. Elles entrent dans la constitution du segment interne du pédoncule cérébelleux inférieur. Le long de la face interne de ce faisceau descendant se trouve une longue colonne grise, dont la partie supérieure, riche en cellules nerveuses volumineuses, constitue le *noyau à grosses cellules* ou *noyau de Deiters*, tandis que la partie inférieure prend le nom de *noyau vestibulaire*. Ces masses grises se continuent, en dedans, avec une autre masse faisant saillie sur le plancher du quatrième ventricule au niveau de la *région vestibulaire*, masse formée de cellules beaucoup plus petites et qui porte le nom de *noyau dorsal* ou *noyau principal* de la branche vestibulaire du nerf de la huitième paire.

Les branches ascendantes forment un petit faisceau de fibres qui s'incline en haut et en dedans, traverse une masse grise située au niveau de l'angle latéral du plancher du quatrième ventricule, le *noyau de Bechterew*, à laquelle elle abandonne des ramifications, pour se terminer dans le *noyau du toit* du cervelet.

Toutes ces masses grises : noyau de Deiters, noyau de Bechterew, noyau triangulaire, noyau vestibulaire et même noyau du toit du cervelet, sont considérées comme les *noyaux de terminaison* des fibres périphériques. Elles doivent donc être en même temps les *noyaux d'origine* des fibres centrales, reliant indirectement les canaux demi-circulaires aux masses grises supérieures ou inférieures de l'axe cérébro-spinal.

Partie centrale.

Noyau de Deiters. Les grandes cellules nerveuses qui forment le noyau de Deiters donnent origine à des fibres nerveuses descendantes, qui pénètrent dans le cordon antéro-latéral de la moelle épinière. C'est le *faisceau vestibulo-spinal.*

Au sortir du noyau de Deiters, les fibres de ce faisceau s'inclinent en avant et en dedans, pour se recourber en bas et devenir descendantes au milieu de la formation réticulaire du métencéphale, un peu en arrière de l'olive supérieure, fig. **314**. Elles passent ensuite derrière la partie interne du noyau d'origine du nerf facial, traversent de haut en bas le bulbe en dedans du noyau ambigu, en s'inclinant lentement en avant, pour venir former un petit faisceau de fibres descendantes, à la périphérie du cordon latéral de la moelle, immédiatement au-devant du faisceau médullo-cérébelleux antérieur.

Noyau de Bechterew. De cette masse grise part un large faisceau de fibres nerveuses se dirigeant en haut et en dedans, pour pénétrer bientôt, comme

fibres ascendantes, dans la partie latérale du faisceau longitudinal postérieur du même côté. Ce faisceau *vestibulo-mésencéphalique* traverse de bas en haut le pont de VAROLE et toute l'étendue du mésencéphale, en diminuant lentement de volume ; il disparait complètement au niveau de l'extrémité supérieure du noyau d'origine du nerf oculo-moteur commun.

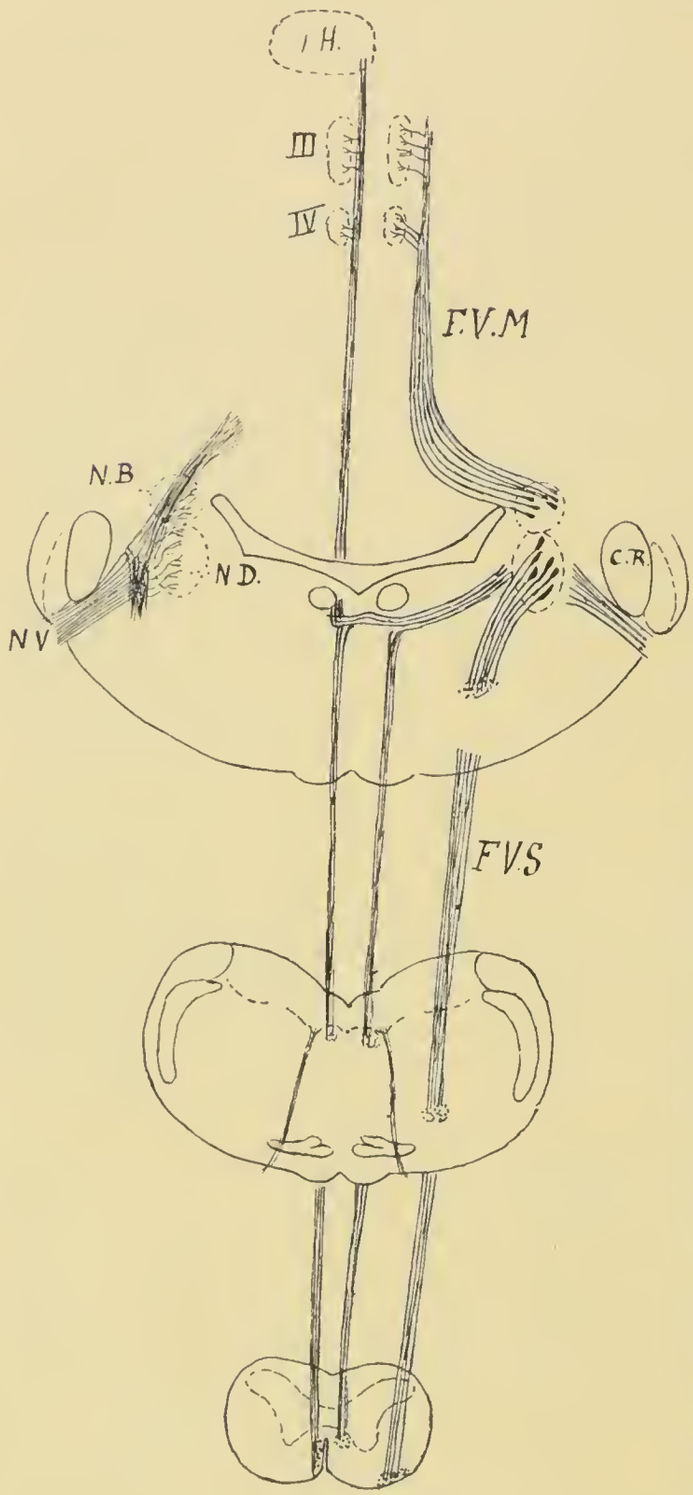

FIG. **314**.
Schéma montrant les connexions centrales du nerf vestibulaire.
F.V.S, : Faisceau vestibulo-spinal.
F.V.M. : Faisceau vestibulo-mésencéphalique.

A côté de ces deux faisceaux, ascendant et descendant, qui appartiennent incontestablement aux masses grises bulbaires en connexion avec le nerf vestibulaire, on trouve encore, dans la plupart des recherches expérimentales, des fibres en dégénérescence qui, au sortir des masses grises détruites, se dirigent transversalement en dedans, FIG. **314**. Arrivées au niveau du raphé, elles passent la ligne médiane pour entrer dans le faisceau longitudinal postérieur du côté opposé. Là, ces fibres se bifurquent en branches ascendantes et en branches descendantes. Les branches ascendantes montent dans le faisceau longitudinal postérieur, abandonnent des collatérales aux noyaux d'origine des nerfs moteurs oculaires et se laissent poursuivre jusque dans la couche optique. Les branches descendantes traversent de haut en bas la moelle allongée, pour pénétrer dans le cordon antérieur de la moelle épinière où elles vont prendre part à la constitution de la zône pyramidale.

Toutes ces fibres transversales ne passent cependant pas le raphé. Un certain nombre d'entre elles se recourbent en bas, dans la partie dorsale de la formation réticulaire du même côté, au-devant de la branche ascendante du facial, FIG. **314**. Elles traversent le bulbe en s'inclinant lentement en dedans, et pénètrent dans la partie dorsale

du cordon antérieur de la moelle, en prenant part également à la constitution de la zône pyramidale.

Les masses grises bulbaires en connexion avec le nerf vestibulaire donnent donc origine essentiellement à des fibres *homolatérales*, soit fibres du faisceau vestibulo-spinal et fibres du faisceau longitudinal postérieur reliant le noyau de Deiters à la moelle épinière, soit fibres du faisceau vestibulo-mésencéphalique reliant le noyau de Bechterew au mésencéphale. Ces fibres ascendantes et descendantes vont se terminer dans les noyaux d'origine des nerfs moteurs périphériques. Les impressions recueillies par les fibres du nerf vestibulaire peuvent donc, dès leur entrée dans le bulbe, être transmises directement aux noyaux moteurs du côté correspondant, et cela depuis le noyau d'origine du nerf III jusqu'à l'extrémité inférieure de la colonne grise antérieure de la moelle.

Ces masses grises donnent également naissance à un certain nombre de fibres *hétérolatérales*, qui passent le raphé pour entrer dans la constitution du faisceau longitudinal postérieur et se rendre, avec lui, soit comme fibres ascendantes dans les noyaux moteurs du mésencéphale, soit comme fibres descendantes dans les noyaux moteurs du bulbe et de la moelle épinière.

Un fait qui frappe dans l'étude de ces voies centrales en connexion avec le nerf vestibulaire, c'est l'absence complète de toute connexion avec l'écorce grise du télencéphale. Les canaux demi-circulaires sont considérés par les physiologistes comme les *organes de l'équilibre*, c'est-à-dire comme les organes ayant pour fonction de renseigner le système nerveux central sur la position de notre corps dans l'espace. Le nerf vestibulaire, qui relie les canaux demi-circulaires au système nerveux central, s'appelle quelquefois encore *le nerf du sens de l'équilibre*.

Le sens de l'équilibre n'est pas un sens cortical. Nous savons d'ailleurs, par l'expérience de tous les jours, que ce n'est pas un sens *conscient*. Nous ignorons, en effet, complètement ce qui se passe dans nos canaux demi-circulaires. L'anatomie nous fournit l'explication de ce fait surprenant au premier abord : les impressions que les ondulations de l'endolymphe communiquent aux terminaisons nerveuses des fibres vestibulaires dans les taches acoustiques, ne peuvent arriver jusque dans le champ de la conscience à cause de l'absence complète des fibres nerveuses centrales reliant les organes de l'équilibre à l'écorce cérébrale.

Le maintien de l'équilibre du corps dans l'espace se fait donc d'une façon exclusivement réflexe. Les nombreuses voies nerveuses, FIG. 314, qui relient les ramifications centrales du nerf vestibulaire aux masses grises motrices des centres nerveux inférieurs, depuis le diencéphale jusqu'à l'extrémité inférieure de la moelle, montrent la haute importance de cette fonction réflexe. C'est ce que démontrent, d'une façon plus frappante encore, les recherches expérimentales. La destruction unilatérale des canaux demi-circulaires ou, ce qui est

plus simple encore, la section du nerf vestibulaire faite chez l'animal adulte, amène des perturbations complètes dans l'équilibre du corps et surtout dans l'équilibre de la tête. L'animal ainsi opéré présente, immédiatement après l'opération, des mouvements désordonnés de rotation autour de l'axe longitudinal du corps, mouvements qui ne s'arrêtent que lorsque l'animal rencontre un obstacle qui peut lui servir d'appui et qui recommencent au moindre déplacement. Si l'on analyse bien les phénomènes, on voit que la section du nerf entraîne avant tout une inclinaison et une rotation de la tête du côté lésé. Cette inclinaison est telle, que le cou subit une torsion forcée autour de son axe de telle sorte que l'occiput regarde en bas et le museau en haut. Ce mouvement de torsion de la tête est tellement intense, qu'il entraîne la chute du corps sur le côté opéré, suivie elle-même de mouvements de rotation de tout l'animal autour de l'axe longitudinal. Pendant que ces mouvements s'exécutent, l'œil du côté lésé présente du strabisme interne, l'œil du côté opposé, du strabisme externe et les deux yeux des mouvements de nystagmus dans le sens latéral.

Ces troubles profonds montrent bien l'influence considérable que la voie vestibulaire exerce, par l'intermédiaire des voies nerveuses décrites plus haut, sur tous nos muscles périphériques. Cette influence est cependant prédominante sur les muscles du côté lésé, ainsi que pouvaient le laisser entrevoir les importantes connexions *directes* établies entre le noyau de Deiters et la moelle épinière par le faisceau vestibulo-spinal, entre le noyau de Bechterew et le mésencéphale par le faisceau vestibulo-mésencéphalique.

Ces troubles unilatéraux de l'équilibre, amenés par la mise hors de fonction des canaux demi-circulaires du côté correspondant, ne sont pourtant pas définitifs. Si l'animal survit à l'opération, ils tendent lentement à disparaître : les mouvements de rotation autour de l'axe longitudinal diminuent d'intensité en même temps que le nystagmus et la déviation des yeux s'amendent. Au bout de quelques jours l'animal parvient à se tenir sur ses quatre pattes. Les mouvements du côté opéré restent cependant incertains, en même temps que l'inclinaison latérale de la tête persiste pendant un temps variable.

B. *Voies cochléaires ou acoustiques.*

Partie périphérique.

Les nombreux filets du nerf cochléaire présentent, à la base de la lame spirale du limaçon osseux, un petit renflement ganglionnaire appelé *ganglion de Corti* ou *ganglion spiral*. Celui-ci est formé de cellules bipolaires identiques aux cellules constitutives du ganglion de Scarpa. Le prolongement périphérique de chacune de ces cellules se termine, par des ramifications libres, entre les cellules épithéliales de l'organe de Corti du limaçon membraneux. Le prolongement central entre dans la constitution du nerf acous-

tique, puis dans celle de sa racine externe ou cochléaire pour se terminer, par des ramifications libres, dans deux masses grises situées sur la face antéro-externe et postéro-externe du pédoncule cérébelleux inférieur : le *noyau accessoire* et le *tubercule latéral.*

La partie périphérique des voies cochléaires relie donc l'organe de Corti à certaines masses grises bulbo-protubérantielles.

Partie centrale.

Ces masses grises, qui sont les noyaux terminaux des fibres acoustiques périphériques, doivent être en même temps les *noyaux d'origine* des fibres acoustiques centrales.

La voie acoustique centrale est constituée par un double faisceau de fibres nerveuses : un faisceau *ventral* dont les fibres proviennent des cellules du noyau accessoire, c'est le *corps trapézoïde* ou *voie acoustique ventrale* ; un faisceau dorsal dont les fibres trouvent leur origine dans le tubercule latéral : il forme les *stries médullaires* ou *voie acousitque dorsale*, FIG. **315**.

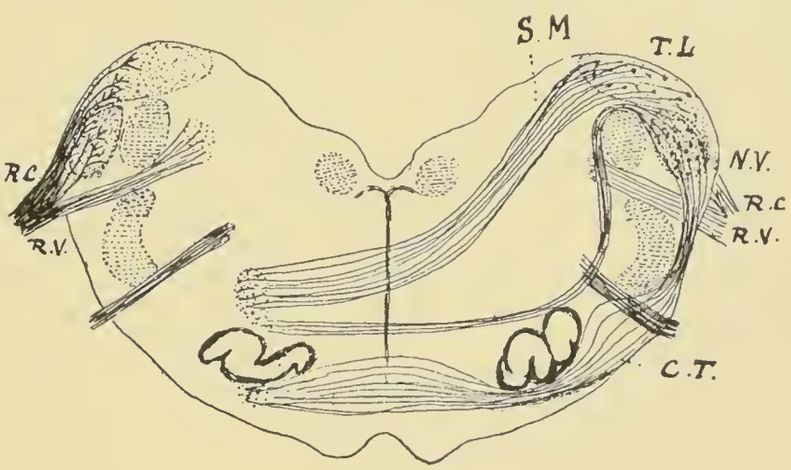

FIG. **315**.

Coupe transversale du bulbe de lapin montrant les connexions bulbaires du nerf de la huitème paire.

R.C. : Racine cochléaire.
R. V. : Racine vestibulaire.
N.V. : Noyau ventral.
T.L. : Tubercule latéral.
C.T. : Fibres du corps trapézoïde.
S.M. : Fibres des stries médullaires.

Voie acoustique ventrale. Les fibres de cette voie trouvent toutes leur origine dans le noyau accessoire. Au sortir de ce noyau, les fibres acoustiques se dirigent toutes en avant et en dedans en formant un faisceau volumineux connu sous le nom de *corps trapézoïde.* Toutes ces fibres passent le raphé où elles s'entrecroisent avec les fibres du côté opposé, et se laissent poursuivre jusqu'au devant de l'olive supérieure hétérolatérale. Là ces fibres se recourbent en haut pour devenir ascendantes, en formant un faisceau arciforme à concavité postérieure, *faisceau arqué*, qui vient s'insinuer entre les fibres de la voie médullo-thalamique qui sont en dedans et les fibres du *faisceau hétérogène* qui sont en dehors.

Ce faisceau arqué monte ensuite dans le tronc cérébral en s'inclinant lentement en dehors. Il entre dans la constitution du lemniscus latéral, FIG. **316**. dont il forme la couche superficielle, et peut se poursuivre jusqu'à la base du tubercule quadrijumeau inférieur et de là jusque dans le corps genouillé interne du diencéphale.

Cette voie acoustique ventrale existe aussi dans le tronc cérébral de l'homme, mais à cause du dévoloppement considérable des fibres ponto-cérébelleuses du pont de VAROLE, le corps trapézoïde n'apparait pas librement sur la face externe du tronc cérébral. Il est recouvert par la partie inférieure de la protubérance annulaire.

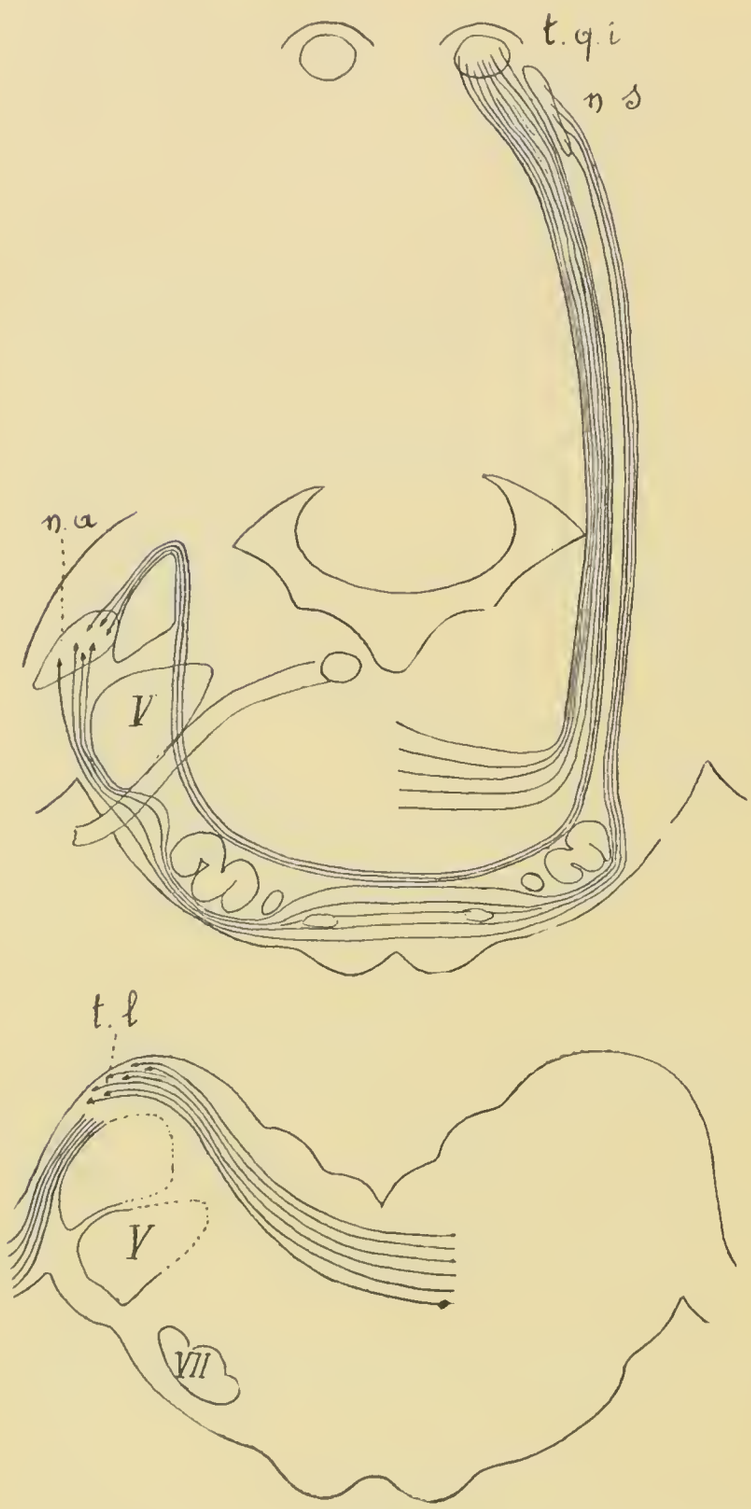

FIG. **315**.

Schéma montrant la constitution de la voie acoustique bulbo-métathalamique, voie croisée reliant le noyau ventral. N.V., et le tubercule latéral, T.L., d'un côté du bulbe, au tubercule quadrijumeau inférieur et au corps genouillé interne du côté opposé.

Voie acoustique dorsale. Les fibres de cette voie ont toutes leur origine dans le tubercule acoustique situé sur la face postéro-externe du pédoncule cérébelleux inférieur, FIG. **315** et **316**. Au sortir de ce noyau les fibres acoustiques s'inclinent en arrière et en dedans, deviennent transversales, gagnent le raphé, où elles s'entrecroisent avec les fibres du côté opposé et peuvent être poursuivies jusque en arrière de l'olive supérieure où elles deviennent ascendantes. Ce faisceau ascendant traverse de bas en haut la partie antéro-latérale de la formation réticulaire du métencéphale, et s'inclinant légèrement en dehors, pour entrer dans la constitution du lemniscus latéral dont elles forment la couche profonde. Elles contournent d'avant en arrière la face externe du pédoncule cérébelleux supérieur, et peuvent être poursuivies jusqu'à la base du noyau du tubercule quadrijumeau inférieur, et jusque dans la masse grise du diencéphale qui forme le corps genouillé interne.

Cette voie acoustique dorsale existe également dans le tronc cérébral de

l'homme. Mais ici, les fibres qui la constituent, au sortir du tubercule latéral, se réunissent en faisceaux compacts qui croisent transversalement la face libre du plancher du quatrième ventricule sous le nom de *stries médullaires* ou de *stries acoustiques*. Arrivées au niveau du raphé ces fibres s'inclinent en avant, s'entrecroisent avec celles du côté opposé, pour pénétrer dans la formation réticulaire et se rendre, jusque en arrière de l'olive supérieure du côté opposé où elles deviennent ascendantes.

Toutes ces fibres de la voie acoustique dorsale et ventrale relient donc, d'une façon croisée, le tubercule latéral et le noyau accessoire d'un côté au tubercule quadrijumeau inférieur et au corps genouillé interne du côté opposé. Elles constituent une voie acoustique ponto-métathalamique. Cette voie est croisée.

A ce chainon ponto-métathalamique fait suite un chainon métathalamo-cortical, allant se terminer dans la sphère auditive du télencéphale, puisque les impressions auditives, recueillies par les fibres du nerf cochléaire, arrivent jusque dans le domaine de la conscience.

Ces trois groupes de neurones superposés :

1) *neurones périphériques* constituant le nerf cochléaire, neurones *directs* reliant l'organe de Corti aux masses grises protubérantielles,

2) *neurones ponto-métathalamiques*, ou neurones *croisés* reliant les masses grises protubérantielles d'un côté au corps genouillé interne du côté opposé, et

3) *neurones métathalamo-corticaux*, ou neurones directs reliant le corps genouillé interne à l'écorce cérébrale

constituent, par leur ensemble, la voie acoustique amenant, jusque dans l'écorce cérébrale, les ébranlements que l'endolymphe du limaçon membraneux transmet aux ramifications nerveuses renfermées dans l'organe de Corti.

C. *Les voies centrales du nerf trijumeau.*

Ces voies sont formées, comme toute voie ascendante longue, d'une partie périphérique et d'une partie centrale.

Partie périphérique.

La racine sensitive du nerf trijumeau présente sur son trajet un ganglion volumineux de forme semi-lunaire : le *ganglion de Gasser*. Il est formé de cellules nerveuses unipolaires dont le prolongement unique se bifurque en un prolongement externe et un prolongement interne. Le prolongement interne devient le cylindre-axe d'une fibre de la racine sensitive. Celle-ci pénètre dans le pont de Varole, puis se recourbe immédiatement en bas, en constituant un faisceau volumineux de fibres descendantes appelé la racine descendante ou racine bulbo-spinale. Elle traverse, de haut en bas, la moitié inférieure de la protubérance annulaire et toute la longueur de la moelle allongée, pour se

terminer dans la moelle épinière vers la partie inférieure du deuxième segment cervical. Le long de la face interne de cette longue racine descendante ou bulbo-spinale se trouve une longue colonne grise, dans laquelle se terminent toutes les ramifications collatérales et terminales des fibres del a racine du trijumeau : c'est le *noyau terminal* de toutes les fibres centripètes du nerf de la cinquième paire.

Partie centrale.

Les voies centrales, en connexion avec les fibres centripètes du nerf de la cinquième paire, ont leurs cellules d'origine dans la masse grise qui accompagne de haut en bas la racine descendante ponto-bulbo-spinale.

Les fibres de cette voie centrale, au sortir de cette masse grise, s'inclinent en avant et en dedans, passent le raphé et se laissent poursuivre jusque au-devant du noyau de l'hypoglosse du côté opposé où elles deviennent ascendantes. Elles traversent, de bas en haut, la partie supérieure du myélencéphale, puis toute la hauteur du pont de Varole en s'inclinant lentement en dehors.

Dans la partie supérieure du pont de Varole, la voie centrale du trijumeau se rapproche de la substance grise qui entoure l'aqueduc de Sylvius ; elle traverse ensuite le mésencéphale, étant située en de hors du noyau d'originedes nerfs IV et III, pour pénétrer dans la couche optique et s'y terminer par des ramifications libres.

Les impressions de sensibilité recueillies par les fibres périphériques du nerf de la cinquième paire arrivent jusque dans le domaine de la conscience. Nous devons donc en conclure qu'au chainon bulbo-thalamique doit faire suite un chainon thalamo-cortical, amenant les impressions de sensibilité jusque dans l'écorce grise de la sphère tactile du télencéphale.

Les trois groupes de neurones superposés :

1° *neurones périphériques*, ou neurones directs reliant les organes périphériques à la masse grise bulbo-protubérantielle,

2° *neurones bulbo-thalamiques*, ou neurones croisés reliant le noyau terminal avoisinant la racine bulbo-spinale à la couche optique, et

3° *neurones thalamo-corticaux*, ou neurones direct reliant la couche optique à la sphère tactile,

constituent par leur ensemble une longue voie ascendante qui forme une partie au moins des voies centrales du nerf de la cinquième paire.

Nos connaissances concernant les connexions corticales du nerf trijumeau doivent cependant être incomplètes. Le nerf trijumeau est, en effet, pour la face ce que les nerfs spinaux sont pour le cou, le tronc et les membres.

Or nous avons vu que les fibres afférentes, amenées par les racines postérieures des nerfs spinaux, sont ou des fibres servant à la sensibilité profonde, ou des fibres servant à la sensibilité superficielle.

Les fibres de la sensibilité profonde, ou fibres du sens musculaire et articulaire, devenues les fibres longues des cordons postérieurs, se terminent dans les noyaux des cordons postérieurs. A ces fibres périphériques fait suite une voie médullo-thalamo-corticale.

Les fibres de la sensibilité superficielle, ou fibres de la sensibilité cutanée, devenues les fibres courtes des cordons postérieurs, se terminent dans la substance grise des cornes postérieures de la moelle. A ces fibres périphériques fait suite une voie médullo-cérébello-thalamo-corticale.

Le nerf trijumeau, par ses fibres centripètes, amène également vers les centres nerveux des impressions de sensibilité profonde et des impressions de sensibilité superficielle. Si, dans l'organisation interne du système nerveux central, les voies homologues sont construites d'après un même plan, nous devons admettre qu'entre le noyau terminal du nerf trijumeau et l'écorce cérébrale doit exister une double voie nerveuse : l'une, servant à la sensibilité profonde, serait constituée d'un neurone bulbo-thalamique et d'un neurone thalamo-cortical ; l'autre, servant à la sensibilité superficielle, aurait une constitution plus complexe et résulterait de la superposition d'un neurone bulbo-cérébelleux, cérébello-olivaire, olivo-thalamique et thalamo-cortical.

La première de ces voies nerveuses existe. Il reste cependant encore à établir si, véritablement, cette voie nerveuse — l'homologue de la voie médullo-thalamique en connexion avec les nerfs spinaux — transmet uniquement, comme cette dernière, vers les centres nerveux supérieurs les impressions de sensibilité profonde.

La deuxième voie nerveuse n'est pas encore connue. Nous avons vu que, pour les nerfs spinaux, cette voie ascendante se laisse subdiviser en une voie de sensibilité tactile (faisceau de Flechsig) et une voie de sensibilité thermo-algésique (faisceau de Gowers) L'existense d'une voie distincte pour la sensibilité douloureuse et thermique dans la moelle a surtout été établie par des faits cliniques et des observations anatomo-pathologiques. Celles-ci ont démontré que, dans certaines lésions, soit de la substance grise, soit de la substance blanche de la moelle, la sensibilité musculaire et tactile peut être conservée alors que la sensibilité douloureuse et thermique est complètement abolie.

Dans le domaine du trijumeau la même dissociation de la sensibilité peut s'observer. C'est ainsi que nous avons pu examiner des malades présentant l'abolition complète de la sensibilité douloureuse et thermique, avec conservation de la sensibilité tactile, dans la région cutanée innervée par le nerf de la cinquième paire.

En présence de ce fait nous devons donc admettre pour le trijumeau, comme pour les nerfs spinaux, une voie distincte pour les impressions du tact et une voie distincte pour les impressions de douleur et de température.

Pour les nerfs spinaux cette double voie nerveuse passe par le cervelet.

Nous ne voyons pas pourquoi il n'en serait pas de même pour la partie centripète du nerf trijumeau.

IV.

Voies ascendantes d'origine diencéphalique.
Les voies optiques.

Le diencéphale est en connexion avec un seul nerf périphérique ; le nerf optique.

L'ensemble des voies nerveuses qui relient les terminaisons périphériques du nerf optique à l'écorce grise de la sphère visuelle du télencéphale porte le nom de *voies optiques*. Celles-ci sont formées d'une partie périphérique et d'une partie centrale.

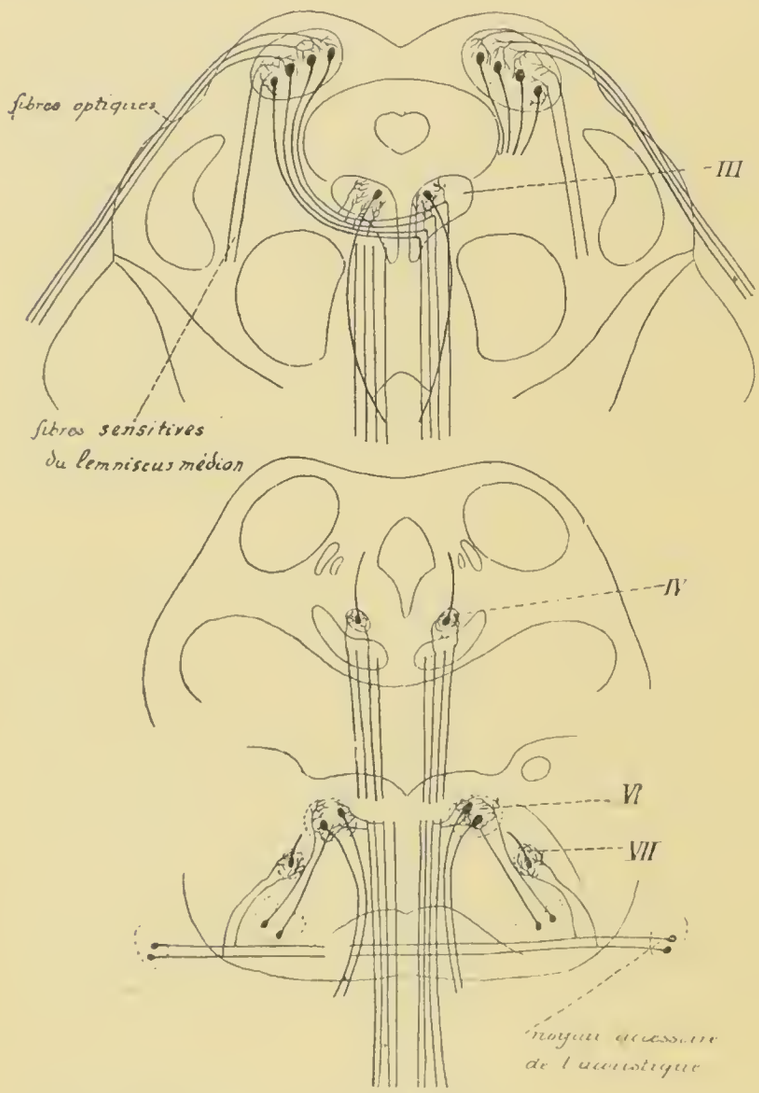

Fig. 317.
Schéma montrant l'origine et le trajet des fibres de la voie optique réflexe.

Partie périphérique.

La partie périphérique est représentée par les cellules bipolaires de la couche moyenne de la rétine, cellules qui se trouvent interposées entre la rangée des cellules visuelles et la rangée des cellules nerveuses de la couche ganglionnaire.

Partie centrale.

La partie centrale des voies optiques est formée de deux groupes de neurones superposés ; les neurones rétino-diencéphaliques et les neurones diencéphalo-corticaux.

Neurones rétino-diencéphaliques. Ils relient la couche profonde de chaque rétine à certaines masses grises du mésencéphale et du diencéphale, par l'intermédiaire d'un faisceau compact de fibres nerveuses constituant successivement le nerf optique, le chiasma optique et la bandelette optique.

Nous avons vu que les fibres du nerf optique ont leurs cellules d'origine dans la couche ganglionnaire de la rétine du côté correspondant. Ces fibres

optiques, au sortir du globe oculaire, parcourent d'avant en arrière la moitié postérieure de la cavité orbitaire, pour entrer dans la boite crannienne par le trou optique.

Les deux nerfs s'inclinent alors l'un vers l'autre pour constituer le chiasma optique, FIG. **318**.

Dans ce chiasma les fibres de chaque nerf subissent un entrecroisement partiel, en ce sens qu'un petit faisceau de fibres nerveuses passe directement dans la bandelette optique du côté correspondant *(faisceau direct)*, tandis que la plus grande partie de ces fibres se rendent, à travers le chiasma, dans la bandelette optique du côté opposé *(faisceau croisé)*.

Par la bandelette optique, les fibres rétiniennes arrivent au mésencéphale et au diencéphale, où elle vont se terminer, par des ramifications libres, en petite partie dans le tubercule quadrijumeau supérieur, en majeure partie dans le corps genouillé externe et dans la partie postérieure de la couche optique.

Les fibres optiques, qui se terminent dans le tubercule quadrijumeau supérieur, ne servent pas à l'acte de la vision consciente. Ce qui le prouve, c'est que le tubercule supérieur ne donne pas origine à des fibres *ascendantes* à terminaison corticale. Après destruction de la masse grise centrale de ce tubercule, on voit la dégénérescence secondaire envahir un faisceau de fibres descendantes connu sous le nom de *faisceau tecto-bulbaire* ; ses fibres constituantes s'inclinent en avant puis en dedans, jusqu'au delà du raphé. Là elles se recourbent en bas et se laissent poursuivre, par la méthode de MARCHI, jusqu'à la partie supérieure du bulbe, FIG. **317**.

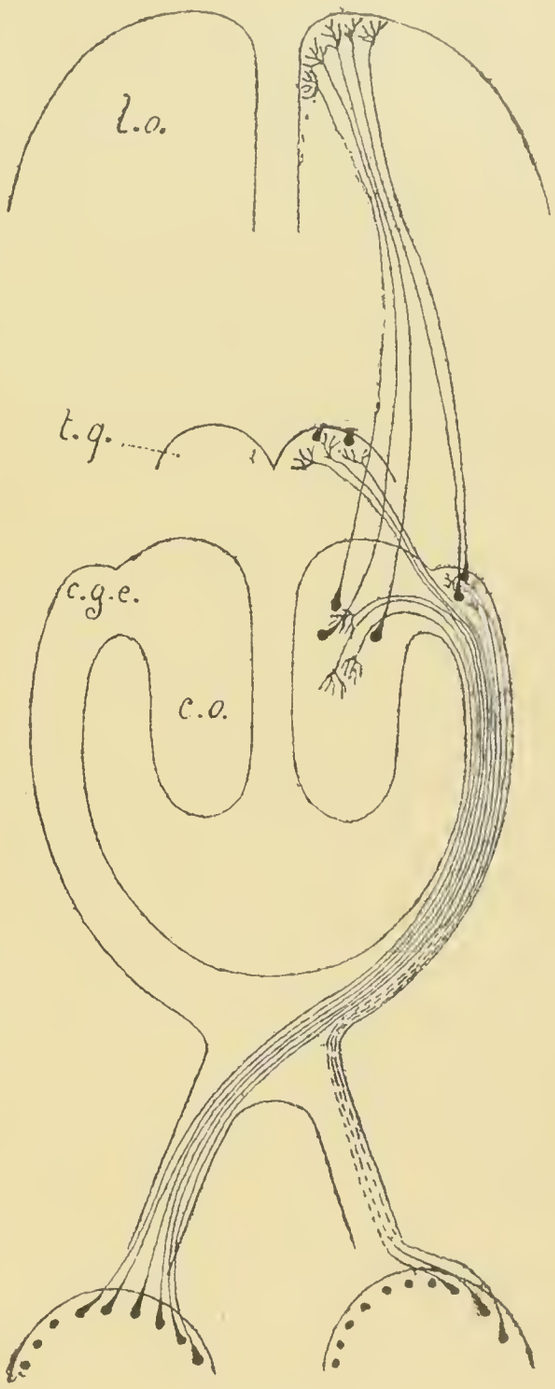

FIG. **318**.

l. o. : Lobe occipal.
t. q. : Tubercules quadrijumeaux antérieurs.
c. g. e. : Corps genouillé externe.
c. o. : Couche optique.

Ces faits prouvent que les fibres optiques se terminant dans le tubercule quadrijumeau supérieur sont des *voies courtes* servant aux mouvements réflexes.

L'existence de ces voies nerveuses reliant la rétine aux noyaux moteurs du métencéphale et du mésencéphale — par l'intermédiaire des fibres centripètes se terminant dans le tubercule supérieur, et des fibres centrifuges du faisceau tecto-bulbaire — explique ce fait clinique surprenant au premier abord : la persistance du réflexe pupillaire à la lumière chez des malades atteints de cécité corticale complète par suite d'une lésion des deux sphères visuelles.

Dans la constitution de ces voies courtes nous devons faire entrer également les fibres du *faisceau pédonculaire transverse* ou racine *pédonculaire du nerf optique*. Nous avons vu, en effet, que ce faisceau de fibres nerveuses se détache de la bandelette optique au niveau du tubercule quadrijumeau supérieur, pour s'incliner en avant, contourner la face externe et la face antérieure du pédoncule cérébral et s'enfoncer dans la région de la calotte.

La terminaison de ces fibres n'est pas exactement connue. Elle se fait peut-être dans le noyau rouge qui donne origine au faisceau descendant rubro-spinal.

A côté de ces voies courtes ou voies réflexes, les voies optiques renferment encore des voies longues ou voies de sensibilité. On admet généralement qu'elles sont représentées par les fibres de la bandelette optique qui se terminent dans le corps genouillé externe et dans la couche optique.

Chainon diencéphalo-cortical. A ce chainon rétino-diencéphalique fait suite un chainon diencéphalo-cortical.

Ces fibres corticipètes proviennent de cellules nerveuses situées dans le cops genouillé externe et dans la partie postérieure renflée de la couche optique connue sous le nom de *pulvinar*. Elles relient les masses grises du diencéphale à la sphère visuelle, FIG. **318**, formant par leur ensemble la voie optique centrale ou *radiation optique* de GRATIOLET.

La *voie optique longue* ou corticale est donc formée de trois groupes de neurones superposés :

1° les *neurones rétiniens*, ou cellules bipolaires de la couche moyenne de la rétine ;

2° les *neurones rétino-diencéphaliques*, neurones directs et croisés reliant la rétine au corps genouillé externe, et au pulvinar ;

3° les *neurones diencéphalo-corticaux*, neurones directs unissant le corps genouillé externe à la fissure calcarine de la face interne du lobe occipital.

V.

Voies ascendantes d'origine télencéphalique.

Les voies olfactives.

Le cerveau terminal est en connexion avec un seul nerf centripète, le *nerf olfactif*.

L'ensemble des fibres nerveuses qui relient la muqueuse olfactive à l'écorce grise de la sphère olfactive constitue les voies olfactives. Celles-ci sont formées d'une partie périphérique et d'une partie centrale.

Partie périphérique.

La partie périphérique est représentée par tous les neurones olfactifs périphériques reliant la muqueuse olfactive au bulbe olfactif. Nous avons vu que les cellules bipolaires, qui appartiennent à ces neurones périphériques, sont éparpillées entre les cellules épithéliales d'une région déterminée de la muqueuse olfactive.

Ces cellules bipolaires constituent par leur ensemble l'homologue d'un ganglion cérébro-spinal. On pourrait donc les considérer comme les éléments constituants du *ganglion olfactif*. Leur prolongement périphérique se termine à la surface libre de la muqueuse. Leur prolongement central trouve sa terminaison dans les glomérules olfactifs du bulbe.

Partie centrale.

La partie centrale des voies olfactives commence dans les cellules mitrales du bulbe olfactif. Celles-ci donnent origine à des fibres centripètes qui vont devenir des éléments constituants de la bandelette olfactive. Ces fibres se terminent, chez les mammifères, soit dans la substance grise même de la bandelette, soit dans l'écorce grise de l'extrémité antérieure du lobe temporal.

Les connexions ultérieures de ces voies olfactives ne sont pas encore nettement établies.

La voie olfactive centripète paraît donc formée seulement de deux groupes de neurones superposés :

1° les neurones périphériques, reliant la muqueuse olfactive au bulbe olfactif, et

2° les neurones bulbo-corticaux unissant le bulbe olfactif à l'écorce grise du lobe temporal.

TABLE

montrant la constitution des différentes vo

VOIES ASCENDANT

	I médullaire	II bulbaire		b
PARTIE PÉRIPHÉRIQUE	*Voies tactiles*	*Voies gustatives*	*Voies du pneumo-gast.*	*Voies vestibulai*
	Cellules épithéliales	Cellules épithéliales	Cellules épithéliales	Cellules épithél des taches aco
	Cellules unipolaires des ganglions spinaux se terminant dans la substance grise de la moelle	Cellules unipolaires des ganglions géniculé, jugulaire et pétreux se terminant dans le noyau du faisceau solitaire	Cellules unipolaires des ganglions pétreux et plexiforme se terminant dans le noyau du faisceau solitaire	Cellules bipola du ganglion de Sc se terminan dans les noyaux de Deit de Bechtere et triangulai
PARTIE CENTRALE	Cellules des noyaux des cordons postérieurs. (*Sensibilité profonde*) / Cellules des cornes postérieures. (*Sensibilité superfic.*)	Cellules du noyau du faisceau solitaire		Cellules des no terminaux
	Fibres arciformes. Entrecroisement. Lemniscus médian. / Faisceaux médullo-cérébelleux. Neurones : cérébello-oliv. olivo-thalam.			
	Voie réflexe ? / *Voie réflexe* ?	*Voie réflexe* ?	*Voie réflexe* ?	*Voie réflexe* Faisceau vestib.-spin., Faisceau vestibulo-mésencéphalique, Faisceau long. postér.
	Voie corticale Thalamus	*Voie corticale* ?	*Voie corticale* ?	*Voie cor* ?
	Neurones thalamo-corticaux			
	Sphère tactile			

MPARATIF

cendantes et leurs parties homologues.

ORIGINE

III tubérantielle		IV diencéphalique	V télencéphalique
Voies acoustiques	*Voies du trijumeau*	*Voies optiques*	*Voies olfactives*
ellules ciliées de organe de Corti	Cellules épithéliales	Cellules visuelles	
ellules bipolaires du ganglion spiral se terminant dans tubercule latéral et e noyau ventral	Cellules unipolaires du ganglion de Gasser se terminant dans le noyau terminal	Cellules bipolaires de la rétine (ganglion optique) se terminant dans la couche profonde de la rétine	Cellules bipolaires de la muqueuse (ganglion olfactif) se terminant dans le bulbe olfactif
lules du tubercule éral et du noyau ventral	Cellules du noyau terminal	Cellules ganglionnaires de la rétine	Cellules mitrales du bulbe olfactif
ie médullaires et orps trapézoïde. emniscus latéral.	Fibres arciformes. Faisceau de la formation réticulaire.	Nerf optique. Chiasma optique. Bandelette optique. Faisceau pédonculaire transverse.	Bandelette olfactive.
e réflexe ?	*Voie réflexe* ?	*Voie réflexe* Tub. quadr. supérieur. Faisceau tecto-bulbaire,	*Voie réflexe* ?
Voie corticale Corps gen. interne. Neurones métathalamo-cortic.	*Voie corticale* Thalamus. Neurones thalamo-corticaux.	*Voie corticale* Corps gen. externe. Neurones métathalamo-cortic.	*Voie corticale*
Sphère auditive	**Sphère tactile**	**Sphère visuelle**	**Sphère olfactive**

Les voies descendantes.

Les voies descendantes, considérées dans leur ensemble, se laissent subdiviser en deux groupes : les *voies longues* ou *voies de motilité*, et les *voies courtes* ou *voies réflexes*.

Voies longues. Les voies longues sont toutes des voies *d'origine corticale*. Elles ont pour fonction de relier l'écorce grise du télencéphale aux masses grises motrices des centres nerveux inférieurs.

Voies courtes. Les voies courtes sont toutes *d'origine sous-corticale*. Elles ont pour fonction de relier aux cornes grises antérieures de la moelle les masses grises du diencéphale, du mésencéphale, du métencéphale et du myélencéphale.

Les voies descendantes se laissent donc subdiviser, d'après les parties de l'axe nerveux où elles ont leurs cellules d'origine, en :

Voies descendantes d'origine corticale ou télencéphalique.
Voies descendantes d'origine diencéphalique.
Voies descendantes d'origine mésencéphalique.
Voies descendantes d'origine métencéphalique.
Voies descendantes d'origine bulbaire.
Voies descendantes d'origine médullaire.

I.

Les voies descendantes d'origine télencéphalique.

D'après les recherches de Flechsig, les régions sensorielles de l'écorce, c'est-à-dire les zônes de sensibilité tactile, acoustique, visuelle et olfactive, ne seraient pas uniquement en connexion avec des fibres ascendantes ; elles donneraient encore origine à des fibres descendantes permettant à l'organisme de répondre, par des mouvements d'origine corticale, aux excitations qui viennent ébranler les éléments constituants de cette écorce grise. Les régions sensorielles représenteraient donc en réalité des *régions* ou des *zônes sensitivo-motrices*.

Si ces idées sont vraies, chaque sphère sensorielle de l'écorce devrait être le lieu d'origine d'un faisceau descendant. Les voies descendantes longues, ou voies corticales, se laisseraient donc subdiviser en voies descendantes de la sphère olfactive, de la sphère auditive, de la sphère visuelle et de la sphère tactile.

Les fonctions motrices de la *sphère visuelle* et de la *sphère auditive* ne sont cependant pas généralement admises. Il n'est pas établi, en effet, que des régions correspondantes de l'écorce partent des fibres descendantes allant se mettre en connexion avec les noyaux d'origine de certains nerfs moteurs périphériques. Tout ce que l'on sait, c'est que dans certains cas pathologiques la destruction de la partie moyenne de la première circonvolution temporale,

comme la destruction de l'écorce grise du lobe occipital a été suivie de la dégénérescence des fibres les plus externes du pied du pédoncule cérébral. Ces fibres forment le *faisceau ovale* ou le *faisceau de Turck* et descendent jusque dans la protubérance annulaire. On n'en connaît pas les connexions ultérieures.

Ce qui paraît plus probable, c'est que l'écorce grise de ces deux sphères sensorielles est reliée, par des fibres d'association, aux cellules motrices de la circonvolution centrale antérieure. Par ces fibres d'association les sphères visuelles et auditives peuvent donc exercer une influence sur les muscles périphériques, par l'intermédiaire de la grande voie descendante cortico-médullaire.

Les connexions motrices de la *sphère olfactive* sont encore moins bien connues.

La *sphère tactile* représente la seule zône de l'écorce à laquelle sont dévolues incontestablement des fonctions motrices et des fonctions sensibles. Elle représente seule, dans l'état actuel de la science, une véritable zône sensitivo-motrice.

Ces fonctions de motilité et de sensibilité ne forment cependant pas un apanage commun à toutes les parties de cette zône corticale. Elles sont, au contraire, nettement séparées les unes des autres et liées à des régions corticales distinctes, bien que contiguës. Nous avons vu, en effet, que la *sphère de sensibilité générale* correspond seule à la circonvolution centrale postérieure et à la partie correspondante du lobule paracentral, tandis que la *sphère de motilité* est limitée à la circonvolution centrale antérieure et à la partie antérieure du lobule paracentral.

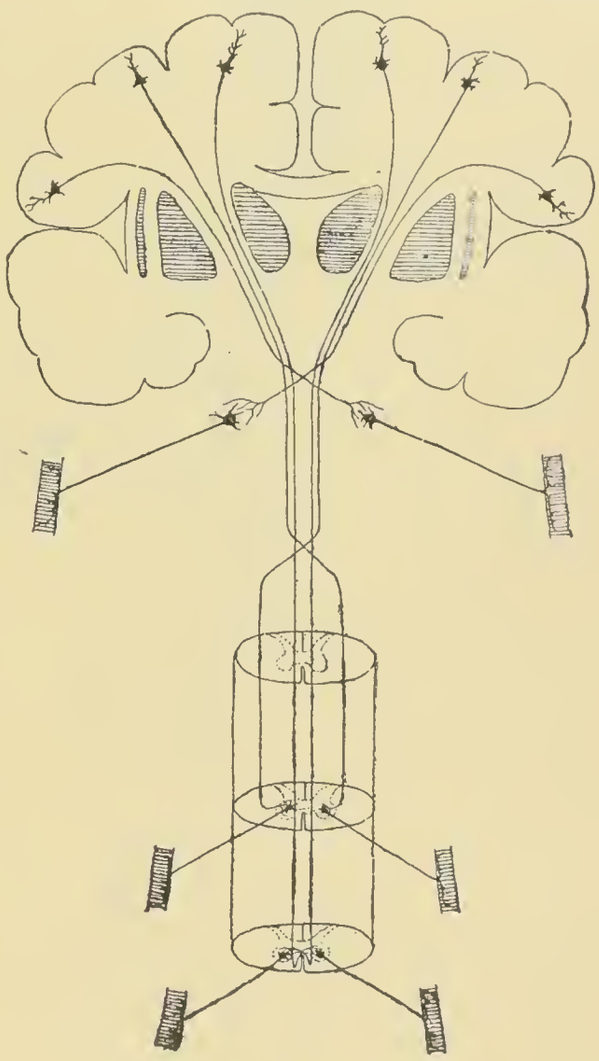

Fig. 318.
Schéma montrant le mode de superposition des neurones moteurs. Le neurone central est croisé ; le neurone périphérique est direct.

Les fibres descendantes qui proviennent de cette zône corticale ont pour fonction de transmettre les excitations motrices de l'écorce cérébrale jusque dans les muscles périphériques.

Considérée dans sa forme la plus simple, cette voie motrice d'origine corticale est constituée de deux parties superposées : une *partie centrale* et une *partie périphérique*.

La *partie centrale* est formée d'un ou de plusieurs neurones superposés reliant l'écorce grise de la zône motrice aux noyaux d'origine réelle des nerfs moteurs périphériques. Cette connexion entre l'écorce grise et les masses grises motrices inférieures du névraxe peut s'établir par une double voie nerveuse : l'une, voie directe, est formée d'*un seul chainon* dont la cellule d'origine se trouve dans les hémisphères cérébraux et dont l'axone se termine dans les masses motrices du mésencéphale, du pont de VAROLE, du myélencéphale ou de la moelle épinière, FIG. **318**. C'est la *voie motrice principale* formée de chainons cortico-mésencéphaliques, cortico-protubérantiels, cortico-bulbaires et cortico-médullaires.

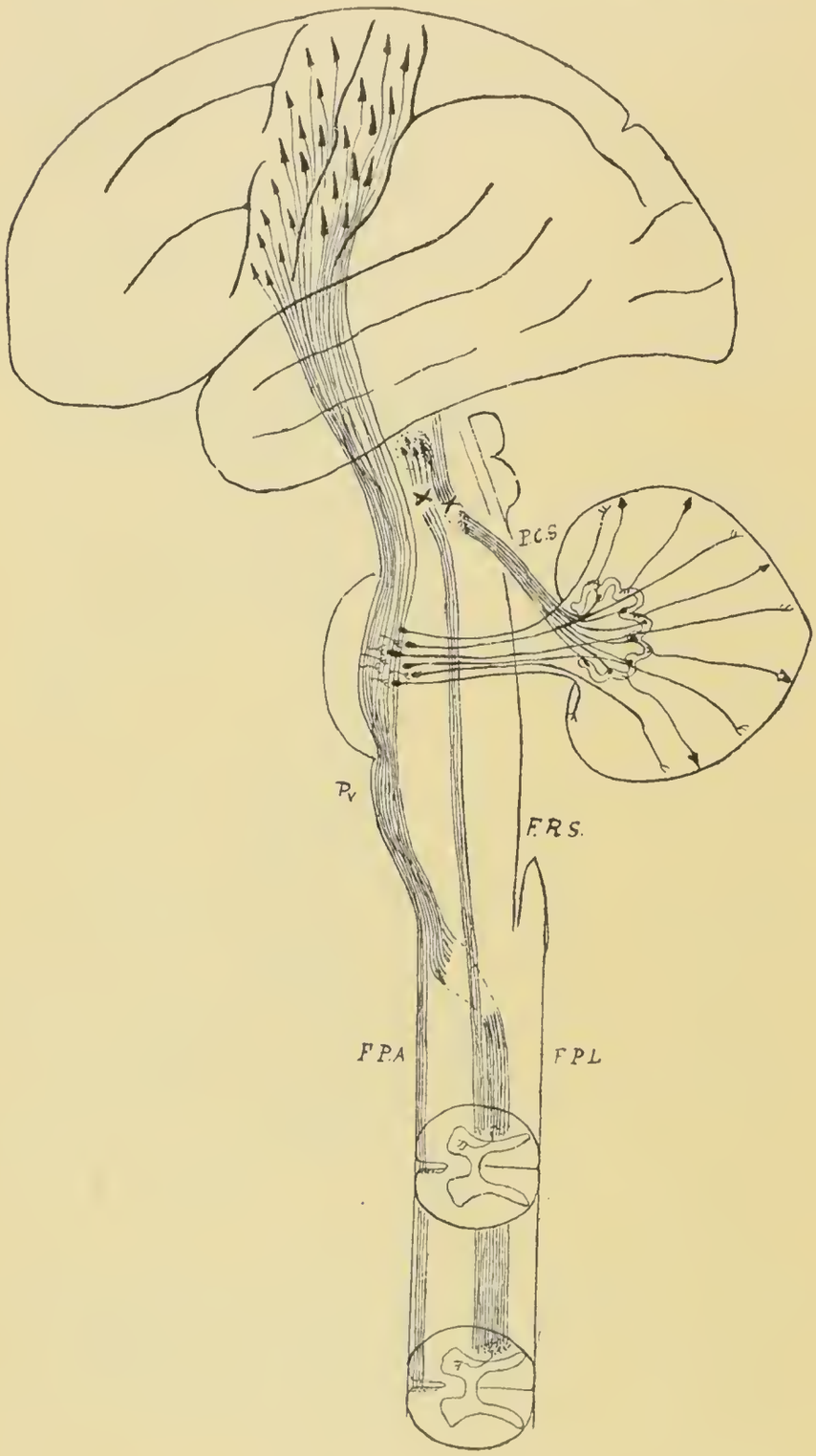

FIG. **319**.
Schéma montrant la constitution de la voie cortico-ponto-cérébello-spinale.

L'autre voie nerveuse a une structure beaucoup plus complexe.

Partie de l'écorce grise du télencéphale, elle n'atteint les noyaux d'origine des nerfs moteurs périphériques qu'après avoir passé par le cervelet. FIG. **319**. C'est la voie motrice corticale indirecte, ou voie motrice *cortico-cérébello-médullaire*. Elle est formée d'un grand nombre de neurones superposés : neurones cortico-protubérantiels, ponto-cérébelleux, cérébello-olivaires, olivo-rubriques et rubro-spinaux.

Ces deux voies nerveuses descendantes forment ensemble les *voies motrices*

centrales appelées encore, en ne tenant compte que de leurs connexions les plus lointaines, *voies corticò-médullaires.*

La *partie périphérique* est formée de neurones centrifuges qui ont leurs cellules d'origine dans les différentes masses grises qui constituent les noyaux d'origine réelle des nerfs moteurs périphériques et qui vont se terminer dans tous les muscles de la vie animale.

L'ensemble de ces neurones moteurs périphériques ou centro-musculaires constitue la *voie motrice périphérique.* Elle appartient à la fois à la voie motrice centrale directe, ou voie cortico-médullaire, et à la voie motrice centrale indirecte, ou voie cortico-cérébello-médullaire.

Voie motrice périphérique.

Elle est formée par tous les neurones moteurs périphériques. Ceux-ci comprennent des *neurones spinaux* et les *neurones cérébraux.*

A. *Neurones spinaux.* Les *nerfs spinaux* proviennent de la moelle épinière. Ils sont au nombre de 31 paires. Les fibres des racines antérieures ont leurs cellules d'origine dans la corne grise antérieure. Ces cellules radiculaires sont tellement nombreuses que les noyaux d'origine des différents nerfs se fusionnent les uns avec les autres et forment, sur toute la longueur de la moelle épinière, une couche plus ou moins continue de cellules nerveuses occupant la zône périphérique de la corne antérieure de la moelle. De ces cellules radiculaires partent des prolongements cylindraxiles qui sortent par le sillon collatéral antérieur, et deviennent cylindre-axes des fibres des racines antérieures. Chez l'homme adulte, les racines antérieures des nerfs spinaux renferment, de chaque côté de la moelle, 203700 fibres nerveuses. Il existe donc, dans chaque colonne grise antérieure, plus de 200000 cellules radiculaires en connexion immédiate avec les muscles périphériques.

B. *Neurones cérébraux.* Les *nerfs cérébraux*, au nombre de 12 paires, proviennent tous de l'encéphale. Il y a trois nerfs exclusivement sensitifs : le nerf olfactif, le nerf optique et le nerf acoustique, qui n'ont aucun rapport avec les fibres de la voie motrice. Il y a cinq nerfs exclusivement moteurs : le nerf oculo-moteur commun, le nerf pathétique, le nerf oculo-moteur externe, le nerf accessoire de Willis et le nerf grand hypoglosse. Enfin, il y a quatre paires de nerfs mixtes : le nerf trijumeau, le nerf facial (en considérant le nerf de Wrisberg comme sa racine sensitive), le nerf glosso-pharyngien et le nerf pneumo-gastrique. Contrairement à ce que l'on observe dans la moelle épinière — où les noyaux moteurs sont tellement nombreux qu'ils se fusionnent en une masse grise unique — nous trouvons, pour les nerfs craniens, des noyaux d'origine indépendants les uns des autres et situés à des endroits différents de la moelle allongée, de la protubérance annulaire et du cerveau moyen, FIG. **320**.

Nous avons vu antérieurement la place occupée par ses masses grises, ainsi que les muscles périphériques qui en reçoivent l'innervation. Toutes ces

fibres motrices réunies forment la voie motrice périphérique qui est essentiellement une *voie directe* : elle relie les noyaux moteurs d'une moitié de l'axe nerveux aux muscles périphériques du côté correspondant.

Cette disposition se trouve réalisée pour tous les neurones moteurs périphériques qui dépendent de la moelle épinière.

On la retrouve encore pour les neurones moteurs des nerfs craniens, mais ici elle présente deux exceptions importantes :

La première se rapporte au nerf pathétique dont presque toutes les fibres constitutives s'entrecroisent dans la valvule de Vieussens. La seconde intéresse le nerf oculomoteur commun qui renferme à la fois des fibres directes et des fibres croisées avec prédominance des premières.

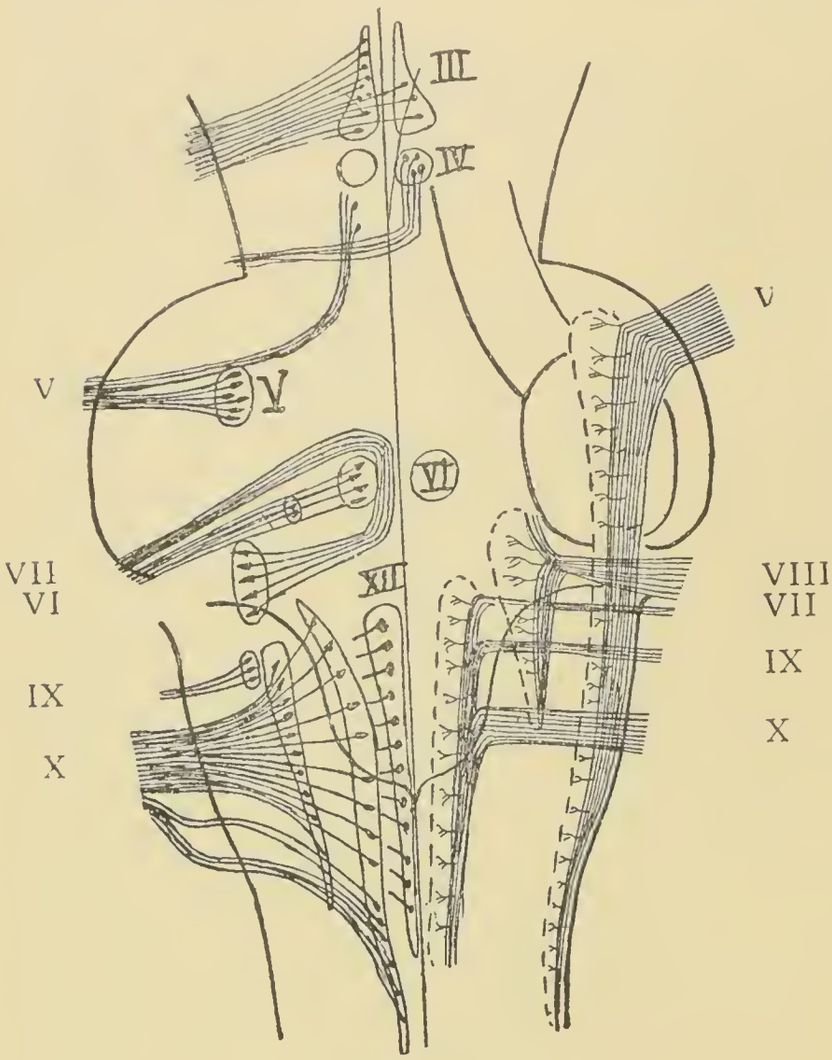

Fig. **320**.
Schéma montrant les noyaux d'origine et les noyaux de terminaison des nerfs craniens.

Voies motrices centrales.

La connexion entre l'écorce cérébrale et les noyaux d'origine des nerfs moteurs périphériques s'établit donc par deux voies distinctes : une voie principale cortico-médullaire, et une voie secondaire ou voie cortico-cérébello-médullaire.

La voie motrice principale.

La voie motrice principale relie, en ligne presque directe, l'écorce cérébrale d'un hémisphère aux noyaux moteurs de la moitié opposée du névraxe. Les éléments nerveux qui constituent cette voie ont leurs cellules d'origine dans l'écorce grise des hémisphères cérébraux. Les prolongements cylindraxiles, nés de ces cellules nerveuses,, traversent la substance blanche de chaque hémisphère cérébral, passent par la capsule interne, parcourent le pied du pédoncule cérébral, la partie ventrale de la protubérance annulaire et la face antérieure de la moelle allongée, pour pénétrer dans la moelle épinière

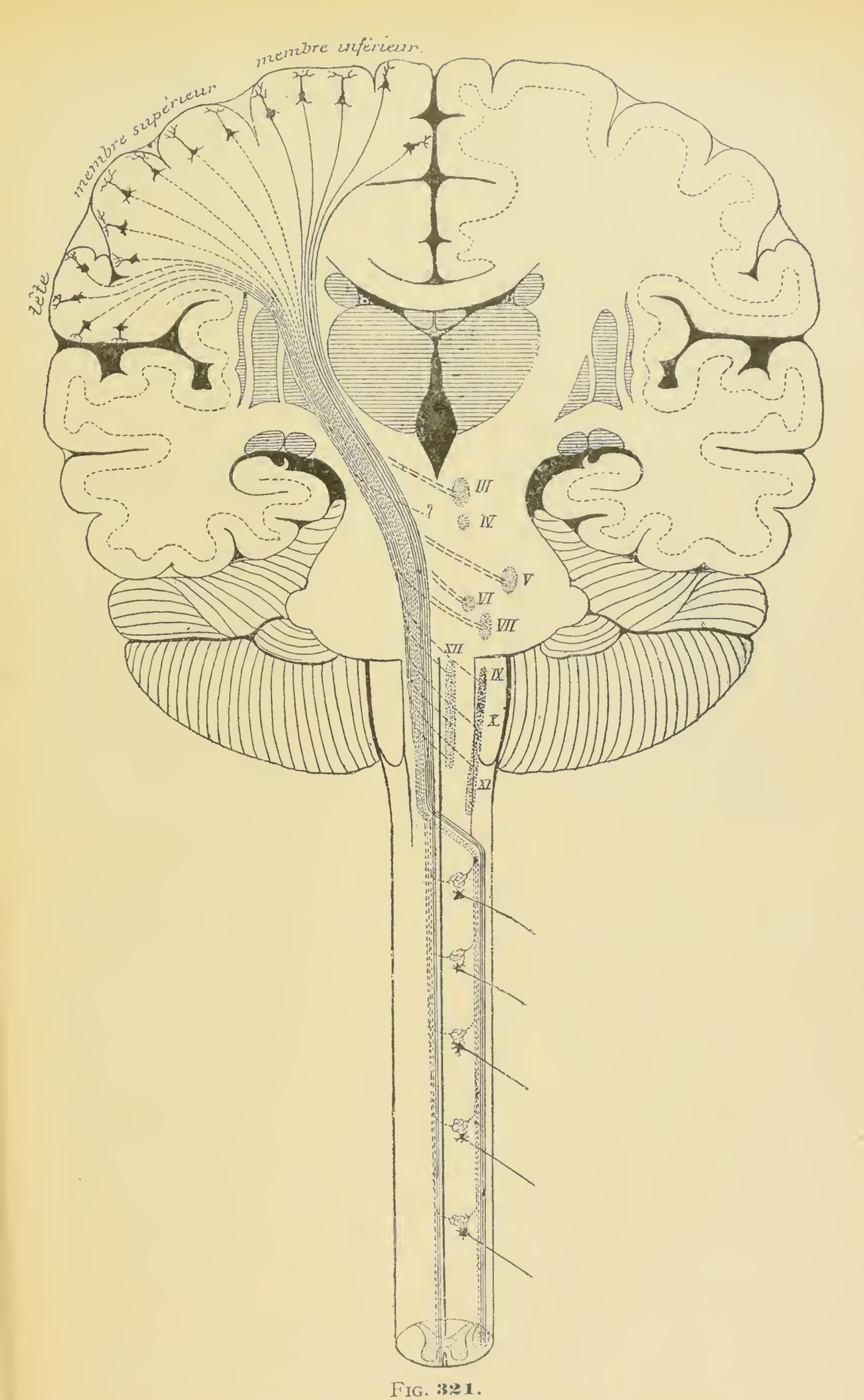

Fig. 321.
Schéma de la voie motrice principale.

dans laquelle on peut les poursuivre jusque dans la région lombaire et même dans la région sacrée. Pendant son trajet dans la partie inférieure de l'axe cérébro-spinal, depuis la moelle allongée jusqu'à l'extrémité inférieure de la moelle épinière, ce faisceau de fibres nerveuses porte plus spécialement le nom de *faisceau pyramidal*, FIG. **321**.

Ce faisceau moteur conserve le même volume depuis l'écorce cérébrale jusqu'au commencement du cerveau moyen. Au contraire, en traversant les pédoncules cérébraux, le pont de VAROLE, le myélencéphale et la moelle épinière, ce faisceau diminue rapidement de volume de haut en bas, parce que, au fur et à mesure qu'il descend dans l'axe nerveux, il rencontre les noyaux d'origine des nerfs périphériques, auxquels il abandonne successivement toutes ses fibres constitutives.

Un fait de la plus haute importance mérite tout spécialement d'attirer l'attention. Tous les *neurones* qui entrent dans la constitution de cette voie ont leurs cellules d'origine dans l'écorce grise d'un hémisphère cérébral, elles

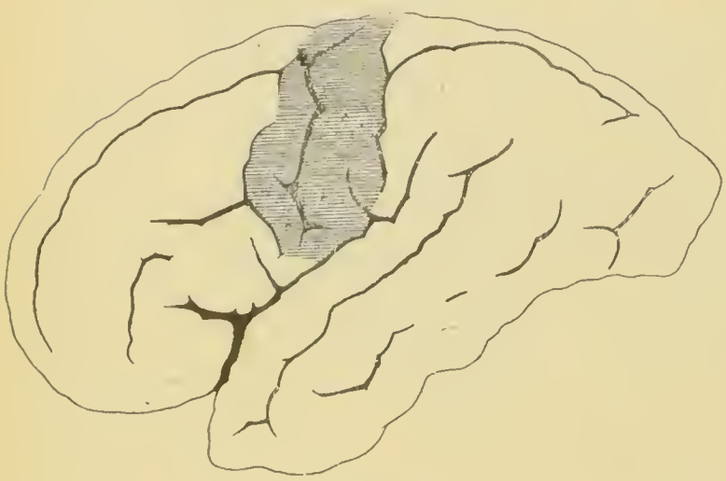

FIG. **322**.
La face externe de l'hémisphère cérébral gauche. La partie ombrée indique la situation de la zône sensitivo-motrice.

FIG. **323**.
La face interne de l'hémisphère cérébral droit ; la partie ombrée indique la position du lobe paracentral.

vont se mettre en connexion avec les noyaux d'origine des nerfs périphériques qui proviennent du *côté opposé* de l'axe cérébro-spinal. *Les prolongements cylindraxiles des éléments nerveux moteurs des centres passent donc la ligne médiane en un point quelconque de l'axe nerveux ; ils s'y entrecroisent avec les prolongements cylindraxiles des neurones cérébro-spinaux du côté opposé. La voie motrice centrale est croisée.* L'hémisphère cérébral du côté gauche est donc en connexion avec les noyaux moteurs des nerfs périphériques du côté droit, et l'hémisphère cérébral du côté droit agit sur les noyaux moteurs des nerfs périphériques du côté gauche.

Nous devons rechercher maintenant, d'une façon plus précise, la position exacte de cette voie motrice dans les différentes régions de l'axe nerveux.

Cerveau terminal et cerveau intermédiaire. Les fibres de la voie motrice principale ont leurs cellules d'origine dans l'écorce grise des hémisphères cérébraux. Ces cellules occupent, dans cette couche corticale, une zône nettement

déterminée, appelée *zône motrice*. Celle-ci est située au devant du sillon de Rolando et correspond à l'écorce grise de la circonvolution centrale antérieure et de la partie antérieure du lobe paracentral, fig. **322** et **323**.

Cette zône motrice elle-même se laisse subdiviser en zônes plus restreintes, qui n'ont guère de limites précises et qui se continuent insensiblement l'une dans l'autre ; le tiers inférieur de la circonvolution centrale antérieure sert de centre aux fibres motrices qui vont se terminer dans le noyau du facial, dans le noyau de l'hypoglosse, le noyau masticateur et le noyau moteur ventral et dorsal du vague (pharynx et larynx). Dans le tiers moyen de cette circonvolution se trouvent les cellules d'origine des fibres motrices destinées à se mettre en connexion avec les noyaux d'origine des nerfs du membre supérieur. Enfin, de l'écorce grise qui recouvre la partie supérieure de la circonvolution centrale antérieure et le lobule paracentral partent les fibres motrices qui se terminent dans la corne antérieure de la moelle lombo-sacrée, d'où partent les nerfs des membres inférieurs.

Ces fibres traversent la substance blanche du centre ovale, en convergeant les unes vers les autres, et se réunissent bientôt en un petit faisceau compact qui passe par la *capsule interne*. Pendant ce trajet, elles forment une partie des *fibres de la couronne rayonnante* et appartiennent au groupe des *fibres de projection* de la substance blanche du cerveau terminal.

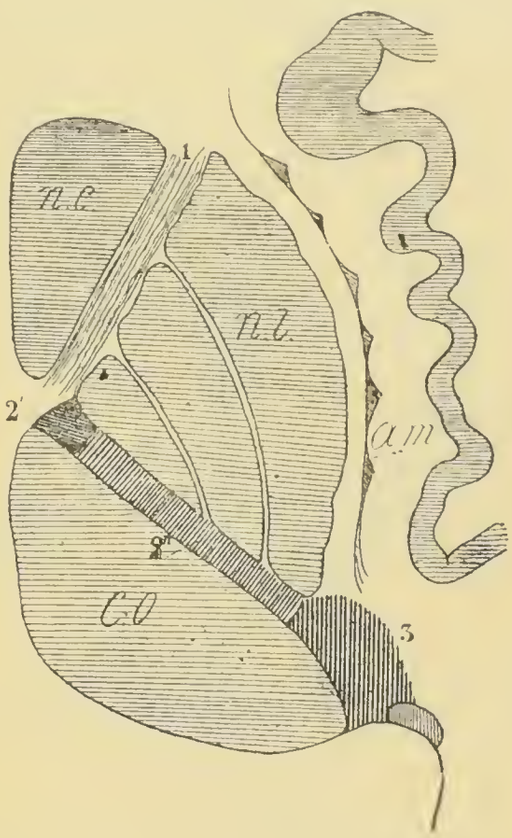

Fig. **324**.
Constitution de la capsule interne.
n. c. : Tête de noyau caudé.
n. l. : Noyau lenticulaire.
a. m. : Avant-mur.
c. o. : Couche optique.
1 : Fibres cortico-thalamiques.
2' et 2'' : Fibres motrices.

La *capsule interne* est la lame épaisse de substance blanche comprise entre le noyau lenticulaire d'une part, la couche optique et le noyau caudé d'autre part. Sur des coupes horizontales qui passent par ces trois ganglions de la base, la capsule interne est formée de deux bras réunis de façon à décrire un angle obtus ouvert en dehors, fig. **324**. Le bras antérieur est compris entre la tête du noyau caudé et la face antérieure du noyau lenticulaire, tandis que le bras postérieur est limité par la couche optique en dedans et par la face postérieure du noyau lenticulaire en dehors. Le point de réunion de ces deux bras s'appelle le *genou* de la capsule interne. Le bras postérieur de la capsule interne se divise en un segment lenticulaire et un segment rétro-lenticulaire. Les fibres de la voie motrice occupent toute l'étendue du segment lenticulaire. En tra-

versant la capsule interne, les nombreuses fibres qui forment la voie motrice centrale, réunies en un faisceau compact, passent donc par le segment lenticulaire du bras postérieur. Les fibres du nerf hypoglosse et du nerf facial sont situées tout à fait à l'extrémité antérieure de ce segment, au niveau du genou. Elles forment ensemble un petit faisceau désigné quelquefois sous le nom de *faisceau géniculé*. Les fibres destinées aux noyaux d'origine des nerfs moteurs de la moelle allongée et de la moelle épinière — qui vont constituer, par leur ensemble, la *pyramide antérieure* du bulbe — occupent la partie postérieure du segment lenticulaire ; on les désigne sous le nom de *faisceau pyramidal*.

Fig. 325.
Les fibres de la substance blanche du pied du pédoncule cérébral.
1 : Faisceau géniculé.
2 : Faisceau pyramidal.
3 : Faisceau ovale.

Mésencéphale. De la capsule interne, les fibres motrices passent dans le *cerveau moyen*. Ici, on les trouve dans la substance blanche qui constitue le *pied* ou la *base* du pédoncule cérébral.

Ce pied pédonculaire peut être subdivisé en cinq segments, fig. 325. Le segment externe est formé de fibres descendantes provenant de la sphère auditive et probablement aussi de la sphère visuelle : elles constituent un faisceau de fibres cortico-protubérantielles désigné quelquefois sous le nom de *faisceau de Türck*, ou faisceau latéral de la base du pédoncule.

Les fibres des quatre segments internes proviennent des cellules nerveuses de l'écorce cérébrale au niveau de la zône motrice.

Dans les trois segments moyens passent les fibres du faisceau pyramidal, tandis que le segment interne est le lieu de passage des fibres du faisceau géniculé.

En traversant les pédoncules cérébraux, le faisceau des fibres motrices diminue de volume de haut en bas. On trouve, en effet, dans le cerveau moyen, de chaque côté de l'aqueduc de Sylvius, la longue colonne de cellules vésiculeuses qui sont les cellules d'origine des fibres de la racine cérébrale du nerf trijumeau. La voie motrice centrale doit établir la connexion entre l'écorce cérébrale et les noyaux moteurs des nerfs périphériques du côté opposé. Il faut donc admettre que, en descendant dans le pied du pédoncule cérébral, des fibres corticales destinées au noyau d'origine de la racine motrice du trijumeau quittent le faisceau moteur, passent la ligne médiane pour aller se terminer

entre les cellules d'origine de ces fibres motrices supérieures du nerf de la cinquième paire.

Dans le mésencéphale on trouve encore le noyau d'origine du nerf oculo-moteur commun et le noyau d'origine du nerf pathétique. Il est évident que ces masses grises doivent être en connexion avec l'écorce cérébrale par des fibres cortico-mésencéphaliques *(voie motrice cortico-mésencéphalique)*, mais jusqu'à présent on ignore complètement et le centre cortical de ces deux nerfs, et le trajet que suivent les fibres motrices d'origine corticale qui leur sont destinées.

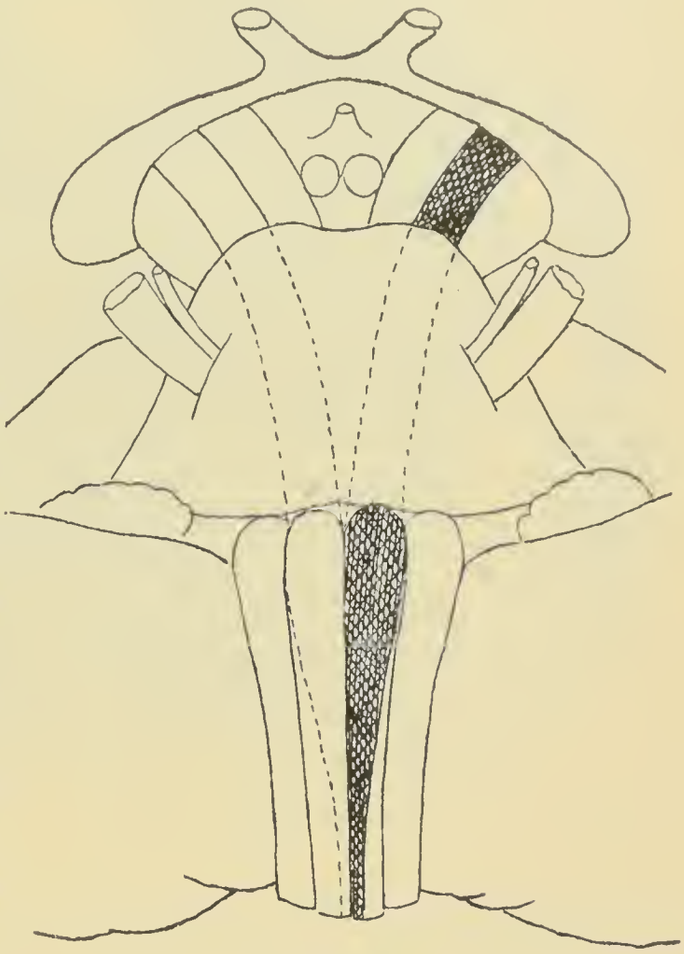

Fig. 326.
La position des fibres du faiseau pyramidal dans le mésencéphale et le rhombencéphale.

Métencéphale. Les fibres de la voie motrice arrivent alors dans la *protubérance annulaire* dont elles occupent la moitié antérieure, entre les nombreux faisceaux de fibres transversales ou fibres ponto-cérébelleuses. Elles traversent cette portion de l'axe nerveux de haut en bas, fig. **326**. Dans sa partie supérieure, les fibres motrices sont réunies aux fibres cortico-protubérantielles ; aussi, sur les coupes transversales de cette région, trouve-t-on, entre les fibres protubérantielles, des masses compactes de fibres nerveuses à direction longitudinale, fig. **327**. Au fur et à mesure que l'on descend dans cette partie ventrale du pont de Varole, les fibres cortico-protubérantielles s'arrêtent, se terminant dans les noyaux du pont ; de telle sorte que, tout près du bord inférieur du métencéphale, on retrouve, entre les fibres transversales, un faisceau unique de fibres longitudinales appartenant toutes exclusivement à la voie motrice, fig. **328**.

Pendant son passage à travers la protubérance annulaire, chaque faisceau cortico-médullaire diminue de volume de haut en bas. Nous trouvons, en effet, dans la profondeur du métencéphale, le noyau masticateur du nerf trijumeau, le noyau d'origine du nerf oculo-moteur externe et le noyau du nerf facial. En traversant la protubérance, les fibres destinées à relier l'écorce grise cérébrale à ces noyaux moteurs ont donc dû quitter les faisceaux cortico-médullaires. Elles vont devenir des fibres horizontales dans la partie profonde de la protu-

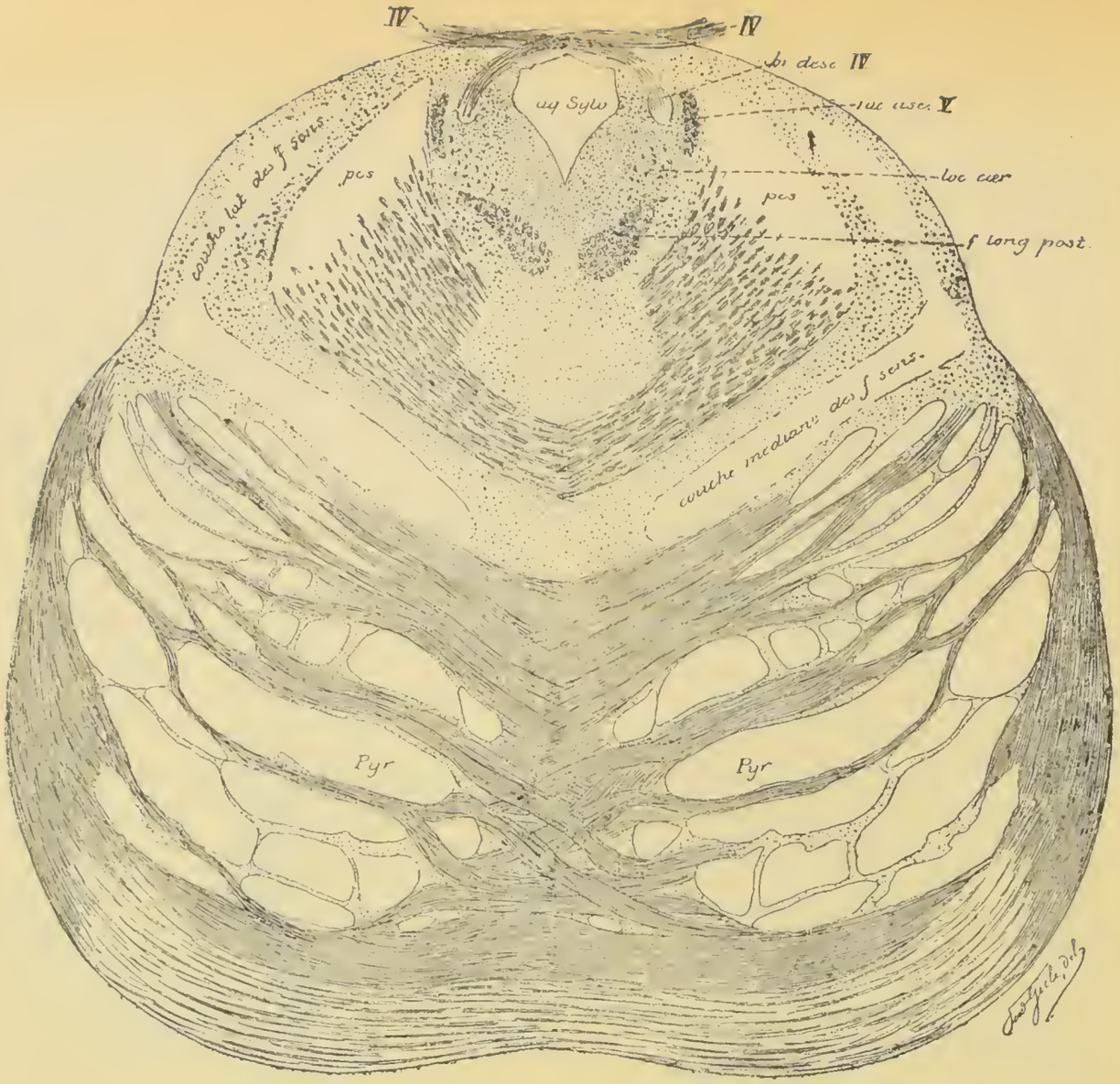

FIG. **327**.

La position des fibres motrices entremêlées aux fibres des faisceaux cortico-protubérantiels dans la partie supérieure de la protubérance annulaire.

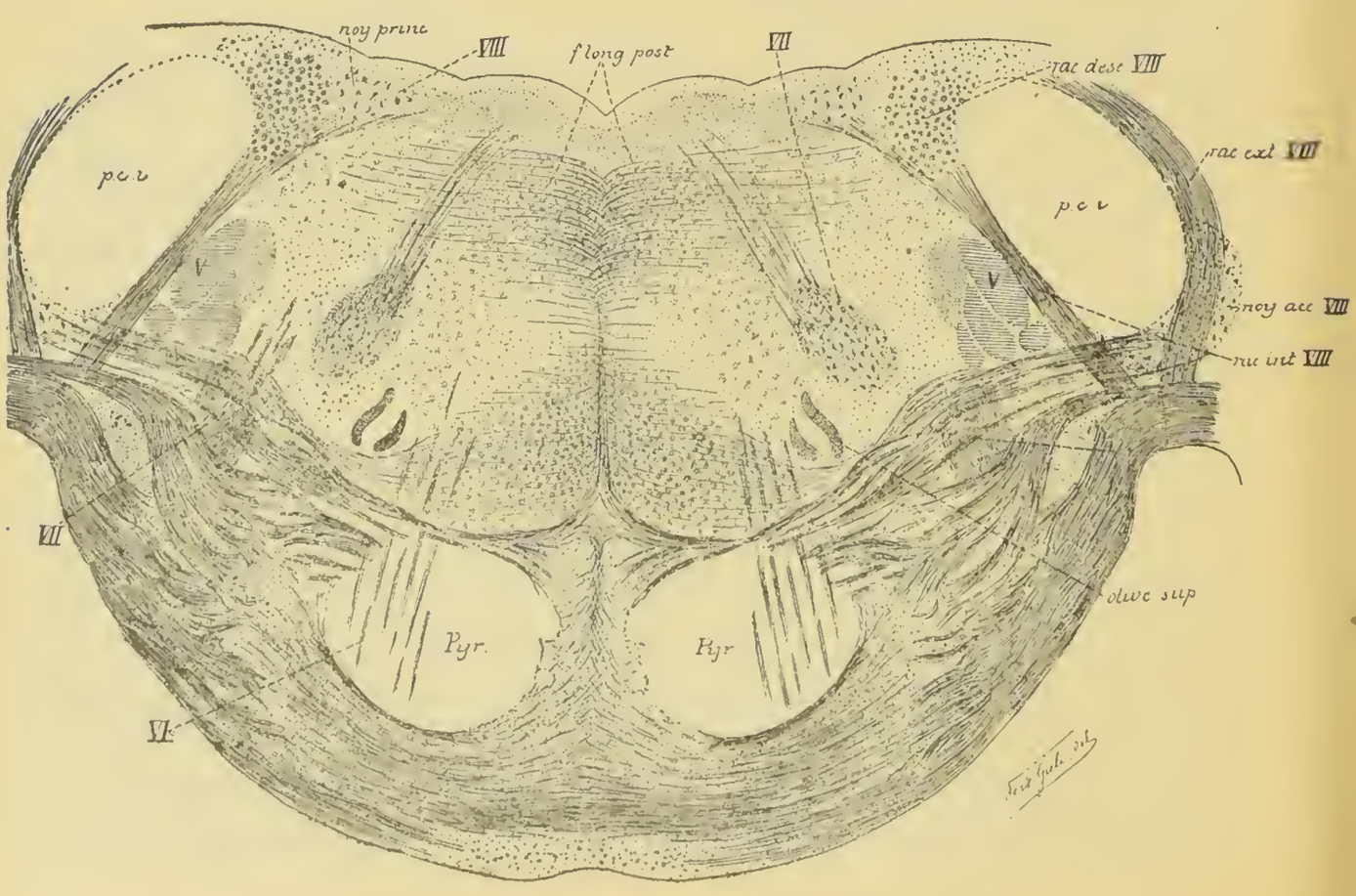

FIG. **328**.

Position des fibres motrices à la partie inférieure du pont de VAROLE.

bérance annulaire (fibres arciformes internes), pour s'entrecroiser dans le raphé et se terminer, par des ramifications libres, dans les masses grises qui consti-

Fig. 329.
Position des fibres de la voie motrice centrale à la partie supérieure du bulbe.

tuent les noyaux d'origine des nerfs moteurs de la protubérance. Les fibres venues du faisceau cortical d'un côté se terminent naturellement dans les noyaux moteurs du côté opposé. Elles forment la *voie motrice cortico-protubérantielle.*

Outre ces branches terminales, chaque faisceau pyramidal fournit encore de nombreuses branches collatérales destinées aux noyaux du pont.

Myélencéphale. De la protubérance annulaire, les fibres de la voie motrice passent dans la *moelle allongée.* Ici, elles forment un faisceau épais de fibres nerveuses situé, de chaque côté de la ligne médiane, sur la face antérieure du bulbe et connu sous le nom de *pyramide antérieure,* FIG. **329** et **330**.

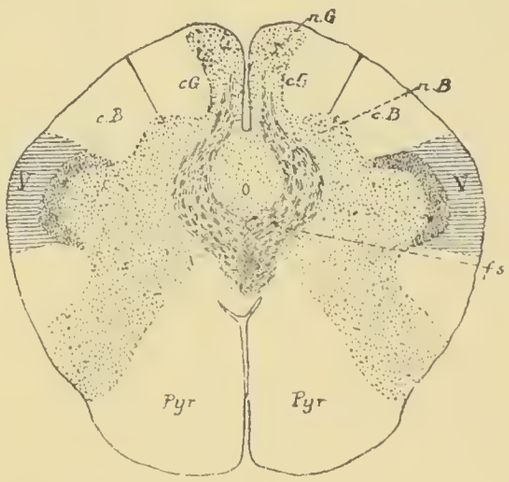

Fig. 330.
Position des fibres de la voie motrice centrale à la partie moyenne du bulbe.

En passant par la moelle allongée, chaque faisceau pyramidal diminue de volume de haut en bas. Il abandonne, en effet, dans ce trajet, des fibres destinées au noyau de l'hypoglosse et aux noyaux d'origine moteurs pour le nerf glosso-pharyngien et le nerf pneumo-gastrique. Pour se rendre dans ces

masses grises, les fibres motrices quittent le faisceau pyramidal et passent par le raphé, où elles s'entrecroisent avec les fibres du côté opposé. L'ensemble de ces fibres motrices destinées aux noyaux des nerfs bulbaires constitue la *voie motrice cortico-bulbaire*. Outre ces branches terminales, chaque faisceau pyramidal fournit encore de nombreuses branches collatérales destinées à l'olive.

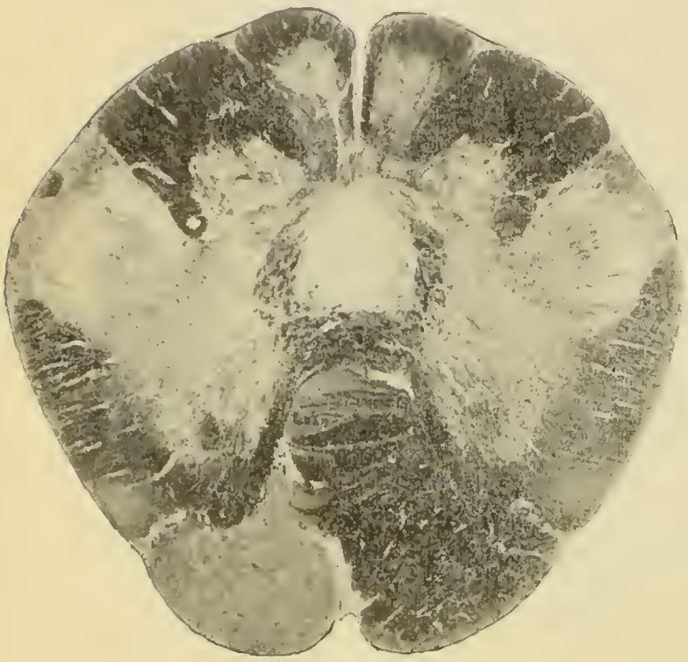

FIG. **331**.

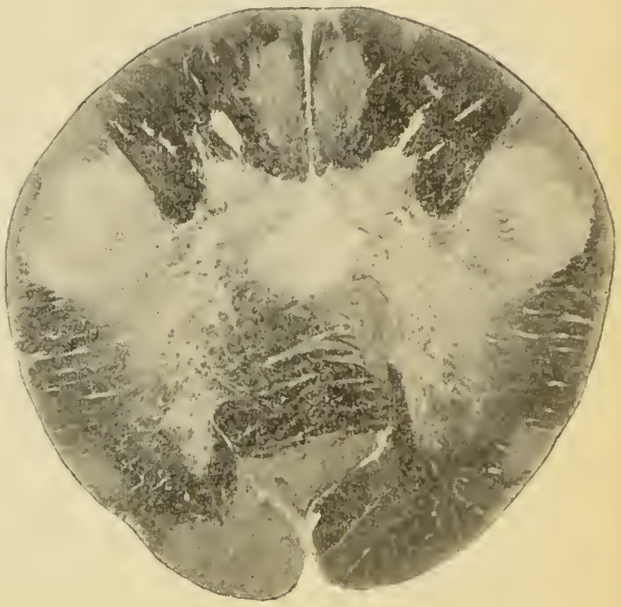

FIG. **332**.

Décussation des pyramides.

Moelle épinière. Arrivées à la partie inférieure de la moelle allongée, les fibres motrices présentent la *décussation des pyramides*, FIG. **331** et **332**. Les fibres constitutives de chaque pyramide antérieure s'infléchissent en arrière et en dedans, s'entrecroisent sur la ligne médiane, au fond de la fissure médiane longitudinale antérieure, avec les fibres du côté opposé, traversent la substance grise à la base de la corne antérieure et arrivent ainsi dans le cordon latéral de la moelle épinière, où elles reprennent la direction longitudinale et constituent le *faisceau pyramidal du cordon latéral* ou *faisceau pyramidal croisé*, FIG. **333**. Cet entrecroisement des fibres pyramidales n'est cependant pas complet ; une petite partie de ces fibres nerveuses conserve sa direction longitudinale et passe de la moelle allongée dans le cordon antérieur de la moelle épinière ; là ces fibres constituent le *faisceau pyramidal du cordon antérieur*, appelé encore *faisceau de Türck* ou *faisceau pyramidal direct*, FIG. **334**.

Le *faisceau pyramidal du cordon antérieur* descend, dans la moelle épinière, jusque vers la partie inférieure de la moelle sacrée ; le *faisceau pyramidal du cordon latéral* peut être poursuivi jusqu'à l'extrémité supérieure du filet terminal. Ces deux faisceaux diminuent de volume de haut en bas, parce que, au fur et à mesure qu'ils descendent, ils abandonnent des fibres nerveuses qui se rendent dans la substance grise des cornes antérieures de la moelle épinière, où elles

viennent se mettre en contact, par leurs ramifications terminales, avec les prolongements protaplasmatiques et les corps des cellules radiculaires.

Les fibres du *faisceau pyramidal du cordon latéral* sont des fibres déjà *entrecroisées* ; elles se terminent dans la corne antérieure de la *moitié correspondante* de la moelle. Au contraire, les fibres du *faisceau pyramidal du cordon antérieur* sont des *fibres directes* ; elles traversent la ligne médiane, en passant par la commissure blanche antérieure de la moelle, pour se terminer dans la corne antérieure du *côté opposé*.

De cette façon, toutes les fibres pyramidales venues d'un hémisphère cérébral se sont terminées dans les noyaux d'origine des nerfs périphériques du côté opposé. L'entrecroisement de ces fibres pyramidales se fait, *successivement*, le long du tronc cérébral, pour toutes les fibres motrices

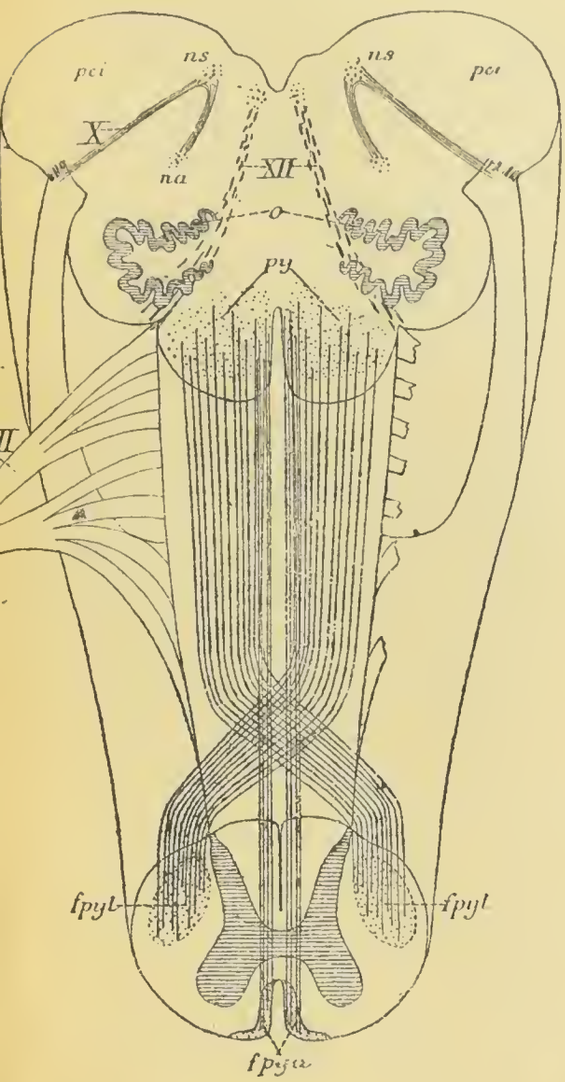

Fig. **333**.
Schéma montrant l'entrecroisement des pyramides à la partie inférieure de la moelle allongée.

: Fibres radiculaires.
: Noyau sensitif terminal, et
: Noyau ambigu ou noyau ventral moteur du nerf pneumo-gastrique.
: Pédoncule cérébelleux inférieur.
: Fibres radiculaires du nerf hypoglosse.
: Pyramides antérieures de la moelle allongée.
: Faisceau pyramidal du cordon latéral de la moelle épinière.
: Faisceau pyramidal du cordon antérieur.

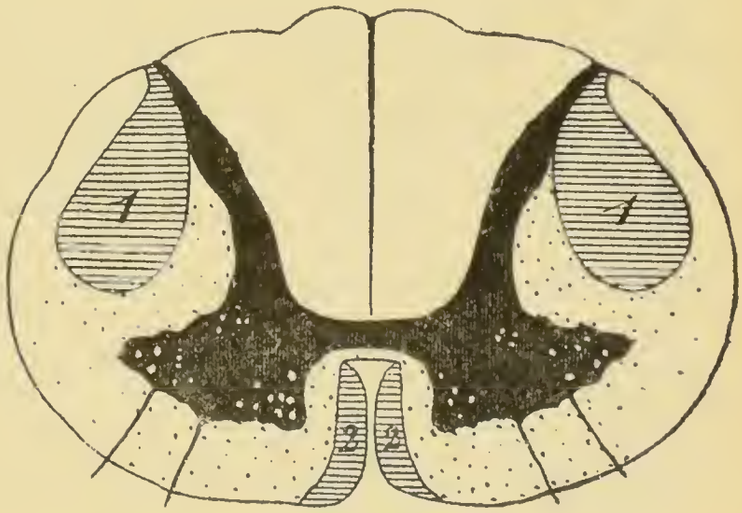

Fig. **334**.
Coupe transversale de la moelle montrant la position des fibres motrices.

1 : Faisceau pyramidal du cordon latéral.
2 : Faisceau pyramidal du cordon antérieur.

destinées aux nerfs craniens. Il se fait *en bloc*, à la partie inférieure de la moelle allongée, pour les fibres motrices destinées aux noyaux d'origine des nerfs spinaux. Un petit faisceau de fibres nerveuses échappe seulement à cet entrecroisement en bloc, qui a lieu au niveau de la décussation des pyramides. Ce faisceau occupe la partie interne du cordon antérieur de la moelle ; l'entre-

croisement de ces fibres pyramidales se fait dans la commissure blanche, au fur et à mesure qu'elles se rendent dans la corne antérieure du côté opposé.

Considérée dans son ensemble, la voie motrice principale est donc constituée de deux triangles superposés se touchant par leurs sommets, FIG. **335**.

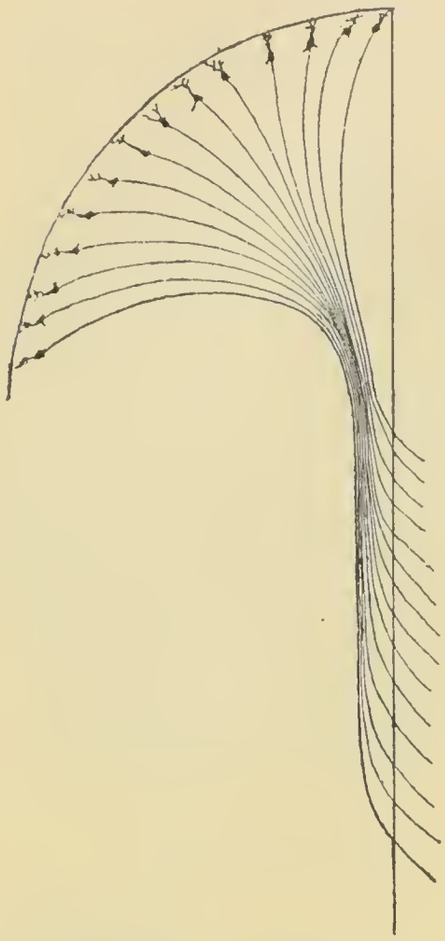

FIG. **335**,
La forme générale de la voie motrice tactile. La ligne verticale indique le plan médian.

La base du triangle inférieur correspond aux masses grises inférieures dans lesquelles se trouvent les cellules d'origine des nerfs moteurs périphériques d'une moitié du corps.

La base du triangle supérieur correspond à l'écorce de l'hémisphère cérébral de la moitié opposée du corps.

Les sommets réunis de ces deux triangles passent par presque toute l'étendue du bras postérieur de la capsule interne.

Applications pratiques. Cette disposition anatomique a une importance considérable au point de vue pratique. Nous avons vu antérieurement que les fibres motrices d'origine corticale interviennent à un haut degré dans la motilité volontaire des muscles de la face, de la langue et des quatre membres. De plus, ces fibres interviennent dans le mécanisme des réflexes cutanés supérieurs, elles exercent une action inhibitive sur les réflexes tendineux et les réflexes cutanés inférieurs. L'interruption de ces fibres, en un point quelconque de leur trajet, se manifestera donc par une perte ou une diminution plus ou moins considérable de la motilité volontaire dans les muscles du côté opposé, une abolition des réflexes cutanés supérieurs et une exagération des réflexes tendineux. L'importance de ces différents symptômes dépendra inévitablement de l'étendue de la lésion, c'est-à-dire du nombre plus ou moins considérable de fibres motrices mises hors de fonction. Examinée à ce point de vue, la région dangereuse de la voie motrice principale est incontestablement la capsule interne et les régions immédiatement voisines. Là, toutes les fibres motrices se trouvent réunies en un faisceau compact. Une lésion destructive survenue à ce niveau intéressera presque inévitablement *toutes* les fibres corticales et se traduira au dehors par la perte de la motilité volontaire dans tous les muscles du côté opposé (Hémiplégie).

Au fur et à mesure que l'on s'écarte de cette région dangereuse, les fibres motrices vont présenter une autre disposition. Du côté de l'écorce cérébrale, elles vont en divergeant trouver leurs cellules d'origine dans toute l'étendue de la circonvolution centrale antérieure. Une lésion destructive capable d'entraî-

ner une hémiplégie devrait donc avoir une étendue d'autant plus considérable qu'on se rapproche de l'écorce grise. Or, les lésions cérébrales sont généralement des lésions limitées. C'est là le motif pour lequel les lésions corticales ou sous-corticales de la zône motrice ne produisent généralement pas d'hémiplégie, mais des *monoplégies* : monoplégie faciale, brachiale ou fémorale d'après la partie de la zône motrice atteinte.

En dessous de la capsule interne les fibres motrices restent réunies en faisceau compact, mais, en descendant dans le tronc cérébral, ce faisceau abandonne les fibres corticales destinées aux nerfs moteurs voisins.

Une lésion du *pied du pédoncule cérébral* respectera donc les muscles moteurs oculaires du côté opposé. A cause du voisinage immédiat des fibres périphériques du nerf oculo-moteur commun du côté correspondant, cette lésion produira une hémiplégie alterne connue sous le nom de syndrome de Weber.

Une lésion des *fibres pyramidales du pont de Varole* respectera les muscles oculaires et les muscles innervés par le trijumeau et le facial. A cause du voisinage immédiat des fibres radiculaires du nerf VI et du nerf VII, cette lésion produira une paralysie alterne : paralysie des muscles de la face d'un côté avec hémiplégie du côté opposé, connue sous le nom de syndrome de Millard-Gubler.

Une lésion de la *pyramide antérieure du bulbe* respectera les muscles oculaires, les muscles de la face et de la langue, tout en produisant la paralysie des muscles des membres du côté opposé. A cause du voisinage des fibres radiculaires de l'hypoglosse, cette lésion de la pyramide produira généralement une paralysie des muscles de la langue d'un côté avec la paralysie des muscles des membres du côté opposé.

La lésion du *faisceau pyramidal du cordon latéral de la moelle* produira une paralysie de la motilité volontaire dans les muscles du côté correspondant : muscles des deux membres en cas de lésion de la moelle cervicale, muscles du membre inférieur seul en cas de lésion de la moelle dorsale ou lombaire. Cette lésion intéresse souvent en même temps les fibres des faisceaux médullo-cérébelleux correspondants donnant ainsi naissance au syndrome de Brown-Séquard.

L'entrecroisement des pyramides, à la partie inférieure de la moelle allongée, ne se fait cependant pas toujours de la même façon. Il peut être variable d'individu à individu, ainsi que cela résulte des recherches de Flechsig. La disposition la plus commune est celle que nous avons décrite : l'*entrecroisement est symétrique et incomplet* ; chaque pyramide antérieure de la moelle allongée fournit, dans la moelle épinière, un faisceau pyramidal croisé volumineux et un faisceau pyramidal direct beaucoup plus grêle. Ce cas s'observe environ 75 fois sur 100.

Dans 25 cas sur 100, la disposition est différente.

Chez quelques individus, la décussation des pyramides reste *symétrique*, mais elle est *complète* : elle intéresse à la fois toutes les fibres constitutives. Dans ce cas, les deux faisceaux pyramidaux croisés sont très développés et il n'existe pas de faisceau pyramidal direct ou faisceau pyramidal du cordon antérieur.

Chez d'autres individus, l'entrecroisement des fibres pyramidales reste toujours *symétrique*, mais au lieu de produire un faisceau pyramidal croisé très volumineux et un faisceau pyramidal direct très grêle, on trouve, au contraire, dans le cordon antérieur, un faisceau compact de fibres pyramidales, tandis que le faisceau du cordon latéral est peu développé. Dans ce cas donc, la majeure partie des fibres de la pyramide antérieure du bulbe passent directement dans le cordon antérieur de la moelle et doivent s'y entrecroiser successivement dans la commissure antérieure, tandis qu'une petite partie seulement des fibres subissent l'entrecroisement en bloc pour passer dans le cordon latéral,

Enfin, la décussation des pyramides peut être *asymétrique*. Le faisceau pyramidal direct et le faisceau pyramidal croisé d'un côté peuvent être plus développés que les faisceaux correspondants du côté opposé.

Il arrive même des cas où les fibres d'une pyramide antérieure du bulbe s'entrecroisent complètement à la partie inférieure de la moelle allongée, produisant un faisceau pyramidal croisé volumineux sans faisceau pyramidal direct, tandis que la pyramide du côté opposé donne les deux faisceaux typiques de la moelle.

Quelle que soit d'ailleurs la façon dont se comportent les fibres des pyramides du bulbe au niveau de la décussation, que l'entrecroisement soit symétrique ou asymétrique, qu'il soit complet ou incomplet, une chose est certaine : leurs fibres constitutives doivent, en un point quelconque de leur trajet, s'entrecroiser sur la ligne médiane pour se rendre dans la corne antérieure du côté opposé. Cet entrecroisement peut se faire en bloc à la partie inférieure de la moelle allongée ; il peut se faire successivement sur toute la longueur de la moelle épinière ; il peut se faire encore partiellement à la partie inférieure du bulbe et le long de la moelle. Dans les trois cas, elle peut être symétrique ou asymétrique.

L'entrecroisement des fibres pyramidales peut cependant faire complètement défaut. Dans ces cas exceptionnels, l'écorce cérébrale de chaque hémisphère est en connexion directe avec les noyaux d'origine des nerfs périphériques du même côté.

Un point qui mérite de fixer l'attention c'est le nombre approximatif des fibres nerveuses qui entrent dans la constitution de cette voie motrice cortico-médullaire. Bloco et Onanoff ont étudié, à cet effet, la moelle épinière de trois personnes qui avaient été, de leur vivant, atteintes d'hémiplégie totale. Le faisceau pyramidal direct et le faisceau pyramidal croisé de la moelle étaient complètement dégénérés. Ils ont déterminé l'étendue du champ occupé par

les fibres dégénérées dans le cordon latéral et le cordon antérieur, le nombre de fibres nerveuses renfermées dans ces mêmes champs et sur la même coupe du côté sain, et le nombre des fibres conservées intactes dans les champs de dégénérescence. Ils ont ainsi établi que, au-dessus du renflement cervical, les faisceaux pyramidaux d'une moitié de la moelle renferment 70,131 fibres nerveuses destinées à se mettre en connexion avec les cellules radiculaires des nerfs appartenant à un membre supérieur, à la moitié du tronc et à un membre inférieur. En dessous du renflement cervical, les faisceaux pyramidaux ne renferment plus que 30,554 fibres nerveuses. La zône motrice d'un hémisphère cérébral se trouve donc en connexion avec les cellules d'origine des fibres du membre supérieur du côté opposé par 48,557 fibres nerveuses ; tandis que pour la moitié du tronc et pour le membre inférieur réunis cette connexion s'établit par 30,554 fibres.

Il est évident que ces chiffres n'ont rien d'absolu. Ils sont intéressants en ce sens, qu'ils nous montrent que la connexion cortico-médullaire s'établit par un nombre de fibres qui est, pour le membre supérieur, presque le double du nombre de fibres motrices corticales destinées au membre inférieur. Cette disposition anatomique s'accorde très bien avec ce fait d'observation physiologique : c'est que le membre inférieur remplit surtout des actes automatiques ne nécessitant pas ou presque pas l'influence corticale, ce qui n'est pas le cas pour le membre supérieur.

Ce chiffre de 80,000 fibres nerveuses d'origine corticale, destinées à se terminer dans la substance grise de la corne antérieure de la moelle, mérite d'être mis en regard de celui de 200,000 fibres nerveuses qui sont renfermées dans les racines antérieures des nerfs médullaires. Ce rapprochement tend à démontrer que chaque fibre corticale vient en connexion avec plusieurs cellules radiculaires de la corne grise antérieure.

La voie motrice cortico-musculaire, considérée dans son ensemble, est donc une voie nerveuse qui va en s'élargissant de l'écorce grise jusque dans les muscles périphériques.

De la description qui précède il résulte, que toutes les fibres de chaque pyramide antérieure du bulbe doivent, en un point quelconque de leur trajet descendant dans la moelle épinière, passer la ligne médiane pour se terminer dans la corne antérieure de la moitié opposée de la moelle. Cet entrecroisement se fait à la partie inférieure du myélencéphale pour les fibres du faisceau pyramidal du cordon latéral ; il a lieu dans la commissure blanche de la moelle pour les fibres du faisceau pyramidal du cordon antérieur.

Cet entrecroisement complet de toutes les fibres de chaque pyramide bulbaire n'est cependant pas admis par tous les neurologistes. Ce qui semble plaider contre une pareille manière de voir, ce sont les phénomènes cliniques que l'on observe dans les cas d'hémiplégie, consécutive à une destruction des fibres

du faisceau pyramidal dans la capsule interne. La destruction de ces fibres amène la perte de la motilité volontaire dans les muscles du membre supérieur et du membre inférieur du côté opposé, ainsi qu'une exagération considérable des réflexes tendineux. Si l'hémisphère cérébral droit était uniquement en connexion avec les muscles des membres du côté gauche, la destruction des fibres pyramidales dans la capsule interne ne devrait retentir que sur la motilité des muscles du côté gauche et laisser complètement intact l'état des muscles du côté droit. Or, dans les cas d'hémiplégie gauche due à une lésion capsulaire droite, on observe, outre la paralysie des muscles du côté gauche, de la faiblesse musculaire ainsi qu'une exagération manifeste des réflexes tendineux dans les membres du côté droit. Cette faiblesse musculaire et cette exagération des réflexes prédominent surtout dans le membre inférieur. Ces phénomènes cliniques semblent donc prouver que l'hémisphère cérébral droit est aussi en connexion, par des fibres motrices, avec les muscles des membres du côté correspondant et surtout avec les muscles du membre inférieur.

Pour expliquer ces faits les auteurs admettent que, dans certains cas du moins, chaque pyramide du bulbe fournit, au niveau de sa décussation, outre le faisceau croisé et le faisceau direct ordinaires, un certain nombre de fibres au cordon latéral du même côté : ce sont les *fibres pyramidales homolatérales* du cordon latéral. Ces fibres homolatérales se termineraient dans la substance grise de la moitié correspondante de la moelle.

La voie motrice secondaire ou voie motrice cérébelleuse.

Outre la voie motrice principale, traversant en ligne directe toute l'étendue de l'axe cérébro-spinal, il existe encore, dans le névraxe de l'homme, une voie motrice plus complexe reliant l'écorce cérébrale à l'écorce cérébelleuse et celle-ci, à son tour, aux cellules radiculaires des cornes antérieures de la moelle épinière : c'est la voie motrice secondaire ou voie motrice cérébelleuse.

La partie supérieure de cette voie motrice, ou partie cérébro-cérébelleuse, est formée de fibres qui proviennent de la zône motrice, traversent la substance blanche de l'hémisphère cérébral pour pénétrer dans la capsule interne où, mélangées aux fibres motrices centrales, elles passent par le genou et par le segment lenticulaire du bras postérieur.

De là elles descendent dans le pied du pédoncule cérébral où, mélangées aux fibres motrices, elles occupent les quatre cinquièmes internes de ce pied.

Elles pénètrent alors dans le pont de Varole et dans la moelle allongée. Là, elles se séparent des fibres de la voie motrice principale pour se terminer, par des ramifications libres, dans les masses grises qui constituent les noyaux du pont et l'olive bulbaire.

Les masses grises du pont sont formées de cellules nerveuses multipolaires dont les prolongements cylindraxiles vont devenir les fibres de la protubérance

et des pédoncules cérébelleux moyens, pour aller se terminer dans l'écorce grise cérébelleuse. Ces fibres ponto-cérébelleuses sont, en petite partie, des fibres directes reliant les noyaux du pont à l'hémisphère cérébelleux correspondant; ce sont, en majeure partie, des fibres croisées qui s'entrecroisent dans la protubérance annulaire et qui relient les masses grises d'une moitié du pont, par le pédoncule cérébelleux moyen contralatéral, à l'hémisphère cérébelleux du côté opposé. La superposition des neurones cortico-protubérantiels directs et ponto-cérébelleux croisés donne donc naissance à une voie croisée cortico-ponto-cérébelleuse, FIG. **336**.

L'olive bulbaire donne origine à des fibres nerveuses, qui s'entrecroisent sur la ligne médiane pour se rendre dans le pédoncule cérébelleux inférieur du côté opposé et, par là, à l'écorce grise du lobe médian du cervelet. La superposition des fibres cortico-olivaires directes et olivo-cérébelleuses croisées produit la voie croisée cortico-olivo-cérébelleuse. Ces deux voies forment la partie supérieure de la voie motrice tactile secondaire.

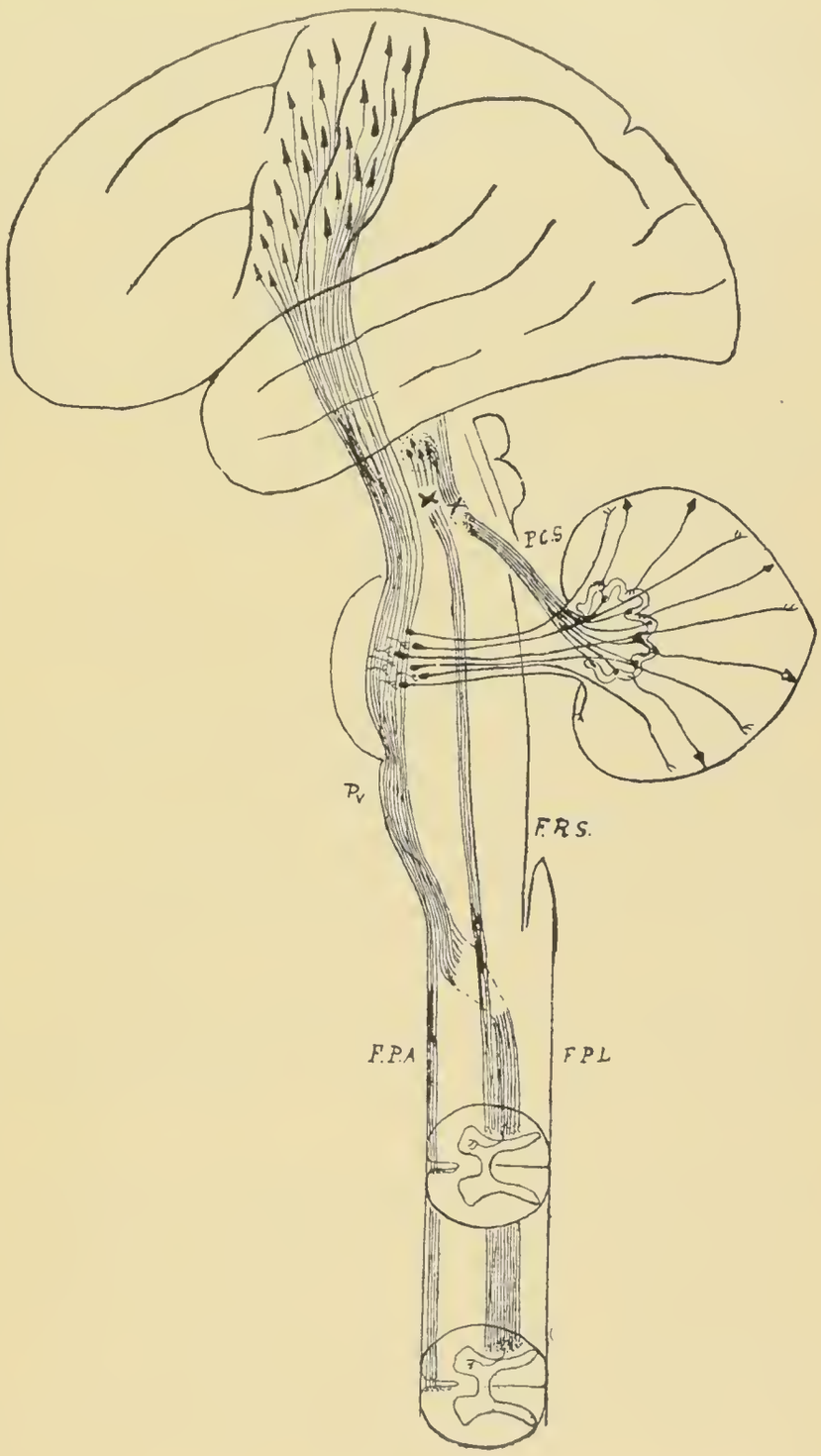

FIG. **336**.
Schéma montrant la constitution de la voie cortico-ponto-cérébello-spinale.

La partie inférieure de cette voie secondaire est formée par des fibres nerveuses reliant, directement ou indirectement, l'écorce cérébelleuse aux cellules radiculaires des cornes antérieures de la moelle épinière.

Il résulte de toutes les recherches expérimentales que la lésion de l'écorce grise du cervelet est suivie de la dégénérescence d'un certain nombre de fibres nerveuses se terminant dans l'olive cérébelleuse du côté correspondant.

L'olive cérébelleuse à son tour donne origine à un large faisceau de fibres nerveuses constituant le pédoncule cérébelleux supérieur. Au niveau de la partie inférieure du mésencéphale toutes les fibres de chaque pédoncule passent la ligne médiane, en constituant l'entrecroisement des pédoncules cérébelleux supérieurs. Au sortir de cet entrecroisement, les fibres de chaque pédoncule se bifurquent en une branche descendante se terminant dans la substance grise de la formation réticulaire du pont de Varole, et une branche ascendante se laissant poursuivre jusque dans le noyau rouge.

Celui-ci à son tour donne origine à un large faisceau de fibres descendantes, le *faisceau rubro-spinal*, qui traverse de haut en bas le pont de Varole et le myélencéphale. A la partie inférieure du bulbe, ces fibres entrent dans la constitution de la zône pyramidale du cordon latéral et se laissent poursuivre jusqu'à la partie inférieure de la moelle sacrée.

Si nous superposons tous ces neurones :

neurones cérébello-olivaires,

neurones olivo-rubriques, olivo-mésencéphaliques (nerfs III et IV), olivo-métencéphaliques (nerf V, VI et VII),

neurones rubro-spinaux (nerfs bulbaires et nerfs spinaux),

nous nous trouvons en présence d'une longue voie nerveuse reliant, d'une façon croisée, l'écorce d'un hémisphère cérébelleux aux noyaux d'origine réelle de tous les nerfs moteurs du côté opposé.

Cette voie cérébello-olivo-mésencéphalique et métencéphalique, ou encore cérébello-olivo-rubro-spinale, en se superposant à la voie cortico-ponto-cérébelleuse et cortico-olivo-cérébelleuse, donne naissance à une voie motrice descendante d'origine corticale excessivement complexe reliant, par une voie détournée, l'écorce grise de la zône motrice aux masses grises motrices inférieures du névraxe, FIG. 336.

La zône motrice de chaque hémisphère cérébral se trouve donc reliée par une double voie aux noyaux d'origine des nerfs moteurs périphériques.

1°) Par une voie directe, *voie cortico-spinale* ou voie motrice principale.

2°) Par une voie indirecte, *voie cortico-ponto-cérébelleuse*, suivie d'une voie cérébello-spinale ou voie motrice secondaire.

Les fibres constitutives de ces deux voies se trouvent intimement mélangées depuis l'écorce cérébrale jusque vers le milieu de la protubérance annulaire.

Là, les deux voies se séparent l'une de l'autre : la voie principale (fibres cortico-médullaires) descend dans la moelle allongée et la moelle épinière, où elle va constituer la pyramide du bulbe et les faisceaux pyramidaux de la moelle ; la voie secondaire se rend vers le cervelet et, de là, vers le noyau rouge et la moelle.

II

Voies descendantes d'origine diencéphalique.

Le diencéphale est essentiellement formé de masses grises. Nous avons vu que la *couche optique* est le ganglion sous-cortical intercalé sur le trajet des voies *ascendantes* d'origine médullaire, bulbaire et protubérantielle en connexion avec la sensibilité générale, profonde et superficielle, comme le *corps genouillé interne* se trouve intercalé sur le trajet des voies acoustiques, et le *corps genouillé externe* sur celui des voies optiques.

On peut se demander, si, à côté de ces masses grises qui sont des noyaux terminaux pour les fibres de certaines voies ascendantes, le diencéphale ne présente pas d'autres noyaux gris donnant origine à des fibres descendantes.

Les recherches expérimentales tendent à répondre négativement à cette question importante.

Il résulte, en effet, de ces recherches que les lésions, même étendues, de la couche optique ne sont pas suivies de dégénérescence descendante dépassant le mésencéphale.

Le diencéphale est cependant le lieu d'origine d'un certain nombre de fibres descendantes.

Faisceau de Meynert. Les unes proviennent du *ganglion de l'habénula* situé sur la face interne de la couche optique et vont se terminer dans le ganglion interpédonculaire. Elles forment le *faisceau de Meynert* ou *faisceau rétro-réflexe.* On croit généralement qu'il intervient dans la constitution des voies olfactives, bien que l'on ne connaisse pas exactement, ni la nature des fibres se terminant dans le ganglion de l'habénula, ni les connexions ultérieures du ganglion interpédonculaire.

Faisceau de la calotte. Les autres proviennnent du corps mamillaire et vont constituer le *faisceau mamillo-tegmentaire* ou *faisceau de la calotte.* On pense qu'il appartient également aux voies olfactives.

Le diencéphale est encore en connexion avec un autre faisceau nerveux plus important, mais à connexions multiples, connu sous le nom de *faisceau longitudinal postérieur.*

Faisceau longitudinal postérieur. On trouve ce faisceau, de chaque côté de la ligne médiane, un peu au devant du canal central, depuis l'extrémité supérieure du cerveau moyen jusque dans le cordon antérieur de la moelle où il prend part à la constitution de la zône pyramidale.

Ce faisceau longitudinal doit être considéré comme une partie importante dans l'organisation interne du système nerveux central, puisqu'on le retrouve, avec le même degré de développement, dans toute la série des vertébrés et que, de plus, aussi bien chez les vertébrés inférieurs que chez l'homme, il est de tous les faisceaux du tronc cérébral celui dont les fibres, dans le cours du

développement embryologique, sont les premières à développer leur gaine de myéline.

Il résulte de l'étude des dégénérescences secondaires, consécutives à de nombreuses recherches expérimentales, que, le *long de la moelle allongée*, le faisceau longitudinal postérieur est formé *exclusivement* de fibres *descendantes*. Celles-ci pénètrent toutes dans le cordon antérieur de la moelle épinière où elles prennent part à la constitution de la zône pyramidale.

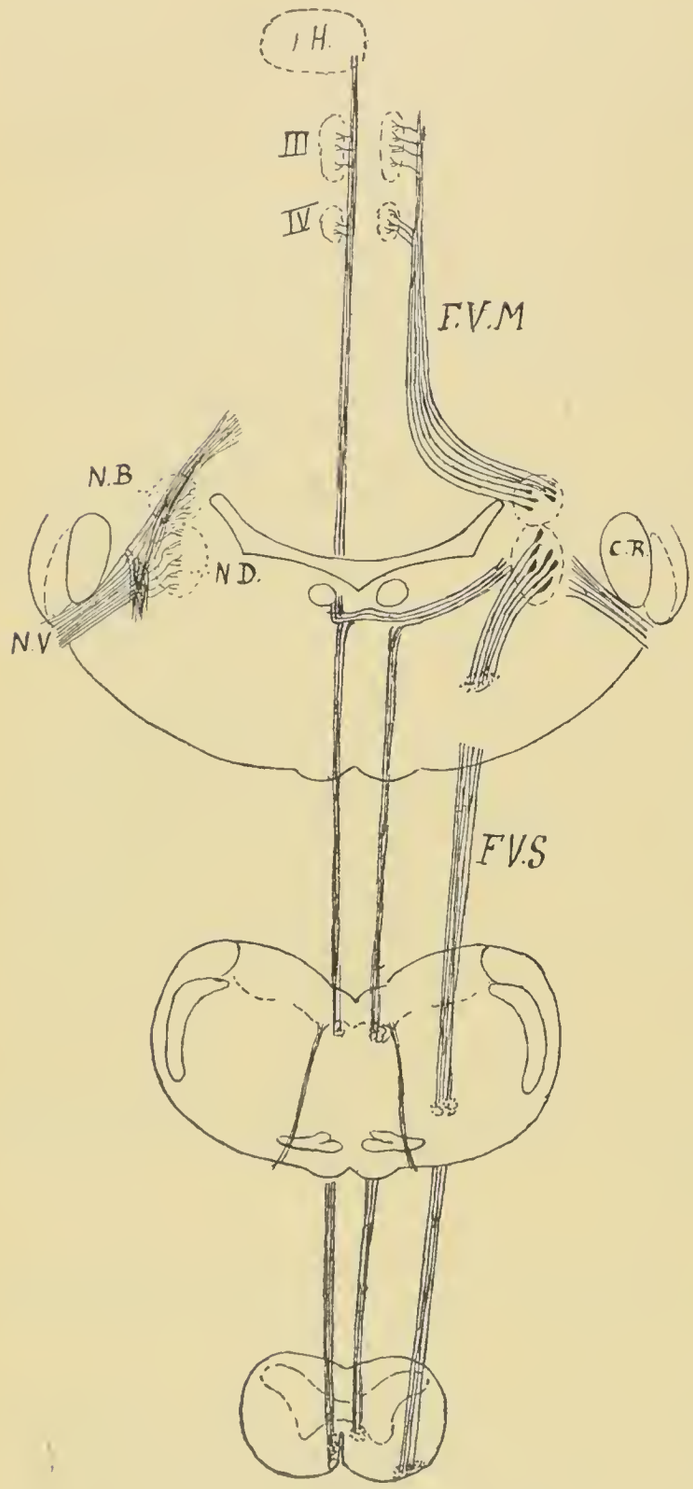

Fig. 337.
Schéma montrant les connexions centrales du nerf vestibulaire.
F.V.S, : Faisceau vestibulo-spinal.
F.V.M. : Faisceau vestibulo-mésencéphalique.

Dans son trajet *mésencéphalique* et *protubérantiel*, le faisceau longitudinal postérieur est formé à la fois de fibres descendantes et de fibres ascendantes avec prédominance des dernières.

Un certain nombre des fibres *descendantes* proviennent d'une petite masse grise située dans le voisinage de la commissure blanche postérieure du diencéphale. Ces fibres se laissent poursuivre, à travers toute la longueur du tronc cérébral, jusque dans le cordon antérieur de la moelle. Ce noyau gris constitue le *noyau supérieur du faisceau longitudinal postérieur*.

Les autres fibres *ascendantes* et *descendantes* proviennent principalement des masses grises bulbo-protubérantielles en connexion avec les deux branches du nerf acoustique. Nous avons vu que du noyau de Deiters et du tubercule latéral partent des fibres nerveuses à direction transversale, dont les unes se recourbent en bas dans le faisceau longitudinal postérieur du même côté ; dont les autres, beaucoup plus nombreuses, passent le raphé pour entrer dans la constitution du faisceau longitudinal postérieur du côté opposé, soit comme fibres *ascendantes*

se laissant poursuivre jusque dans la couche optique, soit comme fibres *descendantes* se rendant dans le cordon antérieur de la moelle, FIG. 337.

Une autre masse grise bulbo-protubérantielle, le noyau de BECHTEREW, donne origine à un large faisceau de fibres *ascendantes*, qui entrent dans la constitution de la partie latérale du faisceau longitudinal postérieur du même côté, et se laissent poursuivre jusque dans les masses motrices du mésencéphale. C'est le *faisceau vestibulo-mésencéphalique*.

Les fibres *ascendantes* du faisceau longitudinal postérieur proviennent donc essentiellement des masses grises du bulbe en connexion avec le nerf vestibulaire. Elles relient ces masses grises aux noyaux moteurs de la protubérance et du mésencéphale.

Les fibres *descendantes* ont une origine beaucoup plus complexe. Les unes, fibres diencéphalo-spinales, proviennent d'un noyau gris voisin de la commissure postérieure. Les autres, fibres métencéphalo-spinales, ont leur origine dans les noyaux terminaux du nerf acoustique. D'autres encore proviennent de cellules éparpillées dans la formation réticulaire du bulbe et du pont de VAROLE : *fibres réticulo-spinales antérieures*.

La valeur physiologique de ce faisceau ne se laisse pas déduire de sa constitution anatomique. Nous ignorons encore, en effet, quelles sont les fibres nerveuses qui viennent se mettre en connexion soit avec le noyau supérieur du faisceau longitudinal postérieur, soit avec les cellules d'origine des fibres réticulo-spinales.

La seule déduction physiologique probable c'est que, par une partie de ses fibres, il représente le neurone intermédiaire descendant intercalé entre les noyaux terminaux du nerf vestibulaire et les noyaux d'origine des nerfs moteurs, intervenant dans le mécanisme des mouvements réflexes d'origine vestibulaire. Il forme donc une partie constituante des organes nerveux tenant sous leur influence l'équilibre de notre corps dans l'espace.

III.

Voies descendantes d'origine mésencéphalique.

On trouve, dans le mésencéphale, deux masses grises qui donnent origine à des fibres descendantes : le *noyau rouge* d'où provient le *faisceau rubro-spinal*, et le tubercule quadrijumeau supérieur d'où descend le *faisceau tecto-bulbaire*.

Faisceau rubro-spinal. Nous avons vu que les cellules nerveuses qui constituent le noyau rouge donnent origine à des fibres descendantes. Au sortir de la masse grise ces fibres s'inclinent en dedans, passent la ligne médiane dans la décussation de FOREL, et se recourbent en bas dans la partie latérale de la formation réticulaire. Ces fibres se réunissent plus bas, d'abord avec les fibres réticulo-spinales latérales, puis avec les fibres du faisceau de GOWERS, en constituant le *faisceau hétérogène*. Celui-ci traverse la protubérance et la moelle

allongée pour entrer dans la constitution de la zône pyramidale du cordon latéral de la moelle, dans laquelle certaines de ses fibres se laissent poursuivre jusque dans la moelle sacrée. Ces fibres descendantes se terminent dans la corne grise antérieure. Le faisceau rubro-spinal relie donc, d'une façon croisée, le noyau rouge du mésencéphale aux noyaux moteurs de la moelle. Dans le noyau rouge lui-même se terminent un grand nombre des fibres ascendantes du pédondule cérébelleux supérieur, de même que des ramifications collatérales provenant des fibres du lemniscus médian ou voie médullo-thalamique. Il représente donc une masse grise motrice sous-corticale, intercalée entre les voies ascendantes d'origine médullaire et les masses grises inférieures d'où naissent les nerfs moteurs périphériques.

Les fibres du faisceau tecto-bulbaire abandonnent également des collatérales au noyau rouge. Le faisceau rubro-spinal peut donc encore intervenir dans la constitution de l'arc nerveux réflexe qui relie la rétine aux noyaux d'origine des nerfs moteurs spinaux.

Faisceau tecto-bulbaire appelé encore *faisceau longitudinal prédorsal.* Les fibres qui entrent dans la constitution de ce faisceau ont leurs cellules d'origine dans les tubercules quadrijumeaux supérieurs, puis se dirigent en avant et en dedans, en contournant la substance grise qui entoure l'aqueduc de Sylvius. Arrivées au-devant de la coupe du faisceau longitudinal postérieur, elles s'entrecroisent sur la ligne médiane avec celles du côté opposé, dans la partie dorsale de la décussation de la calotte ou décussation de Meynert, puis elles se recourbent en bas pour descendre jusqu'à la partie supérieure du bulbe.

Nous avons vu que ces fibres interviennent dans la constitution de l'arc réflexe dont l'intégrité est indispensable pour la conservation du réflexe pupillaire à la lumière.

IV

Voies descendantes d'origine métencéphalique.

Parmi ces fibres descendantes, les unes proviennent du cervelet et forment le *faisceau cérébello-bulbaire*, les autres ont leur origine soit dans les masses grises en connexion avec le nerf vestibulaire : fibres du *faisceau vestibulo-spinal* et fibres du *faisceau longitudinal postérieur* ; soit dans des cellules éparpillées dans la formation réticulaire : *fibres réticulo-spinales latérales.*

Faisceau cérébello-bulbaire. Nous avons vu que les fibres de ce faisceau proviennent du noyau du toit dans la profondeur du lobe médian du cervelet. Au sortir de cette masse grise ces fibres s'entrecroisent sur la ligne médiane, contournent le pédoncule cérébelleux supérieur *(faisceau en crochet)*, entre les fibres ascendantes olivo-rubro-thalamiques et les fibres horizontales du faisceau de Gowers, pour se recourber en bas dans le segment interne du pédoncule cérébelleux inférieur. Pendant son trajet descendant ce faisceau se subdivise en

deux fascicules : l'un, antérieur, descend dans la formation réticulaire du bulbe ; l'autre, postérieur, se laisse poursuivre dans le segment interne du pédoncule inférieur. Ces fibres se terminent dans le bulbe sans que l'on connaisse exactement les masses grises dans lesquelles elles trouvent leur terminaison.

Faisceau vestibulo-spinal. Les cellules volumineuses qui constituent le noyau de Deiters donnent origine à des fibres nerveuses qui s'inclinent en avant et en dedans, pour se recourber en bas dans la formation réticulaire en arrière de l'olive supérieure. Ces fibres descendantes traversent ensuite toute l'étendue du bulbe, en arrière du noyau du facial et du noyau ventral du pneumo-gastrique, pour descendre dans le cordon antérieur de la moelle épinière où elles constituent la partie la plus latérale de la zône pyramidale. Ces fibres vont se terminer dans la corne grise antérieure de la moelle. Le faisceau vestibulo-spinal relie donc le noyau de Deiters aux masses grises motrices, depuis la partie inférieure du pont de Varole jusqu'à la moelle sacrée.

Faisceau longitudinal postérieur. Nous avons vu que des masses grises vestibulaires partent également des fibres descendantes entrant dans la constitution des deux faisceaux longitudinaux postérieurs.

Fibres réticulo-spinales latérales. Un certain nombre de fibres nerveuses descendantes, à la fois directes et croisées, proviennent de cellules éparpillées dans la formation réticulaire du pont de Varole. Ces fibres se réunissent dans la partie latérale de cette formation réticulaire, près du bord supérieur de la protubérance, avec les fibres rubro-spinales et avec les fibres du faisceau de Gowers pour former le *faisceau hétérogène.* Avec ce faisceau elles traversent le pont de Varole et la moelle allongée, pour pénétrer dans le cordon latéral de la moelle épinière où elles entrent dans la constitution de la zône pyramidale latérale. On pense que ces fibres se terminent dans les cornes grises antérieures. Elles relient donc la formation réticulaire du métencéphale aux noyaux d'origine réelle des nerfs périphériques dépendant de la moelle.

V

Voies descendantes d'origine bulbaire.

Ces voies ne sont pas bien connues. Tout ce que les recherches expérimentales ont permis d'établir c'est qu'il existe, dans la partie ventrale de chaque faisceau longitudinal postérieur, un certain nombre de fibres descendantes qui ont leur origine dans des cellules éparpillées dans la formation réticulaire du bulbe. Ce sont les *fibres réticulo-spinales antérieures.* Au sortir de la formation réticulaire elles s'inclinent en bas, dans la substance blanche voisine du raphé, traversent toute la hauteur du bulbe, pour entrer dans le cordon antérieur de la moelle où elles prennent part à la constitution de la zône pyramidale.

A côté de ces fibres descendantes dont l'origine et le trajet ont pu être établis, il doit exister encore, tant dans le myélencéphale que dans la protubérance annulaire, d'autres voies nerveuses descendantes dont l'existence n'a pu être démontrée encore par la méthode des dégénérescences secondaires. Nous avons vu, en effet, qu'on trouve dans ces régions les masses grises intercalées dans la voie acoustique centrale : l'*olive supérieure et le noyau du corps trapézoïde*, qui plus que probablement donnent origine à des voies descendantes. On y trouve encore la masse volumineuse qui constitue l'*olive bulbaire*. On sait qu'elle est reliée à l'écorce cérébelleuse par des fibres olivo-cérébelleuses, Mais beaucoup d'auteurs croient qu'elle donne origine également à un faisceau descendant, *olivo-spinal*, qui se rendrait dans le cordon antéro-latéral de la moelle, pour y constituer plus que probablement le faisceau triangulaire de Helweg de la moelle cervicale.

VI

Voies descendantes d'origine médullaire.

Nous avons vu, en étudiant la structure interne de la moelle épinière, que chacun des trois cordons de la substance blanche renferme un faisceau de fibres courtes, véritables fibres endogènes ou commissurales longitudinales, qui relient entre eux, dans le sens ascendant comme dans le sens descendant, les différents niveaux de la substance grise médullaire. Les fibres descendantes des trois faisceaux fondamentaux sont de longueur excessivement variable. Les plus courtes relient entre eux deux étages rapprochés de la substance grise, les plus longues doivent s'étendre, théoriquement du moins, depuis le premier segment cervical jusque dans la moelle sacrée.

Ce sont ces fibres médullaires endogènes, *fibres proprio-spinales* ou *fibres spino-spinales*, qui forment l'appareil nerveux autonome de la moelle et qui, mises en connexion avec les fibres périphériques centripètes et centrifuges, forment le substratum anatomique de la réflectivité inhérente à la moelle épinière.

Les voies réflexes.

Dans le mécanisme des mouvements réflexes interviennent avant tout les fibres centripètes et centrifuges des nerfs périphériques, avec la partie correspondante de la substance grise centrale où se fait la connexion entre la fibre centripète et les cellules d'origine des fibres centrifuges.

Ce sont là les éléments anatomiques dont l'intégrité est indispensable pour que le mouvement réflexe puisse se manifester.

C'est là le motif pour lequel la lésion de la substance grise médullaire, l'interruption d'un nerf périphérique centripète ou centrifuge entraînent inévitablement l'abolition de tous les réflexes correspondants.

Mais à côté des neurones périphériques, les neurones des centres peuvent intervenir. Ces neurones centraux varient d'après le groupe de réflexes que l'on considère. Nous avons vu que les mouvements réflexes que l'on examine en clinique se laissent subdiviser en trois grands groupes : les *réflexes cutanés inférieurs*, les *réflexes tendineux* et les *réflexes cutanés supérieurs*.

Les *réflexes cutanés inférieurs* sont des réflexes purement médullaires. Leur arc réflexe peut se constituer soit d'un neurone centripète et d'un neurone centrifuge, soit plus souvent d'un neurone centripète relié à un grand nombre de neurones centrifuges par des neurones spino-spinaux. Dans ces conditions le mouvement produit est toujours *polymusculaire*.

Les *réflexes tendineux* sont à la fois médullaires et mésencéphaliques. A côté de l'intégrité de l'arc périphérique formé d'une fibre centripète et d'une fibre centrifuge, il faut l'intégrité d'un certain nombre de fibres descendantes (réticulo-spinales, vestibulo-spinales, rubro-spinales) dont les plus importantes nous paraissent être les fibres rubro-spinales. Le mouvement réflexe produit est toujours, dans les conditions normales, un mouvement *monomusculaire*.

Les *réflexes cutanés supérieurs* sont à la fois médullaires et corticaux. A côté de l'intégrité de l'arc périphérique, ces mouvements réflexes nécessitent encore pour pouvoir se produire l'intégrité des fibres cortico-spinales. Le mouvement réflexe produit est toujours un mouvement *monomusculaire*.

Nous avons insisté, en étudiant la moelle épinière, sur la haute importance qui revient à l'examen de ces trois groupes de réflexes dans le diagnostic des affections nerveuses. Nous avons surtout fait ressortir que si les fibres cortico-spinales interviennent dans le mécanisme des réflexes cutanés supérieurs, elles exercent ainsi une influence inhibitive sur les réflexes tendineux et sur les réflexes cutanés inférieurs.

L'interruption ou même la compression des fibres cortico-spinales entraine donc l'abolition des réflexes cutanés supérieurs et l'exagération des réflexes tendineux ainsi que des réflexes cutanés inférieurs.

La mise hors de fonction des fibres rubro-spinales produit l'abolition des réflexes tendineux, avec intégrité des réflexes cutanés supérieurs et inférieurs.

L'interruption des fibres cortico-spinales et des fibres rubro-spinales — comme cela s'observe dans les cas de lésion complète de la moelle cervicale — s'accompagne d'abolition des réflexes tendineux et des réflexes cutanés supérieurs avec exagération des réflexes cutanés inférieurs.

La lésion de la substance grise médullaire ou des nerfs périphériques qui en proviennent se traduit cliniquement par l'abolition de *tous* les réflexes.

TABLE DES MATIERES

Introduction 1
Division générale 5

PREMIÈRE PARTIE.

ETUDE MACROSCOPIQUE.

§ 1. La moelle épinière 13
§ 2. Le myélencéphale 19
§ 3. Le métencéphale 24
A. La protubérance annulaire 24
B. Le cervelet 26
§ 4. L'isthme du rhombencéphale 29
Le quatrième ventricule 32
§ 5. Le mésencéphale 35
§ 6. Le diencéphale 39
Thalamencéphale 39
Hypothalamus 44
§ 7. Le télencéphale 47
Conformation externe 48
A. Sillons primaires 49
B. Sillons secondaires 56
C. Sillon tertiaires. 70
Région médiane de la face inférieure 72
Le rhinencéphale 75
Conformation interne 75
Le corps strié 76
Série de coupes frontales 78
Série de coupes horizontales. 85
Le pallium 91
Les ventricules latéraux 95
§ 8. Les enveloppes de l'axe cérébro-spinal 98
Dure-mère 100
Pie-mère 107
Arachnoïde 109

DEUXIÈME PARTIE.

ETUDE MICROSCOPIQUE.

Considérations générales 113

Les éléments nerveux 114
Fibres nerveuses 114
Cellules nerveuses 116
Conformation externe 116
Morphologie et physiologie des prolongements 119
Conformation interne 126
Structure du protoplasme 126
Parties chromophile et non chromophile 127
Caractères morphologiques . . 127
Valeur fonctionnelle 130
Structure du noyau 132
Evolution et involution de la cellule nerveuse . 132
Modifications physiologiques et pathologiques . 138
Cellules nerveuses 138
Modifications dans les états fonctionnels. 138
Modifications après lésions de l'axone . 139
Modifications dues aux troubles circulatoires, empoisonnements et intoxications 144
Phénomène de chromolyse . . . 145
Fibres nerveuses 146
Modifications dans les états fonctionnels. 146
Modifications après lésion de l'axone . 146
Loi de Waller 148
Régénérescence 151
Applications pratiques . . 152
Modifications dues aux troubles circulatoires, empoisonnements et intoxications 155
Les éléments neurogliques 158
§ 1. La moelle épinière 160
Les éléments nerveux de la substance blanche. . . . 165
Fibres des zônes pyramidales 175
Connexions anatomiques . , ... 175
Valeur fonctionnelle 178
Applications pratiques 181
Fibres des cordons postérieurs 183
Connexions anatomiques 183
Valeur fonctionnelle 190
Applications pratiques 190
Les éléments nerveux de la substance grise 192
Les cellules nerveuses 193
Cellules radiculaires 194
Anatomie. 194
Valeur fonctionnelle 195
Applications pratiques 199
Cellules des cordons 203
Les fibrilles nerveuses 206
Valeur fonctionnelle de la corne postérieure . . . 208
Valeur fonctionnelle des fibres spino-cérébelleuses . . 211
Valeur fonctionnelle des fibres spino-spinales . . . 214
Les mouvements réflexes 215

La moelle épinière dans son ensemble 220
Les éléments neurogliques 222
La circulation de la moelle. 224
Les nerfs périphériques 229
§ 2. Le myélencéphale 231
Série de coupes transversales 231
Nerfs périphériques 251
Nerf hypoglosse 251
Nerf de Willis 251
Nerf pneumo-gastrique. 254
Nerf glosso-pharyngien 255
Considérations générales 256
La moelle allongée comme organe propre 257
La moelle allongée comme organe de passage . . . 261
La circulation du myélencéphale 265
§ 3. Le métencéphale 269
Pont de Varole 270
Série de coupes transversales 270
Nerfs périphériques 283
Nerf acoustique 283
Nerf facial 285
Nerf intermédiaire. 287
Nerf oculo-moteur externe 289
Nerf trijumeau 289
Considérations générales 294
Le pont de Varole comme organe propre . . . 295
Le pont de Varole comme organe de passage . . 300
La circulation du pont de Varole 302
Cervelet. 305
La substance grise. 305
La substance blanche 309
Considérations générales 313
La circulation du cervelet 315
§ 4. L'isthme du rhombencéphale 516
Pédoncules cérébelleux supérieurs 316
Région du lemniscus latéral 318
Noyau d'origine du pathétique 324
§ 5. Le mésencéphale 325
Nerfs périphériques 331
Nerf pathétique 332
Nerf oculo-moteur commun 333
Considérations générales 334
Le mésencéphale comme organe propre . . . 334
Le mésencéphale comme centre nerveux supérieur . 339
Le mésencéphale comme organe de passage . . 340
La circulation de l'isthme du rhombencéphale et du mésencéphale 341
§ 6. Le diencéphale 342
Thalamencéphale 342
Hypothalamus 345

La circulation du diencéphale 347
Nerf optique 348
Considérations générales 353
§ 7. Le télencéphale 356
Le corps strié 358
Le pallium 358
Substance grise 358
Substance blanche 369
Fibres commissurales 370
Fibres d'association 370
Fibres de projection 371
Le rhinencéphale 374
Le bulbe olfactif 374
La bandelette olfactive. 377
Le nerf olfactif 377
Considérations générales 378
La circulation du télencéphale 385
Circulation artérielle 385
Circulation veineuse 392

TROISIÈME PARTIE.

LES VOIES NERVEUSES.

Considérations générales 399
Substance grise 399
Substance blanche 401
Les voies ascendantes. 403
I. Voies ascendantes d'origine médullaire 405
Partie périphérique 405
Partie centrale 407
Voies longues médullaires 408
Voie de la sensibilité musculaire 408
Voie de la sensibilité cutanée 412
Voies courtes médullaires 416
II. Voies ascendantes d'origine bulbaire 417
Partie périphérique. 417
Partie centrale 418
III. Voies ascendantes d'origine bulbo-protubérantielle . 420
A. Voies vestibulaires 420
Partie périphérique. 420
Partie centrale. 421
B. Voies cochléaires 424
Partie périphérique. 424
Partie centrale. 425
C. Voies centrales du trijumeau 427
Partie phériphérique 427
Partie centrale. 428
IV. Voies ascendantes d'origine diencépalique 430
Voies optiques. 430

Partie périphérique 430
Partie centrale 430
V. Voies ascendantes d'origine télencéphalique . . . 432
Voies olfactives 432
Partie périphérique 433
Partie centrale 433
Tableau comparatif des voies ascendantes . . . 434
Les voies descendantes 436
I. Voies descendantes d'origine télencéphalique. . . 436
Voie motrice périphérique 439
Voies motrices centrales. 440
Voie motrice principale 440
Voie motrice secondaire 454
II. Voies descendantes d'origine diencéphalique . . 457
Faisceau de Meynert 457
Faisceau de la calotte 457
Faisceau longitudinal postérieur . . . 457
III. Voies descendantes d'origine mésencéphalique . . 459
Faisceau rubro-spinal 459
Faisceau tecto-bulbaire 460
IV. Voies descendantes d'origine métencéphalique . . 460
Faisceau cérébello-bulbaire 460
Faisceau vestibulo-spinal. 461
Faisceau longitudinal postérieur . . . 461
Fibres réticulo-spinales latérales . . . 461
V. Voies descendantes d'origine bulbaire 461
Fibres réticulo-spinales antérieures. . . 461
VI. Voies descendantes d'origine médullaire . . . 462
Les voies réflexes 462

WELLCOME LIBRARY INSTITUTE